This is a digital copy of a book that was preserved for generations on library shelves before it was carefully scanned by Google as part of a project to make the world's books discoverable online.

It has survived long enough for the copyright to expire and the book to enter the public domain. A public domain book is one that was never subject to copyright or whose legal copyright term has expired. Whether a book is in the public domain may vary country to country. Public domain books are our gateways to the past, representing a wealth of history, culture and knowledge that's often difficult to discover.

Marks, notations and other marginalia present in the original volume will appear in this file - a reminder of this book's long journey from the publisher to a library and finally to you.

Usage guidelines

Google is proud to partner with libraries to digitize public domain materials and make them widely accessible. Public domain books belong to the public and we are merely their custodians. Nevertheless, this work is expensive, so in order to keep providing this resource, we have taken steps to prevent abuse by commercial parties, including placing technical restrictions on automated querying.

We also ask that you:

+ *Make non-commercial use of the files* We designed Google Book Search for use by individuals, and we request that you use these files for personal, non-commercial purposes.

+ *Refrain from automated querying* Do not send automated queries of any sort to Google's system: If you are conducting research on machine translation, optical character recognition or other areas where access to a large amount of text is helpful, please contact us. We encourage the use of public domain materials for these purposes and may be able to help.

+ *Maintain attribution* The Google "watermark" you see on each file is essential for informing people about this project and helping them find additional materials through Google Book Search. Please do not remove it.

+ *Keep it legal* Whatever your use, remember that you are responsible for ensuring that what you are doing is legal. Do not assume that just because we believe a book is in the public domain for users in the United States, that the work is also in the public domain for users in other countries. Whether a book is still in copyright varies from country to country, and we can't offer guidance on whether any specific use of any specific book is allowed. Please do not assume that a book's appearance in Google Book Search means it can be used in any manner anywhere in the world. Copyright infringement liability can be quite severe.

About Google Book Search

Google's mission is to organize the world's information and to make it universally accessible and useful. Google Book Search helps readers discover the world's books while helping authors and publishers reach new audiences. You can search through the full text of this book on the web at `http://books.google.com/`

LANE MEDICAL LIBRARY
STANFORD UNIV MED CTR
SEP 29 1987
STANFORD, CA 94305

Studien

über die

Neurofibrillen im Zentralnervensystem.

LANE MEDICAL LIBRARY

Aus dem patholog. Institut des städt. Krankenhauses zu Wiesbaden.

Studien

über die

Neurofibrillen im Zentralnervensystem.

Entwickelung und normales Verhalten.

Veränderungen unter pathologischen Bedingungen.

Nebst einem Atlas von 121 Abbildungen auf 20 Tafeln.

Von

Dr. Gotthold Herxheimer, und **Dr. Nikolaus Gierlich,**

Prosektor am städt. Krankenhaus zu Wiesbaden. Spezialarzt für Nervenleiden in Wiesbaden.

Wiesbaden.

Verlag von J. F. Bergmann.

1907.

Nachdruck verboten.
Übersetzungen, auch ins Ungarische, vorbehalten.

112872



Druck der Kgl. Universitäts-Druckerei von H. Stürtz in Würzburg.

Vorwort.

Neue Methoden eröffnen weite Ausblicke. Welche unendliche Reihe von Erkenntnissen brachte die Weigertsche Markscheidenmethode der normalen und pathologischen Anatomie des Nervensystems. Seit kurzem erst besitzen wir würdige Schwestermethoden zur Darstellung des Achsenzylinders, besonders diejenigen von Ramon y Cajal und Bielschowsky. Hier gilt es zunächst noch die Grundsteine zu legen. So schien es uns denn zeitgemäss, Untersuchungen, die wir seit längerer Zeit mittelst der Bielschowskyschen Methode an mancherlei verschiedenartigem Material unternommen, zusammenfassend mitzuteilen. Ist doch auf diesem Gebiete, besonders den pathologischen Veränderungen der Neurofibrillen, alles erst Anfang. Aus diesem Grunde schien uns eine möglichst objektive Beschreibung der Einzelbefunde eines vielseitigen Materials zunächst angebracht. Doch heben wir auch zusammenfassend das Gemeinsame, Wichtige hervor, Schlussfolgerungen, die heute noch nicht möglich sind, möglichst vermeidend. Bei den Zusammenstellungen haben wir auch die auf einigen Gebieten schon mächtig gewachsene Literatur herangezogen.

Von besonderer Wichtigkeit schienen uns auf diesem Neulandsgebiet zahlreiche bildliche Darstellungen, so dass dies Buch eine atlasartige Tafelserie umfasst. Um nach Möglichkeit die Objektivität zu wahren, wurden in ausgedehntem Masse Photographien herangezogen, die wir selbst hergestellt haben. Die Reproduktion dieser (auch hierbei handelt es sich um direkte Photographien) ist ausgeführt von der neuen photographischen Gesellschaft in Berlin-Steglitz. Details, welche die Photographie nicht hinreichend darstellt, wurden durch Zeichnungen, welche sämtlich der geübten Hand von Frl. Agnes Erfurt entstammen, illustriert.

Unser Vorhaben gerade in Hinsicht auf diesen Atlas wurde erst durch das Verständnis und Interesse des Verlegers, des Herrn F. Bergmann, ermöglicht.

Mögen diese „Studien“ Bekanntes erhärten, einiges Neue bieten und als Anregung und Anhaltspunkte solchen dienen, die auf demselben Gebiete weiter arbeiten.

Wiesbaden, Juli 1907.

Die Herausgeber.

Inhaltsverzeichnis.

Seite

Technische Einführung 1

I. Hauptteil: Entwicklung und Verhalten normaler Neurofibrillen im Zentralnervensystem 5

1. Untersuchungen, das Gehirn betreffend 5
Embryo aus dem 3. Monat 5
Fötus aus dem 6. bis 7. Monat 6
Fötus aus dem 9. bis 10. Monat (neugeborenes Kind) 9
Gehirn des Erwachsenen 12
Zusammenfassung 21
2. Untersuchungen, das Rückenmark betreffend 36
Embryo aus dem 3. Monate 36
Fötus aus dem 5. Monate 39
Fötus aus dem 6. bis 7. Monate 41
Anderer Fötus aus dem 6. bis 7. Monate 44
Fötus aus dem 9. bis 10. Monate (neugeborenes Kind) 45
3 Wochen altes Kind 48
6 Jahre altes Kind 48
Zusammenfassung 49
3. Allgemeine Gesichtspunkte, die Entwicklung und das Verhalten der Neurofibrillen unter normalen Bedingungen betreffend 62

II. Hauptteil: Verhalten der Neurofibrillen im Zentralnervensystem unter pathologischen Bedingungen 92

1. Variabilität der Neurofibrillen schon unter physiologischen Bedingungen, Veränderungen derselben bei thermischen, chemischen, infektiösen und toxischen Schädigungen 92
2. Veränderungen der Neurofibrillen des Rückenmarks (insbesondere der Hinterstränge) unter verschiedenen Bedingungen 107
Einknickung des zweiten Lumbalwirbels infolge Quetschung durch einen Aufzug 107
Hinterstrang-Degeneration bei einem Kinde von 7 Jahren 110
Beginnende Tabes 112
Beginnende Tabes 113
Zusammenfassung 114
3. Verhalten der Neurofibrillen bei Blutungen, Erweichungen und Abszessen des Gehirns in frischem Zustande und während der Kapselbildung . . 119
Blutungen im Okzipitallappen 119
Frische, grössere Blutung 122
Grosse, frische Blutung im linken Scheitellappen 124
Grosse, frische Blutung der Grosshirnhemisphäre und des Balkens . . 125

Seite

Grosse, 2 Monate alte Blutung 127
Kleine apoplektische Zyste 130
Mässig grosse apoplektische Zyste in der linken Inselgegend 132
Alte apoplektische Zyste 133
Alte kleine Zyste 135
Multiple Abszesse 138
Auf Gefässverschluss beruhende grosse, frische Erweichung 140
Zusammenfassung 141
4. Verhalten der Neurofibrillen in der Gehirnrinde bei Psychosen, komatösen- und Krampfzuständen 153
Progressive Paralyse 153
Senile Demenz 157
Delirium tremens 160
Delirium tremens 163
2 Fälle von Urämie 165
Nissl-Präparate von den Fällen von Urämie und Delirium tremens . . 165
Vergleich der normalen tangentialen Randzone und derjenigen der Fälle von Urämie und Delirium tremens 166
Fall mit klonischen halbseitigen Krämpfen 166
Zusammenfassung 167
5. Verhalten der Neurofibrillen bei Tuberkeln und Tumoren des Gehirns . 184
Grosser Konglomerattuberkel des Grosshirns 184
Grosser Tuberkel 185
Zusammenfassung 186
Gliom des Gehirns 187
Gliom des Gehirns 189
Sarkom des Gehirns 191
Melanosarkommetastase im Gehirn 191
Zusammenfassung 192
Literaturverzeichnis 201

Atlas 211

Technische Einführung.

Der gewaltige Fortschritt, den die mikroskopische Forschung der so komplizierten Verhältnisse des normalen und pathologischen Nervensystems in den letzten Dezennien aufzuweisen hat, ist in erster Linie bedingt durch das Auffinden neuer Färbe- und Imprägnierungsmethoden, die es ermöglichten, die einzelnen Bestandteile des Nervensystems möglichst isoliert zur Darstellung zu bringen. Seitdem Gerlach im Jahre 1854 das Carmin in die mikroskopische Technik eingeführt hat und Heidenhain im Jahre 1864 uns im Hämatoxylin ein ideales Kernfärbemittel kennen lehrte, war eine Reihe von Forschern in mühevoller Arbeit bestrebt, die von der Chemie in reicher Menge dargestellten Färbemittel auch für das Studium des Nervensystems nutzbar zu machen. So gelangen manche brauchbare Färbungen der Zellen und der bindegewebigen Stützsubstanz. Wir erinnern nur an die Eosin-Färbung und namentlich an die von van Gieson angegebene Hämatoxylin - Säurefuxin - Pinkrinsäure — Färbung, die namentlich in der Weigertschen Modifikation auch das Gliagewebe gut sichtbar macht. Direkt bahnbrechend wirkte Weigert mit seiner Markscheiden- und später mit der Glia-Methode, desgleichen Nissl durch die von ihm angegebene Zellfärbung, welche die Anatomie und Pathologie der Nervenzellen in ganz neuem Lichte zeigte. Lange währte es, bis es gelang, zur Darstellung der Achsenzylinder ein brauchbares Verfahren zu finden. Ungemein anregend wirkte in dieser Hinsicht Golgi mit seiner Chromsilbermethode, welche die Nervenfasern bis in ihre feinen Verzweigungeu zur Anschauung brachte und zur Aufstellung der Neurontheorie den Anstoss gab. Doch ist das Verfahren sehr umständlich und gibt keineswegs konstante Resultate. An demselben Mangel leiden eine Reihe anderer Färbemethoden, die zur Darstellung der Achsenzylinder gefunden wurden (Apáthy, Bethe, Donaggio, Lugaro, Joris, Kaplan, Strähuber, Fajersztajn und Andere). Erst in den letzten Jahren ist es zwei Forschern gelungen, Imprägnationsverfahren aufzufinden, welche die intra- und extrazellulären Neurofibrillen, mögen sie von Mark umgeben oder markfrei sein, in voller Prägnanz zur Anschauung bringen und in ihrer Handhabung leicht und

sicher sind, so dass sie auch auf pathologische Verhältnisse Anwendung finden können und so weite Gebiete für neue Erforschung öffnen. Es sind dies die letzte der Cajalschen Methoden und die von Bielschowsky. Beide bringen die Neurofibrillen bei Wirbeltieren wie Wirbellosen im embryonalem wie entwickeltem Zustande gut und leicht zur Darstellung. Vergleichen wir dieselben, so ist zunächst bemerkenswert, dass, wie schon von Lenhossék angibt, bei der Cajalschen Methode die Durchfärbung des ganzen Stückes nicht gleichmässig erfolgt, vielmehr nur eine bestimmte mittlere Zone sich gut darstellt. Auch sind nach Bielschowskys Ansicht Schrumpfungsvorgänge bei Cajals Verfahren nicht auszuschliessen: Mängel, die bei Bielschowskys Imprägnierung der Neurofibrillen nicht hervortreten. Es dürfte namentlich für Untersuchungen an pathologischem Material Bielschowskys Methode der Vorzug zu geben sein.

Wir bedienten uns in diesen Studien zur Darstellung der Neurofibrillen ausschliesslich des von Bielschowsky augegebenen Verfahrens und haben uns im allgemeinen genau an die Vorschriften gehalten, wie er sie 1904 in erweiterter und verbesserter Form mitgeteilt hat. Von der sogen. Blockmethode, bei der ganze Stücke erst imprägniert, dann eingebettet und geschnitten werden, haben wir bald Abstand genommen, da die so erzielten Schnitte oft nur streifenweise das Silber annahmen und namentlich am Rande vielfach helle und ungefärbte Stellen aufwiesen. Wir verwandten also fast ausschliesslich die Imprägnierung am Gefrierschnitt. Nachdem das Präparat in 10% Formollösung fixiert und gehärtet war, wurden mit Hilfe des Kohlensäuregefriermikrotoms Schnitte von möglichst 5 Mikren Dicke angefertigt, unter Wasser aufgefangen und 24 Stunden in eine 2% Arg. nitr.-Lösung gebracht. Nach kurzem Durchziehen durch Wasser übertrugen wir die Schnitte dann in stets frisch bereitete ammoniakalische Silberlösung. Dieselbe wurde genau nach Vorschrift hergestellt, indem 2—3 Tropfen einer 40% Natronlauge 20 ccm einer 2% Arg. nitr.-Lösung zugefügt wurden und nun soviel Ammoniak unter ständigem Schütteln im Messzylinder tropfenweise beigegeben wurde, bis der sich bildende schwarzgraue Niederschlag sich gelöst hatte. In dieser Lösung verweilten die Schnitte je nach der Dicke 2—3 Minuten. Ein gelbbrauner Farbenton lässt die richtige Durchtränkung des Schnittes mit der ammoniakalischen Silberlösung erkennen. Sobald dieser Zeitpunkt erreicht war, wurden die Schnitte nach kurzem Durchziehen durch Wasser in die reduzierende 20% Formollösung gebracht, in der sie meist 12—24 Stunden verblieben. Wir schlossen an diese Imprägnierung der Schnitte stets eine Vergoldung derselben an, unter Verwendung eines schwach-sauren Goldbades mit nachfolgender Fixierung in saurer schwefelsaurer Natronlösung. Auf der richtigen Durchtränkung des Schnittes mit der Ammoniak-Silberlösung beruht im wesentlichen das Gelingen der Färbung. Die Zeitdauer des Verweilens in dieser Lösung ist daher für jeden Schnitt genau zu bemessen und richtet sich

in erster Linie nach seiner Dicke. Anderseits sind auch einige Stellen des Nervensystems besonders leicht zu imprägnieren, so z. B. die vordere Kommissur des Rückenmarks, die Substantia reticularis des verlängerten Markes und die Radii der Hirnrinde. Ferner bedarf das embryonale Gewebe im allgemeinen einer stärkeren Durchtränkung mit obiger Lösung. Ist ein zu langes Verweilen der Schnitte in der Ammoniak-Silberlösung erfolgt, so tritt Überfärbung ein und die feinen Fasern und Netze in den Zellen verlieren an Prägnanz. Zuweilen haben wir in pathologischen Fällen absichtlich stärkere Imprägnierung resp. leichte Überfärbung hervorgerufen, um so sicher alle vorhandenen Neurofibrillen zur Darstellung zu bringen, so namentlich in der Regio zonalis der Hirnrinde bei Paralyse und Krampfzuständen.

Dass bei Überschuss von Ammoniak in der Silberlösung zuweilen ein Umschlagen der Färbemethode erfolgt, wie das Bielschowsky angibt, haben auch wir öfters konstatieren können. Es findet sich dann, wie dies auch Marburg erwähnt, anstatt der Fibrillenfärbung eine prächtige Färbung des Gliagewebes, wie wir sie unten an einigen Präparaten beschreiben werden. Wir fanden diese Färbreaktion namentlich bei chronischen pathologischen Prozessen des Rückenmarkes. Worauf dieselbe speziell beruht, muss zunächst dahingestellt sein. Ein absichtliches Hervorrufen dieser Gliafärbung war nicht immer von Erfolg. Die Verwendung stärkerer Silberlösungen — 3—5% — brachte uns keine besonderen Vorteile, wie Schaffer solche für Fibrillen-Imprägnation angibt.

Die Unterscheidung des namentlich in pathologischen Fällen vermehrten und mitgefärbten Bindegewebes und der Glia von den Neurofibrillen, die wie Marburg mit Recht betont, oft grosse Schwierigkeiten macht, hat sich uns doch stets mit der wünschenswerten Deutlichkeit durchführen lassen, wenn auch nicht verhehlt werden soll, dass hierzu viel Übung notwendig ist und bei isoliert gelegenen Fibrillen gelegentlich die Unterscheidung sehr schwierig sein kann, ob es sich z. B. um eine Bindegewebs- oder Neurofibrille handelt. Im allgemeinen sind die Bindegewebsfibrillen durch ihre Dicke, Verlaufsrichtung und Lage zueinander gut charakterisiert. Auch heben die Neurofibrillen in ihrem Farbenton durch tiefere Schwärze sich von den Fasern des Stützgewebes, die meist auch ungleichmässiger imprägniert sind, gut ab. Auch von den Gliafasern unterscheiden sich die nervösen durch Dicke und Verlaufsrichtung; vor allem tritt, wie wir später noch genauer zeigen werden, der Unterschied zwischen beiden Faserarten bei eifrigem Gebrauch der Mikrometerschraube, wenn man sich ein körperliches Bild herzustellen sucht, deutlich hervor. Ist, wie oben angegeben, ein Farbumschlag erfolgt, d. h. hat sich die Glia in ausgedehntem Masse mitgefärbt, so sind derartige Präparate zum Studium der Neurofibrillen nicht zu verwenden, sondern auszuschalten. Diese Unterscheidung der Neurofibrillen von den andern Ge-

weben wird wesentlich erleichtert durch die von Bielschowsky angegebene Modifikation des Durchziehens der Schnitte durch eine schwache Essigsäurelösung vor dem Einbringen in die reduzierende Formollösung, die auch wir in zweifelhaften Fällen anwandten. Die von Marburg empfohlene Vorsicht und Kritik ist bei dieser Methode wie bei jeder Imprägnationsmethode sehr nötig und man muss stets viele Schnitte herstellen und dann die besten aussuchen. Oft auch erwies es sich uns vorteilhaft teils hellere, teils dunklere Schnitte herzustellen, je nachdem wir mehr Gewicht auf den Verfolg des Verlaufes einzelner Fibrillen oder auf eine sichere Darstellung ihrer Gesamtheit legten. Bei Beachtung aller dieser Vorsichtsmassregeln aber bewährte sich uns das Bielschowsky-Verfahren als eine fast konstante, sehr sichere und klare Methode.

Bei den pathologischen Objekten bedienten wir uns ausser der Bielschowsky-Methode auch der van Gieson-Methode in der von Weigert angegebenen Modifikation (Eisen-Hämatoxylin), oft, nachdem wir die Schnitte (in erwärmter 5 % Kali chromicum-Lösung) zuvor gechromt hatten, ferner der Weigertschen Markscheidenmethode, wie Weigert sie unter Verwendung von Fluorchrombeize und Färbung mit Eisen-Hämatoxylin kurz vor seinem Tode angegeben hat. Dieselbe liefert bei vollständiger Konstanz des Erfolges Bilder, die der Palschen Modifikation der ursprünglichen Weigertschen Methode überlegen sind. Der Untergrund ist völlig entfärbt, nur die Markscheiden erscheinen schwarz bis blauschwarz, so dass die Schnitte sich auch eventuell zu kurzer Nachfärbung in van Gieson-Lösung recht gut eigneten. Wir machten von dieser Doppelfärbung, die auch gleichzeitig allgemeine Orientierung gestattet, oft Gebrauch und haben auch die Bielschowsky-Präparate zu dem gleichen Zwecke mit vielem Nutzen kurz in van Gieson-Lösung nachgefärbt, wobei nur eine sehr starke Silberimprägnierung vorangeschickt werden muss. Für frühe Stadien des Markscheidenzerfalls bedienten wir uns der Marchi Methode.

— — —

I. Hauptteil:

Entwicklung und Verhalten normaler Neurofibrillen im Zentralnervensystem.

1. Untersuchungen, das Gehirn betreffend.

In Folgenden sollen die Gehirne von einigen verschieden alten Embryonen und vom Erwachsenen in ihren Befunden erst einzeln geschildert werden, um sie dann zusammenfassend zu besprechen.

Embryo aus dem 3. Monate. Gegend der Zentral-Windung.

Am Übersichtsschnitt fällt hier klar und deutlich eine Einteilung in einzelne transversal verlaufende Zonen auf. Am weitesten peripher liegt eine schmale Schicht, welche ganz hell erscheint. Es folgt sodann eine etwa doppelt so breite ganz dunkle Schicht, sodann wiederum eine hellere, dann wieder eine etwas dunklere. Die hellen Schichten enthalten kaum Kerne, die beiden dunkleren zeigen dunkle Kerne und zwar die periphere Zone weit mehr als die zentraler gelegene. Irgend welche Andeutungen von Pyramiden-Zellen oder irgendwelche Fibrillen sind in keiner Weise festzustellen.

Die Kerne der Zellen sind entweder mehr oder weniger rund oder leicht länglich. Die äussere zellreiche dunkle Schicht zeigt insofern eine leise Andeutung einer Struktur, als die Zellen dieser Schicht leicht hintereinander gereiht erscheinen, und ihre Längsdurchmesser, soweit von solchen die Rede sein kann, senkrecht zur Oberfläche stehen.

In diesem Stadium also fällt zwar schon eine Einteilung in transversal verlaufende Zonen auf, wobei die beiden dunklen Schichten der sogenannten äusseren und inneren Körnerschicht entsprechen. Diese Einteilung in Schichten stellt den Beginn einer solchen in 6 Zonen dar, wie sie Brodmann als Grundtyp phylogenetisch und ontogenetisch festgestellt hat. Auch wir haben, wie hier nebenbei bemerkt sei, diese 6 Teilung stets mehr oder weniger deutlich gesehen und als brauchbares Einteilungsprinzip gefunden. Sie ist auf den photographischen Übersichtsbildern zu erkennen. Die äussere Körnerschicht zeigt die erste Andeutung einer Längsreihung der Zellen und Kerne, die innere Körnerschicht zeigt noch nichts dergleichen. Pyramidenzellen lassen sich noch nicht erkennen.

Für unser Thema von besonderer Wichtigkeit ist, dass sich wed irgendwelchen Zellen noch extrazellulär irgendwelche Andeutungen von nach der angewandten Methode dargestellten Nerven-Fibrillen vorfinden.

Fötus vom 6. bis 7. Monat. (Vordere) Zentralwindung.

Bei schwacher Vergrösserung fällt zunächst der überaus grosse Reichtum dieses Gehirns an Kernen i. e. Zellen auf, und zwar lassen sich hier im Übersichtsbild mehrere Zonen unterscheiden. Ganz peripher liegt ein ziemlich breiter Streifen, welcher nur ganz vereinzelt Kerne aufweist, und darum ganz hell erscheint. An ihn stösst mit scharfer Grenze eine zweite ganz dunkle d. h. Kern an Kern aufweisende Zone. Im ganzen ist auch der ganze Rest der grauen Substanz dunkel. Es folgt aber auf jenen besonders dunklen Streifen wieder ein etwas hellerer d. h. mit mehr einzeln gelegenen Kernen versehener, sodann wenn auch nicht scharf konturiert, wieder eine dunkle Zone, aber nicht so dunkel wie die erstgenannte; diese lichtet sich dann allmählich, indem hier wieder ein etwas hellerer sehr breiter Streifen liegt, und hieran grenzt nun die nur mit einzelnen Kernen versehene hellerscheinende weisse Substanz. Sehen wir uns nun nach Fibrillen um, so fallen solche nur in einer einzigen Zone in grösseren Massen in die Augen und zwar finden sich in dem erstgenannten peripheren hellen Streifen, besonders an dessen Grenze gegen die äussere dunkle Körnerschicht hin, eine grössere Zahl deutlicher fast ausschliesslich tangential verlaufender Fasern. Eine Reihe dieser lässt sich ausserordentlich weithin verfolgen. Dazwischen finden sich besonders an manchen Stellen sehr viele ganz kurze Fasern, doch schon meist deutlich tangential gerichtet. Diese ganz kurzen Fasern zeigen nun zum grössten Teil knopfförmige und ähnlich gestaltete Verdickungen und auch die langen Fasern weisen mehr länglich gestaltete Verdickungen in ziemlich regelmässigen Abständen auf. Diese Verdickungen selbst gehen aber ganz allmählich in die sonstige Breite der Fasern über und machen nicht den Eindruck von unregelmässig eingesetzten Verklumpungen. Manchmal fallen zwischen diesen dunkleren Stellen kurze hellere Partien auf, wo eine sichere Fibrille nicht nachzuweisen ist, während sodann wieder die deutlich gefärbte Fibrille in direkter Fortsetzung der alten erscheint; dies kann sich in ziemlich regelmässigen Abständen öfters wiederholen. Es macht dies also den Eindruck, als ob im Verlauf einzelner längerer Fibrillen einzelne kurze Abschnitte derselben noch nicht dieselbe Beschaffenheit oder wenigstens Tinktionsfähigkeit wie die übrige Faser haben. Alle diese Fibrillen sind im ganzen recht zart und dünn. Zwischen diesen Fasern fallen ferner zahlreiche kleine runde Punkte und längliche schwarze Massen auf, welche öfters an einem oder beiden Enden in direkter Fortsetzung ganz feine und kurze Ausläufer aufweisen, welche ganz kleinen und zarten Fibrillen entsprechen.

Betrachten wir nun die nächste Schicht, wo Kern an Kern liegt, mit starker Vergrösserung genauer, so unterscheiden wir hier teils dunklere teils hellere Kerne, welche keine Besonderheiten bieten. Zwischen diesen eingestreut nun liegen zahllose kleine, teils mehrere runde, teils länglich geformte schwarze Gebilde, welche für Niederschläge zu scharf konturiert und gleichmässig sind. Dieselben Dinge finden sich auch in den nächsten Zonen der grauen und ebenso in der weissen Substanz. An sehr zahlreichen Stellen findet man nun diese Gebilde mit einem feinen Faden zusammenhängend, welche wie ein Schwanz von ihnen ausgeht, so dass diese etwas an Spermatozoen erinnern. Noch häufiger sieht man von beiden Seiten dieser punktförmigen und vor allem länglich gestalteten schwarzen Gebilde aus feine dünne Ausläufer ausziehen, welche feinsten Fibrillen durchaus gleichen. Während die Fortsätze im allgemeinen ganz kurz sind erscheinen sie manchmal auch schon etwas länger, öfters auch werden mehrere jener kleinen schwarzen Gebilde durch solche feine Fäden verbunden, welche durchaus Fibrillen entsprechen. Ganz vereinzelt sieht man auch feine Fibrillen, welche jene schwarzen Gebilde

nicht aufweisen. Eine bestimmte Richtung jener feinsten Fasern lässt sich nicht feststellen. Diese feinsten Fibrillen und Übergänge der schwarzen Gebilde in sie lassen sich nur in den mehr zentralwärts gelegenen Partien der grauen Substanz aufweisen und scheinen um so häufiger zu sein — vor allem die schon mehr fertig gebildeten Fibrillen — je mehr wir uns der weissen Substanz nähern. Am deutlichsten und häufigsten sind sie aber in der weissen Substanz selbst, wo alle Übergänge jener Massen zu Fibrillen am besten zu verfolgen sind. Hier zeigen sich auch schon viele mehr fertig gebildete Fibrillen, welche stellenweise schon in grösseren Mengen vorhanden sind. Sie lassen sich zum kleinsten Teil auf sehr weite Strecken verfolgen und zeigen zahlreiche jener ganz regelmässigen Anschwellungen. Die meisten Fasern sind aber auch hier noch sehr kurz. Die Dicke der Fasern ist etwa die gleiche, meist sind sie wenigstens gerade so zart, wie die jener schon beschriebenen Tangential-Randzone.

Von besonderem Interesse nun sind Zellen, welche sich — jener oben gegebenen Einteilung in Schichten folgend — in der grauen Substanz in der allmählich heller werdenden Zone zentralwärts von der zweiten dunkleren Körnerschicht finden und zwar an letztere angrenzend, nicht in dem an die weisse Substanz angrenzenden Teile dieser Zone. Die Zellen, welche hier auffallen, haben einen grossen, scharf konturierten, hellen, bläschenförmigen Kern. In der Mitte desselben liegt ein ganz dunkelgefärbtes, manchmal auch zwei ebensolche Kernkörperchen, aussen herum ein dunkles, keine besondere Differenzierung aufweisendes Protoplasma. Diese Zellen nun zeigen nach mehreren Richtungen ein Auslaufen in ganz kleine Fortsätze. Besonders aber gehen sie in einer Richtung in einen breiten, oft ziemlich langen Fortsatz über, welcher ebensowenig wie die anderen Fortsätze irgend eine weitere Differenzierung gestattet. Dieser breite Fortsatz nun verläuft stets in der Richtung direkt nach der Peripherie zu; auch der Längsdurchmesser dieser Zellen — denn sie sind in die Länge gezogen und nicht rund — ist stets in dieser Richtung gerichtet. Indem diese länglichen Zellen — wenigstens einzelne derselben — nach oben diesen langen Fortsatz und von den gegenüberliegenden Ecken der entgegengelegenen Zellgrenzen aus kurze Ausläufer ausschicken, erinnern sie schon deutlich an die Form von Pyramidenzellen. Andere haben eine mehr indifferente, ovale Form. Einzelne solcher Zellen sind noch nicht ganz in der eben angegebenen Richtung gelegen; ihr langer Fortsatz macht dann eine kleine Umbiegung und verläuft dann ebenfalls direkt radialwärts. Es fällt nun besonders auf, dass an manchen Stellen eine ganze Reihe solcher offenbar Pyramidenzellen entsprechender Zellen unter sich im engsten Kontakt zusammenliegen. So liegen sie manchmal in kleinen Haufen, dicht aneinander gelagert, ohne dass sich zwischen den einzelnen Zellen eine Grenze ziehen liesse. Es fallen auch Bilder auf, wo derartige dicht verbundene Zellen einen nach oben offenen Winkel miteinander bilden, gleich als ob die Zellen in einem Sichloslösen voneinander begriffen wären. Besonders aber fallen Stellen auf, wo mehrere derartige Zellen schon in der Längsrichtung gerichtet in dieser hintereinander gelagert und durch breite Protoplasmastreifen, welche den grossen Fortsätzen der Zellen durchaus gleichen, miteinander verbunden sind. Ja, an manchen Stellen finden sich kleine Haufen von seitwärts verketteten Zellen, von denen jede dann wieder in der Längsrichtung der zuletzt beschriebenen Art mit mehreren hintereinander gerichteten Zellen zusammenhängt. Manchmal auch sieht man den von diesen Zellen ausgehenden langen Fortsatz — gewöhnlich nachdem man ihn auf eine grössere Strecke verfolgt hat —, mit einer grossen runden schwarzen, im übrigen dunkel gefärbten Kernen durchaus gleichenden, Masse zusammenhängen.

Ausser der Einteilung in tangentiale Zonen fällt in sämtlichen diesen eine deutliche, wenn auch noch nicht so sehr ausgesprochene, Hintereinanderreihung der einzelnen Zellen in radiärer Richtung auf.

Fragen wir nach dem, was in der Zentralwindung des Gehirns dieses 6—7monatlichen Embryos schon deutlich angelegt ist, so können wir folgendes feststellen:

Es liegt im ganzen ein an embryonalen Zellen mit grossen Kernen sehr reiches Gewebe vor. Die graue Substanz zeigt hierbei mehrere Schichten, je nach dem Reichtum an diesen Zellen. Die weisse Substanz ist kernärmer, heller als die graue in toto; jedoch ist die peripherste Zone der letzteren am allerkernärmsten, hellsten.

Die Einteilung der tangentialen Zone stimmt sehr gut mit der von Brodmann gegebenen überein. Unsere Bilder erinnern vollständig an die Abbildung 10 seiner Abhandlung im Journal für Psychologie und Neurologie Bd. VI (Ergänzungsheft). Die äusserste helle Zone ist seine Lamina zonalis, es folgt die auch dort äussere Körnerschicht benannte Schicht, sodann die etwas hellere Zona pyramidalis und als vierte Schicht die weniger deutliche Zona granularis interna. In der fünften Zone finden sich dort, wie bei unsern Präparaten, schon Beetzsche Riesenpyramidenzellen und zwar in dem mehr peripher gelegenen Abschnitt dieser, während ihr mehr zentral gelegener Teil der sechsten Zone (Zona multiformis) Brodmanns entspricht, doch betont auch letzterer, dass diese V. und VI. Schicht (und ebenso letztere gegen die weisse Substanz hin) wenig scharf in diesen Präparaten voneinander abgesetzt sind.

Die Hintereinanderreihung der Zellen bezw. Kerne in einer zur Oberfläche senkrechten Richtung tritt hier nicht nur wie bei dem dreimonatlichen Embryo in der äusseren Körnerschicht, sondern auch in der inneren und auch in den anderen zellärmeren (helleren) Zonen zu tage.

Unter den Zellen fallen nun solche der untersten hellen Schicht besonders auf, welche sich schon deutlich durch ihren grossen, hellen, bläschenförmigen Kern und ein dunkles Kernkörperchen als Ganglienzellen erweisen. Sie haben auch schon Ausläufer, kleine Fortsätze, unter welchen ein breiterer nach der Peripherie zu gerichteter und etwas weiter verfolgbarer auffällt. Durch diesen Spitzenfortsatz und durch ihre Form weisen diese Zellen sich schon als beginnende Pyramidenzellen aus und zwar handelt es sich der Lage und Grösse der Zellen nach um die grössten Pyramidenzellen. An vielen Stellen liegen nun derartige Zellen noch fest verbunden in einer Art von syncytialem Verband und es fällt hierbei schon eine Längsrichtung der Zellen dieses Syncytiums auf. Oft auch sind die Zellen nicht mehr ganz miteinander verschmolzen, sondern sie hängen durch breite Ausläufer verbunden deutlich längsgerichtet nur noch in dieser Weise zusammen. An wenigen Stellen auch sieht man Zellen mit ihrer Breitseite noch zusammenhängen, aber in einer spitzwinkeligen Stellung, als wenn die Zellen im Auseinandergehen und Längsrichten begriffen wären. Die meisten derartigen Zellen aber liegen schon isoliert mit deutlichem

Fortsatz. Irgendwelche Fibrillen enthalten diese sowie sämtliche andere Zellen dieses Gehirns noch nicht.

Dagegen finden sich in diesem Gehirn schon extrazelluläre Fibrillen, aber nur an ganz bestimmten Lokalitäten. Die einzigen, schon ganz deutlichen und auf ganz weite Strecken verfolgbaren in der grauen Substanz finden sich nämlich in der äussersten tangentialen Rand-Zone und hier haben die Fasern schon einen fast ausschliesslich der Oberfläche parallel gerichteten Verlauf. Diese Fasern der tangentialen Randzone zeigen nun aber in bestimmten Abständen in die sehr feinen Fibrillen eingesetzt kleine knopfförmige oder längliche Verdickungen und es fallen zwischen diesen langen Fasern zahlreiche kurze auf, welche an einem Ende oder in der Mitte derartige kleine schwarze Knötchen aufweisen. Diese Knötchen gehen ganz allmählich in die Faser über und sind ganz regelmässig konturiert. Die Fibrillen und besonders die längeren zeigen ferner in die gutgefärbten Strecken ganz helle oder auch gar nicht gefärbte Verbindungsstücke eingesetzt. Zwischen diesen Fasern fallen ferner zahlreiche kleine runde und längliche schwarze Massen auf, welche jenen in die Faser eingesetzten durchaus gleichen, aber selbst entweder frei liegen oder an einem Ende (so dass spermatozoenähnliche Bilder entstehen) oder an beiden Enden Übergänge in allerfeinste manchmal auch etwas längere Fibrillen aufweisen. So bestehen alle Übergänge dieser kleinsten Gebilde zu längeren Fibrillen.

Die folgenden Zonen der grauen Substanz enthalten nur sehr zahlreiche jener zuletzt beschriebenen Massen, eigentliche, längere Fibrillen noch nicht, in dem centralsten Teil der grauen Substanz, das heisst also in der Gegend der schon zu erkennenden grösseren Pyramidenzellen sind dagegen schon vereinzelte Fibrillen ohne besondere Richtung wahrzunehmen und solche finden sich dann ebenso etwas zahlreicher in der weissen Substanz. Hier sind die Fibrillen z. T. auch schon etwas länger, wenn auch von grosser Feinheit und mit sehr deutlichen punktförmigen Anschwellungen; dazwischen liegen besonders hier massenhaft jene kleinen Massen mit ganz beginnenden Fasern.

Fötus aus dem 9. bis 10. Monat (ausgetragenes Kind). Zentralwindungen.

Es wurden Schnitte sowohl aus der vorderen als wie aus der hinteren Zentralwindung dargestellt. Da sie bis auf die Beetzschen Zellen der vorderen, welche unten besprochen werden sollen, keine wesentlichen Unterschiede zeigen, können sie zusammen besprochen werden.

Bei Übersichtsschnitten fällt wiederum eine, wenn auch nicht mehr so deutliche, Schichtung in Zonen je nach dem Reichtum der Zellen auf. Ganz peripher liegt zunächst wieder ein ganz schmaler Streifen, welcher sehr kernarm, ganz hell, erscheint. Es folgt sodann eine Schicht, welche dunkel ist und mit starker Vergrösserung dunkle Kerne in grosser Masse aufweist. Die nächste, weit breitere Zone ist wieder hell und zeigt nur eine mässige Zahl von Kernen. Es folgt sodann ein, wenn auch nicht ganz so scharf abgesetzter (wie der erstere) dunklerer

Streifen, sodann wiederum eine etwas hellere breite Schicht und die Grenze dieser gegen die weisse Substanz hin zeigt wiederum mehr Kerne, erscheint somit wieder etwas dunkler, wenn auch weniger ausgesprochen und mehr diffus. Hierbei fällt schon bei der schwachen und noch mehr bei der starken Vergrösserung auf, dass die einzelnen Zellen in sämtlichen Schichten (besonders deutlich ist dies in den helleren zu sehen) sich deutlich hintereinander reihen, so dass neben der Einteilung in tangentiale Zonen senkrecht hierauf eine Art radialer Streifung zustande kommt.

Auch diese Einteilung stimmt wieder völlig mit der Brodmannschen und unsere Präparate erinnern ausserordentlich an die Abbildung 12 in der oben zitierten Brodmannschen Abhandlung. Es handelt sich dort um einen menschlichen Embryo im 8. Monat.

Die Lamina zonalis, ist wie in unseren früheren Abbildungen so auch hier deutlich. Ebenso wie bei Brodmann tritt die II. Zone, die äussere Körnerschicht, auch hier noch sehr deutlich hervor. Die Zona pyramidalis erscheint sodann als dritte etwas heller, auch die innere Körnerschicht ist, wenn auch undeutlich, noch zu erkennen, während die V. und VI. sich ebenso wie bei Brodmann nicht mehr trennen lassen, die Riesenpyramidenzellen aber mehr peripher in dieser Zone als deutliche eigene Schicht hervortreten.

In der peripherstеn Hälfte der erst erwähnten hellen Zone fallen zwar nur ganz vereinzelte Fasern auf. Ihre andere Hälfte dagegen zeigt Fasern in grosser Menge, mehr denn bei dem letztbeschriebenen Embryo, wenn auch weniger als im erwachsenen Gehirn. Die einzelnen Fasern sind zwar fein, aber doch stärker als in dem früheren embryonalen Gehirn. Vielfach enthalten sie noch jene dunklen Punkte und Massen. Vor allem lassen sich weit zahlreichere Fasern auf weit grössere Strecken verfolgen, als dort. Daneben finden sich auch ganz kurze Fasern und wiederum alle Übergänge von kleinen dunklen Punkten und Massen zu ganz feinen Fibrillen. Der Rest der peripheren Hälfte der grauen Substanz zeigt höchstens ganz vereinzelt Fibrillen, die zentrale Hälfte derselben dagegen, und zwar die Schichten 4, 5 und 6, zeigen dagegen solche schon in grösserer Zahl und zwar springen hierbei transversal verlaufende Fasern vorwiegend in die Augen. Von der Peripherie nach dem Mark zu nehmen dabei die Fasern an Masse zu. Die Schichten 4 und 5 enthalten fast nur tangential verlaufende, Schicht 6 schon mehr ein Maschenwerk. Die weisse Substanz zeigt ein schon viel dichteres Flechtwerk. Auch zeigen einzelne Fasern schon viel beträchtlichere Längen. Alle diese Fibrillen weisen zwar noch zahlreiche, regelmässig spindelförmige etc. Anschwellungen und hellere, nicht oder nur schlecht färbbare Stellen abwechselnd auf; allein diese Erscheinungen fallen weit weniger auf, als im früheren Stadium.

In der 3. Schicht (Zona pyramidalis Brodmanns), die etwas heller erscheint, lassen sich kleine Pyramidenzellen schon an ihrem helleren Kern und dunkleren Kernkörperchen erkennen; jedoch sind intrazellulär Fibrillen hier nicht erkennbar und es tritt überhaupt der Ganglienzellencharakter dieser Zellen sehr wenig hervor. Derselbe ist dagegen sehr ausgesprochen an den ihrer Form nach deutlich erkennbaren, in der zentralsten hellen Schicht gelegenen grossen Pyramidenzellen, und ferner bei Schnitten durch die vordere Zentralwindung an den tiefer gelegenen Riesenpyramidenzellen. Diese Pyramidenzellen zeigen noch hier und da syncytiumartige Zusammenhänge oder auch protoplasmaartige Verbindungen der hintereinander gereihten Zellen, jedoch ist solches hier seltener. Die meisten Zellen liegen isoliert, sind aber oft hintereinander gelagert, so dass der lange Fortsatz einer Zelle sich an die nächste anlegt; fast alle diese Zellen zeigen mehrere Fortsätze, darunter einen besonders deutlichen und weit verfolgbaren, direkt peripherwärts verlaufenden. Der grösste Teil dieser Zellen nun lässt keinerlei Fibrillen erkennen, weder im Protoplasma der Zellen, noch in den Fortsätzen. Viele Zellen zeigen aber ganz leicht dunkel gefärbte gewellte Andeutungen von Fibrillen im Spitzenfortsatz, welche entweder nur bis zur Grenze des Fortsatzes und der eigentlichen Zelle oder in das Protoplasma der letzteren

nur auf eine ganz kurze Strecke hineinragen. Wieder andere Zellen zeigen schon deutlichere Fibrillen sowohl im Fortsatz als in direkter Fortsetzung im Protoplasma der Zellen; hierbei erweckt es öfters den Anschein, als ob der Fortsatz eine grössere Anzahl Fibrillen beherberge und nur ein Teil derselben sich in die Zelle selbst fortsetzten. Es fällt an solchen Zellen und besonders an den zuletzt erwähnten auf, dass einzelne etwas dunklere Fibrillen gerade am Rande des Kernes gegen das Protoplasma hin um letzteren gelegen sind. Es erscheinen nun häufig die Fibrillen im Fortsatz und zwar besonders in einiger Entfernung von der Zelle dunkler tingiert. In den kleineren Fortsätzen solcher Zellen lassen sich Fibrillen mit Sicherheit nicht feststellen; es lässt sich aber nicht beurteilen, ob dies nicht nur an der Feinheit und besonders nur sehr kurzen Verfolgbarkeit jener gelegen ist. Einige wenige Zellen nun zeigen ein schon weit dichteres Fibrillenbündel im Spitzenfortsatz und ebenso weit zahlreichere Fibrillen im Protoplasma der Zelle. An solchen Zellen lässt sich feststellen, dass auch die kleinen Fortsätze Fibrillen enthalten und mit Sicherheit erkennen, dass Fibrillen von dem einen Fortsatz — langen Spitzenfortsatz — durch das Protoplasma der Zelle hindurch direkt in die kleinen Fortsätze führen. Sie biegen dabei häufig dem Kern aus; um diesen finden sich besonders viele Fibrillen, so dass ein perinukleärer Streifen dunkler erscheint. Von einem Netzwerk der Fibrillen lässt sich im Protoplasma dieser Zellen nichts feststellen.

Zwischen den Riesenpyramidenzellen fallen in Schnitten der vorderen Zentralwindung einzelne wenige, mehr runde Zellen mit kleineren Ausläufern nach mehreren Seiten, zum Teil auch schon mit feinsten Fibrillen versehen, auf.

Nach unten von der Riesenpyramidenzellenschicht, also dem Mark benachbart, liegen mehr runde indifferente Zellen von verschiedener Gestalt, die sich durch helle Kerne und dunkle Kernkörperchen und ebensolches Protoplasma als werdende Ganglienzellen dokumentieren.

Fassen wir die Ergebnisse dieser Schnitte zusammen:

Ein Embryo aus dem 9.—10. Monat zeigt jene schon öfters erwähnte Zoneneinteilung besonders deutlich. Die einzelnen Schichten zeigen dabei eine sehr deutliche Längsrichtung ihrer Zellen, so dass eine Art radiärer Streifung zustande kommt.

Die Fibrillen finden sich zunächst wieder in der periphersten Zone als tangentiale Randzone und zwar zeigt letztere bei diesem Embryo weit mehr Fasern als bei dem zuletzt besprochenen, wenn auch noch viel weniger als bei einem Erwachsenen. Die einzelnen Fibrillen sind noch ausserordentlich fein und verlaufen noch fast ausnahmslos transversal. Sie lassen sich schon auf ausserordentlich grosse Strecken hin verfolgen und zeigen noch, wenn auch weniger, jene Anschwellungen und Pünktchen. Dazwischen finden sich noch kurze Fasern und vereinzelt jene freien Massen mit ganz beginnenden Fibrillen. Der Rest der peripheren Hälfte der grauen Substanz zeigt nur ganz vereinzelt Fibrillen. Die 4., 5. und 6. Schicht derselben weist dagegen solche in grösserer Menge auf, und zwar liegen sie in den beiden erstgenannten Schichten auch zum grossen Teil transversal; die 6. Schicht, also die Grenze gegen die weisse Substanz, enthält schon mehr ein etwas dichteres Flechtwerk, und weit dichter und zahlreicher tritt ein solches in der weissen Substanz selbst hervor. Alle diese Fibrillen weisen noch zahlreiche spindelförmige und runde, regelmässige Stellen auf,

aber weit geringer als wie im vorhergehenden Stadium. Die kleinen Pyramidenzellen sind als solche nunmehr schon kenntlich, zeigen aber in ihrem Protoplasma keinerlei Fibrillen. Solche treten nun aber bei diesem Gehirn zuerst auf und zwar in den grossen Pyramidenzellen, welche hier selten noch zusammenhängen, vielmehr meist isoliert liegen, aber zuweilen noch durch ausgezogene Protoplasmamassen in Verbindung stehen. Der grösste Teil dieser Zellen zeigt allerdings keinerlei Fibrillen, auch nicht in ihren Fortsätzen. Immerhin lassen viele Zellen ganz leicht dunkelgefärbte ganz feine, gewellte Fibrillen, in ihren Fortsätzen zumeist dem Spitzenfortsatz erkennen, welche entweder nur bis zur Grenze dieses gegen das Protoplasma der eigentlichen Zelle ziehen oder in das letztere noch auf eine kurze Strecke hineinragen. Andere Zellen zeigen im Fortsatz schon zahlreichere und deutlichere Fibrillen und solche lassen sich hier in direkter Fortsetzung weiter in die Zelle hinein und zwar mit besonderer Vorliebe direkt um den Kern herum verfolgen. Hierbei erscheint manchmal der Fortsatz reicher an Fibrillen und nur ein Teil der letzteren scheint die Zelle selbst zu erreichen. Auch sind die Fibrillen im Fortsatz manchmal dunkler tingiert als in der Zelle, oft auch erst von einiger Entfernung von der Zelle an. Wenige Zellen nun zeigen schon ein weit dichteres Fibrillenbündel im Spitzenfortsatz und auch sehr viel zahlreichere in der Zelle selbst. Hier enthalten auch die kleinen Fortsätze Fibrillen und es lässt sich mit Sicherheit erkennen, dass Fibrillen von dem einen Fortsatz, z. B. Spitzenfortsatz, durch das Protoplasma der Zelle hindurch direkt in die anderen Fortsätze hineinziehen. Sie biegen dabei dem Kern aus und liegen um ihn infolgedessen etwas dichter herum, so dass ein feiner perinukleärer Streifen etwas dunkler erscheint. Irgendwelche Netze von Fibrillen enthalten diese Zellen nicht. Es lässt sich dies an solchen noch wenige Fibrillen enthaltenden embryonalen Zellen weit leichter feststellen als an den an Fibrillen überreichen entsprechenden Zellen des Erwachsenen. Alle diese beginnenden Fibrillen in den grossen Pyramidenzellen und ihren Ausläufern haben wir in fortlaufender Reihe an ausgewählten Zellen zeichnen lassen und betonen nur noch, dass jede derselben ganz genau von unbeteiligter objektiver Seite nach den Präparaten gezeichnet worden ist, dass es sich also keineswegs um Schemata handelt, einen Eindruck, den die Zeichnung der Auswahl der Zellen wegen leicht hervorrufen könnte.

Normales Gehirn des Erwachsenen. Zentralwindungen.

Bei Schnitten durch die vordere und hintere Zentralwindung des Gehirnes eines Erwachsenen, welche nach Bielschowsky gefärbt sind, ist die von Brodmann aufgestellte und auch von uns im vorhergehenden bei den embryonalen Gehirnen stets erwähnte Einteilung in sechs Schichten viel undeutlicher und verwischter. Nur einige dieser Schichten heben sich noch scharf ab, andere gehen mehr ineinander über und sind nicht mit

scharfer Linie voneinander geschieden. Immerhin ist es empfehlenswert, auch hier jene Einteilung in sechs Schichten, wie dies auch Bielschowsky getan hat, der Beschreibung zugrunde zu legen. Und dies um so mehr, als sich eine solche durch gewisse feine Unterschiede der einzelnen Schichten immerhin rechtfertigt.

Das Filzwerk der weissen Substanz ist ein überaus dichtes, so dass sie im ganzen dunkler als die graue Substanz erscheint, doch lassen sich bestimmte Faserzüge in ihr nicht feststellen. Sehr viele Fasern lassen sich auf weite Strecken hin verfolgen.

Auch die graue Substanz stellt ein dichtes Maschenwerk von Fibrillen dar. Diese zeigen alle möglichen Übergänge von den feinsten zu recht kräftigen Fasern, so dass sich eine Einteilung in dünne und dicke Fasern kaum aufstellen lässt. Immerhin überwiegen die mittelstarken Nervenfasern, die feinsten finden sich weniger zahlreich. Die Fasern stellen im allgemeinen ein überaus dichtes Filzwerk von in den verschiedensten Richtungen verlaufenden sich vielfach kreuzenden Fasern dar. Hierbei sind die einzelnen Fasern in jedem Schnitt auf die verschiedensten Entfernungen hin zu verfolgen, so zwar, dass sich mehr oder weniger schräg getroffene also mehr punktförmige und ganz kurze Fasern, ferner etwas längere und ausserdem zahlreiche auf lange Strecken verfolgbar vorfinden. Gerade die die Hauptmasse dieses unentwirrbaren Faserfilzes darstellenden Nervenfasern sind die jenigen des relativ feineren Kalibers, während sich von diesem die stärkeren Nervenfasern mehr in Form von eine bestimmte Richtung einhaltenden Bündeln abheben. Doch sei betont, dass jenes Grundflechtwerk ausser den feineren Fasern auch eine grössere Zahl dickerer solcher enthält, welche sich auch oft kreuzen und regellos verlaufend auf weite Strecken verfolgbar sind. Schon hieraus geht hervor, dass sich jene Züge, welche im wesentlichen eine Richtung einschlagen ihrem Kaliber nach nicht scharf von dem Grundflechtwerk abheben. Es ist dies auch insofern der Fall, als die meisten jener keine geschlossenen Bündel darstellen, sondern vermischt sind mit in anderer Richtung und regellos verlaufenden Fibrillen, so dass nur eben dies Flechtwerk an bestimmten Stellen vorwiegend eine Richtung einhält.

Wir sehen, dass hier zwei Hauptrichtungen in Betracht kommen, einmal eine vertikale, indem sich Bündel von Fasern finden, welche in der Richtung von der weissen Substanz senkrecht auf die Gehirnoberfläche verlaufen. Diese Fasern stellen in der Tat mehr geschlossene und sich schärfer abhebende Bündel dar, indem ihre Fasern fast ausnahmslos parallel in der angegebenen Richtung verlaufen und die einzelnen Fasern dieser Bündel ziemlich dicht aneinander gelagert sind. Die zweite Hauptrichtung von Nervenfasern steht senkrecht auf dieser ersteren, stellt also eine transversale oder auch tangentiale dar.

Derartige Faserschichten finden sich in den verschiedensten Zonen der grauen Substanz; eine solche entspricht der ersten Zone und wenn hier den transversalen Fasern sich auch zahlreiche schräg verlaufende hinzugesellen, so ist im ganzen betrachtet die Richtung dieser Fasern doch eine ganz vorwiegend tangentiale so dass eine derartige Streifung bei Betrachtung mit schwacher Vergrösserung scharf zutage tritt. Im Gegensatz hierzu nun sind die transversalen Faserbündel der übrigen Zonen keineswegs so scharf erkennbar, vielmehr sind gerade hier den querverlaufenden Fasern ausserordentlich zahlreiche sich kreuzende, schräg verlaufende zugesellt, so dass hier eben nur dadurch, dass eine relativ grosse Zahl von Fasern und zwar solche, welche sich auf weite Strecken hin verfolgen lassen, quer verlaufen, eine vorwiegend transversale Richtung hervortritt. Auf der anderen Seite tritt diese auch nicht plötzlich ein, vielmehr findet sich häufig ein allmählicher Übergang des regellosen Fasernetzes in dieses mit mehr transversalem Verlauf, so dass eine scharfe Abgrenzung nach oben und unten und eine sichere Einreihung in eine bestimmte jener Zonen der grauen Substanz oft schwer durch-

zuführen ist. Es ist hiernach leicht verständlich, dass diese transversalen Lagen bei der Betrachtung von Schnitten verschiedener Gehirne nicht stets ganz übereinstimmen und dass ihrer Bezeichnung auch manch Subjektives anhaftet. Während diese Faserschichten noch im einzelnen beschrieben werden sollen, wollen wir hier nur erwähnen, dass die radiären und ein Teil der transversalen Bündel der vorderen und hinteren Zentralwindung gemeinsam sind, während die übrigen wie aus dem Vorhergehenden hervorgeht, weniger scharf abgesetzten transversalen Faserbündel an Ausdehnung und in der Lage Verschiedenheiten in den beiden Zentralwindungen aufweisen. Ferner soll hier noch erwähnt werden, dass alle diese Bündel bei Bielschowsky-Präparaten lange nicht so scharf hervortreten, als bei den zum Vergleich herangezogenen Markscheiden-Präparaten. Es rührt dies daher, dass eben erstere Methode ausserordentlich viel zahlreichere und feinere (marklose) Fasern aufweist, als die letztere, so dass bei dem Bielschowsky-Präparat ausser den meist dickeren eine bestimmte Richtung anzeigenden Fasern auch die das übrige Flechtwerk darstellenden mitgefärbt erscheinen. Auf der anderen Seite ist ein Teil der auf den Fibrillen-Präparaten erscheinenden transversalen Schichten auf Markscheiden-Präparaten überhaupt nicht wahrzunehmen und ferner sind alle diese Bündel, sowohl die horizontal wie transversal verlaufenden breiter, d. h. auf den nach der ersten Methode dargestellten Schnitten faserreicher, weil diese eben nicht nur die markhaltigen, sondern auch die marklosen Nervenfasern, Fortsätze der Ganglienzellen etc. darstellt.

Die einzelnen auf Bielschowsky-Präparaten zu verfolgenden Fasern zeigen im Gegensatz zu den bei dem embryonalen Gehirn besprochenen eine im ganzen völlig gleichmässige Kontur; sie sind nur ganz leicht geschlängelt, im ganzen viel gestreckter als die Fasern der noch in Entwickelung begriffenen Gehirne. Jene dort beschriebenen regelmässigen Anschwellungen oder dergleichen zeigen sie nicht oder nur ganz vereinzelt. Während sich die allermeisten Fasern so verhalten, finden sich aber fast überall eingestreut einzelne Fasern, welche aufgequollen, mit breiteren unregelmässigen Auftreibungen und Aufquellungen versehen erscheinen und oft auch kleine, schlechter färbbare Zwischenstücke aufweisen. Doch sind derartige Fibrillen, wie nochmals betont sei, nur äusserst spärlich und nirgends in grösserer Zahl wahrzunehmen. Auf ihre Bedeutung kommen wir noch zurück.

Wir wollen nun zunächst Schnitte durch die hintere Zentralwindung etwas genauer besprechen, um sodann an der Hand von ebensolchen durch die vordere Zentralwindung diejenigen Punkte einer Besprechung zu unterziehen, welche dort von der hinteren Zentralwindung abweichen.

Hintere Zentralwindung.

Es fallen bei Übergang der grauen in die weisse Substanz zahlreiche Büschel auf, welche aus der weissen Substanz in die graue hinein strahlen und in dieser eine radiäre Richtung einschlagen. Jedes Büschel besteht aus einer Reihe parallel geordneter Fibrillen und sie heben sich, wie schon im vorhergehenden erwähnt, scharf von dem übrigen Fibrillenflechtwerk ab. Auch sind die Fasern dieser Büschel mit die stärksten, welche sich in der grauen Substanz finden. Sie werden aber nach ihrem Übertritt in die graue Substanz in letzterer allmählich dünner. Auch weiterhin in der grauen Substanz, mehr nach der Peripherie zu, sieht man in der Fortsetzung dieser Markstrahlen ebenso gerichtete und sich auch sonst ebenso verhaltende Fibrillenbündel in mehrfachen Reihen. Alle diese Bündel werden durch Zwischenräume unterbrochen, in welchen sie, in der Schnittlinie der Schnitte wenigstens, nicht zu sehen sind. Diese radiär gestellten Faserbündel reichen aber nur bis etwa zur Mitte der grauen Substanz oder etwas darüber hinaus. In dem peripheren Teil der letzteren finden sie sich nicht mehr. Die einzelnen Fasern dieser Radiärbündel werden im allgemeinen, je weiter peripherwärts man geht, um so dünner. Ein Vergleich mit den von Markscheidenpräparaten her be-

kannten, diesen Bündeln entsprechenden Markstrahlen zeigt uns, dass die Bündel auf den Bielschowsky-Präparaten breiter, die Anzahl der einzelnen Fibrillen eine grössere ist als im Weigert-Bild. Es rührt dies ja daher, dass im Fibrillenpräparat auch zahlreiche marklose Ganglienzellenausläufer dargestellt sind, welche sich jenen aus dem Mark stammenden Radiärfasern zugesellen.

Ferner sei noch allgemein betont, dass Übersichtspräparate zeigen, dass der Fibrillenreichtum von der weissen Substanz bis zur Gehirnoberfläche allmählich an Dichtigkeit abnimmt, so dass also jene Gegend am dunkelsten, diese am hellsten erscheint. Dabei nehmen, im allgemeinen betrachtet, auch die einzelnen Fasern von unten nach oben an Stärke ab.

Wir wollen nun die einzelnen Zonen der grauen Substanz in ihren charakteristischen Bestandteilen kurz verfolgen und beginnen peripher.

1. Die erste Schicht nach der Brodmannschen Nomenklatur, „zonalis" genannt, stellt einen ziemlich scharf nach unten gegen die nächste Schicht abgesetzten, nach oben von der Pia begrenzten, mässig breiten Streifen dar, welcher nur wenige Zellen enthält. Diese sind von unregelmässiger oder runder Gestalt, mit einem grösseren Kern und wenig Protoplasma. Im übrigen besteht diese Schicht aus einem mässig dichten Fibrillenmaschenwerk, dessen einzelne Fasern ziemlich dünn sind. Sie erscheint somit bei schwacher Vergrösserung einmal wegen der sehr spärlichen Zellen und sodann wegen der relativ geringfügigen Dichtigkeit und Dicke der Fibrillen als der hellste Teil der grauen Substanz. Gerade mit der schwachen Vergrösserung nun fällt auf, dass die Fasern zum bei weitem überwiegenden Teile eine transversale Richtung haben und diese parallel verlaufenden Fasern auf weite Strecken verfolgbar sind. Mit starken Vergrösserungen lassen sich diese nun des genaueren entwirren. Wir sehen auch jetzt, dass die meisten Fasern dieser ganzen Schicht in der Tat tangential gerichtet sind, und doch fallen geringe Unterschiede in einzelnen Schichten dieser Zone auf. Direkt unterhalb der Gehirnoberfläche besteht eine Lage fast rein transversal verlaufender Fasern. Weiter nach unten zu aber in dieser Zone besteht ein dichteres Flechtwerk sich kreuzender Fasern, unter welchem zwar auch die transversal verlaufenden bedeutend vorwiegen, aber doch nicht eine so reine transversale Lage darstellen wie in dem peripheren Teil dieser Zone. In dieser Weise lässt sich also diese erste Zone wiederum in zwei Abschnitte teilen. Manchmal erscheint auch eine Einteilung in drei Schichten angebrachter, indem auf die periphere Lage fast rein transversal verlaufender Fasern und jenes dichtere und unregelmässigere Flechtwerk mit vorherrschender, aber weniger deutlich ausgesprochener transversaler Richtung der Fasern nochmals eine Lage von Fasern folgt, welche der erst erwähnten entspricht, also fast rein transversal verlaufenden Charakter trägt. In dieser ganzen Schicht fällt es auf, dass die quer verlaufenden Fasern sich fast stets auf weite Strecken verfolgen lassen, während die dazwischen gelegenen schrägen Fasern kürzer getroffen sind und meist auch grössere Feinheit aufweisen.

Vergleicht man diese Präparate mit Weigert-Bildern, welche ja auch die Tangentialrandzone aufweisen, so sieht man, dass diese im Fibrillenpräparate weit breiter ist, besonders der untere Teil. Dieser scheint im Markscheidenpräparat zu fehlen. Dagegen ist im Bielschowsky-Bild die Faserung keine so rein transversale, indem auch die feineren marklosen, in anderer Richtung verlaufenden Fasern dargestellt sind.

Ferner lassen sich nun in dieser Lamina zonalis vereinzelte horizontal gestellte Fasern erkennen, welche aus der oder den nächsten Schichten hierhin aufsteigen und sich oft bis dicht unter die Gehirnoberfläche verfolgen lassen, wo sie anscheinend frei enden. Ein Teil dieser Fasern lässt sich in der umgekehrten Richtung bis zu den noch zu besprechenden kleinen Pyramidenzellen der zweiten und dritten Schicht verfolgen und es lässt sich feststellen, dass sie deren Spitzenfortsätze darstellen. Ein anderer Teil ist zwar auch weiter in die Tiefe verfolgbar,

aber nicht bis zu derartigen Zellen; letztere Fasern sind dünner als die erstgenannten. Ferner finden sich in der ersten Schicht auch aus der Tiefe in sie hinein gelangende, schräg gestellte Fasern, von denen sich ein Teil ebenfalls bis zu den kleinen Pyramidenzellen verfolgen und als schräg verlaufende Spitzenfortsätze dieser erkennen lässt. Doch sind diese schräg verlaufenden Fasern spärlicher als die gerade aufsteigenden.

2. Lamina granularis externa. Es handelt sich hier um eine schmale Lage, welche wegen ihres grossen Zell- und Kernreichtums in Gegensatz zu der erst beschriebenen Zone dunkel erscheint. Es rührt dies ausserdem daher, dass sie ein dichteres Netz von Fibrillen als jene aufweist. Während also der Grundstock dieser Schicht in einem sich kreuzenden Fasernetz besteht, fallen auch hier etwas vorwiegend, wenn auch lange nicht so rein wie in der ersten Zone, transversale Fasern auf. Ferner finden sich auch hier horizontal aufsteigende, wie ja naturgemäss schon daraus hervorgeht, dass, wie wir beschrieben, Spitzenfortsätze der kleinen Pyramidenzellen bis in die erste Zone gelangen, also die zweite ebenfalls durchsetzen müssen. Wie schon erwähnt, ist diese zellreicher als die erste und zwar handelt es sich einmal um jene selben mehr indifferenten oder runden Ganglienzellen — wie sie sich vereinzelt schon in der ersten Schicht fanden —, welche einen runden Kern und herum ein spärliches Protoplasma mit allerdings nicht weiter verfolgbaren Fibrillen aufweisen. Während derartige Zellen die Hauptmasse dieser Schicht darstellen, finden sich mit ihnen vermischt andere kleine Zellen, besonders in dem unteren Teil dieser Zone, welche Pyramidengestalt aufweisen. Sehr bald darauf finden sich jene indifferenten Ganglienzellen sehr viel spärlicher und wir befinden uns hiermit, während, wie aus der Beschreibung schon hervorgeht, eine scharfe Grenze schwer ziehbar ist, in der

3. Schicht, Lamina pyramidalis. Diese Zone ist schon bei schwacher Vergrösserung dadurch charakterisiert, dass sie in grosser Menge jene Zellen enthält, welche ihrer Form nach als Pyramidenzellen bezeichnet werden. Diese Zellen, welche sich hier also in grossen Mengen finden, haben die Form einer nach oben zu spitzen Pyramide, so dass also die Basis des Dreiecks nach unten, nach der weissen Substanz zu gerichtet ist. Die Zellen weisen eine grosse Anzahl von Fortsätzen auf, welche nach der Seite bezw. nach unten zu abbiegen und welche sich meist sehr bald in zahlreiche feine Äste aufgabeln; besonders von den beiden unteren Ecken der dreieckigen Zellen gehen solche Fortsätze mit Vorliebe ab. Ein nach unten abgehender, sich nicht teilender solcher Fortsatz stellt den Achsenzylinder der Zelle dar. Von dem oberen Ende der Zelle nun geht ein mit sehr breitem Ansatz seinen Anfang nehmender und sich allmählich verjüngender, aber doch sehr breiter Fortsatz aus. Auf diese Weise wird die Pyramidengestalt der Zelle vervollständigt. Dieser Fortsatz, welcher also sehr breit ist, lässt sich auf eine besonders weite Strecke verfolgen, wovon gleich noch die Rede sein soll. Es ist dies der sogenannte Spitzenfortsatz oder Apikaldendrit. Er verläuft direkt vertikal nach der Gehirnoberfläche zu, also den schon beschriebenen Radii (Markstrahlen) parallel. Da nun letztere sich, wie schon gesagt, nur in dem zentraleren Teile der grauen Substanz finden, so können die aus dem peripheren Teil der dritten Zone und den hier gelegenen Pyramidenzellen stammenden Fortsätze sich den Radii nicht beigesellen, sondern nur parallel gewissermassen in ihrer Fortsetzung verlaufen. Wohl aber gesellen sich diese Spitzenfortsätze der weiter in der Tiefe gelegenen Pyramidenzellen den hier noch vorhandenen Radii zum Teil bei, während ein anderer Teil derselben zwischen ihnen isoliert verläuft. Da wo der Apikaldendrit noch ziemlich ungeteilt kurz nach dem Abgang der Zelle besteht, unterscheidet er sich deutlich von jenen Radii. Während diese aus vielen deutlich isolierbaren einzelnen durch kleine Zwischenräume voneinander getrennten Fasern bestehen, ist jener aus zwar feineren aber dichter aneinander gelagerten Fibrillen zusammengesetzt, so dass dieser Apikaldendrit im ganzen weit dicker ist als jede einzelne Faser der Markstrahlen. Wenn aber derselbe nach Abgabe zahlreicher Äste dünner ge-

worden ist und die einzelnen Äste nur aus einzelnen Fibrillen bestehen, dann lassen sich diese von den Fasern der Markstrahlen, welchen sie sich hinzugesellt haben, nicht mehr unterscheiden. Diese ganze dritte Schicht weist im übrigen ein dichtes Maschenwerk zahlreicher dicker und dünner sich kreuzender Fasern auf, weit dichter als die erste und zweite Zone. Und doch fällt in diesem unregelmässigen Filzwerk, von welchem man leicht feststellen kann, dass die nach allen Seiten hin sich verzweigenden Dendriten der Pyramidenzellen einen guten Teil zu ihm beitragen, ausser den schon beschriebenen, deutlich radiär verlaufenden Fasern (Spitzenfortsätze und Markstrahlen) noch eine andere Faserrichtung auf, welche besonders in dem oberen Teil dieser Schicht deutlicher ausgesprochen ist, nämlich wiederum eine transversale. Diese Faserlage ist eine direkte Fortsetzung der oben in Schicht 2 beschriebenen Fasern und entspricht mit dieser zusammen dem im Markscheiden-Präparat sogenannten Kaes-Bechterewschen Streifen. Diese transversalen Fasern erscheinen in ihrer Gesamtheit breiter und besonders mehr nach der Peripherie zu reichend als der genannte Streifen des Markscheiden-Präparates, jedoch stellt er keine so in sich geschlossene Lage dar wie dort, weil, wie dies bereits erwähnt wurde, das Fibrillen-Präparat eben ein weit dichteres Maschenwerk von Fasern zeigt, von welchen nur ein Teil eine vorwiegend transversale Richtung einschlägt, ohne irgendwie ein geschlossenes Bündel mit scharfer Grenze nach oben und unten darzustellen.

Die schon erwähnten und kurz beschriebenen Pyramidenzellen liegen einander fast ausnahmslos parallel und sind so gerichtet, dass ihre Spitze direkt nach der Peripherie zu zeigt, wie ja auch ihr Spitzenfortsatz direkt in der Richtung nach dieser hin verläuft. Diese Pyramidenzellen sind aber nicht völlig gleichmässig verteilt, vielmehr stehen sie manchmal dichter in Gruppen zusammen. Während an der oberen Grenze dieser Schicht, also nach der zweiten Zone zu, zwischen den Pyramidenzellen noch zahlreichere kleine indifferente Zellen gelegen sind, hören diese nach unten zu fast ganz auf, so dass sich hier fast nur noch Pyramidenzellen finden. Jene im periphersten Teil dieser Zone gelegenen Pyramidenzellen sind die kleinsten derselben, nach unten zu nehmen sie allmählich an Grösse zu. Obwohl so also alle Übergänge sich finden und eine scharfe Grenze nicht ziehbar ist, bezeichnet man die in der oberen Hälfte dieser Zone gelegenen als kleine Pyramidenzellen, die an der unteren Grenze dieser Schicht sich findenden als grosse Pyramidenzellen. Im wesentlichen entsprechen sich diese kleinen und grossen Zellen vollständig in ihrem Bau, wie sie ja auch zu einer gemeinsamen Zellgruppe gehören. Die grossen Zellen besitzen im allgemeinen mehr Dendriten als die kleineren.

Wir wollen nun im folgenden die Zellen gemeinsam beschreiben und legen dieser Darstellung ein Studium der grösseren Pyramidenzellen zugrunde, da dies an ihnen leichter ist als an den kleinen Pyramidenzellen, welche zwar auch deutliche Fibrillen erkennen, diese aber weniger leicht verfolgen lassen, was sich mit den weit kleineren Verhältnissen erklärt.

Die Pyramidenzellen selbst zeigen in der Mitte eine grosse runde fibrillenfreie Stelle, dem Kern entsprechend. Der übrige Raum der Zelle wird von Fibrillen ausgefüllt und zwar ist es an zahlreichen gut gefärbten Pyramidenzellen zahlreicher Schnitte bei Öl-Immersion und starkem Okular mit Sicherheit zu verfolgen, wie die einzelnen einen Ausläufer zusammensetzenden parallelen Fibrillen in das Protoplasma der Ganglienzelle eintreten, meist bogenförmig unter Freilassen des Kernes durch das Protoplasma hindurch und dann in einen anderen Ausläufer hineinziehen, so dessen einzelne Fibrillen darstellend. Während des Hindurchziehens durch das Protoplasma der Ganglienzellen scheinen sich die einzelnen Fibrillen vielleicht dem Grösserwerden des Raumes folgend auseinander zu legen, weniger parallel zu verlaufen und es scheint somit, dass einzelne Fibrillen sich an manchen Punkten berühren, während der Zwischenraum zwischen beiden an anderen Stellen ein weiterer ist. Auf diese Weise wird eine Art Netzwerk im Protoplasma der Ganglienzellen vorgetäuscht. Jedoch handelt es sich hier offenbar nur um ein Trugbild und

ein Hinüberziehen der Fibrillen aus einem Ausläufer in den anderen, durch die Ganglienzellen hindurch lässt sich mit Sicherheit konstatieren und tritt am allerdeutlichsten am äusseren Rande der Zelle hervor, wo auch die bogenförmige Umbiegung der einzelnen Fibrillen, von dem einen Ausläufer durch das Protoplasma der Zelle hindurch in den zunächst gelegenen am deutlichsten hervortritt. An anderen weniger gut gefärbten Ganglienzellen allerdings, wo die einzelnen Fibrillen nicht klar dargestellt sind, wird der Anschein eines Netwerkes erweckt. — Sehr oft liegen die Fibrillen direkt um den Kern besonders dicht, so dass dessen Umgebung dunkler erscheint. Hier ist dann eine Entwirrung der einzelnen Fibrillen denn auch meist unmöglich. Es erscheinen nun noch zwei Punkte an den Pyramidenzellen erwähnenswert. Zunächst färben sich an vielen Zellen die Fibrillen am allerersten Anfang der Ausläufer weniger dunkel als in den Ganglienzellen oder weiter peripher. Dieses kleine gewissermassen „Ansatzstück" der Ausläufer erscheint also heller und zeigt seine Gliederung in einzelne Fibrillen zwar auch, allein, da dieselben weniger präzise gefärbt sind, undeutlicher. Zweitens fällt an der Ganglienzelle selbst auf, dass ein feines unregelmässiges Netzwerk von Fibrillen auch an der Stelle der Kerne zu liegen scheint. Stellt man aber mit der Mikrometerschraube scharf ein, so sieht man bei schärfster Einstellung der Kerne diese stets hell ohne jede Andeutung von Fibrillen und letztere erscheinen erst bei höherer und eventuell auch ganz tiefer Einstellung. Diese unregelmässig und undeutlich wahrnehmbaren Fibrillen (ein Netz vortäuschend) liegen also offenbar nicht im Kern, sondern im Protoplasma oberhalb bezw. unterhalb desselben.

Die Fibrillen in den Fortsätzen liegen in den grossen Pyramidenzellen häufig in kleinen Abständen von einander ziemlich regelmässig verteilt, meist aber auch finden sich mehrere derselben in Bündeln zusammengelagert und der Fortsatz weist mehrere parallel verlaufende derartige Bündel auf. Dieselbe bündelförmige Anordnung findet sich, wenn auch seltener so deutlich, in dem Protoplasma der Zellen selbst.

4. Innere Körnerschicht. In dieser Schicht liegen sehr zahlreiche Zellen, welche unter sich ausserordentlich grosse Verschiedenheiten aufweisen. Ein Teil dieser Zellen hat zwar ebenfalls Pyramidengestalt und zwar handelt es sich hier wiederum meist um kleinere Zellen, allein diese sind nicht mehr so deutlich in der Längsachse gerichtet wie in der vorigen Schicht, sondern sie liegen mehr schräg und stossen in verschiedenen Winkeln aneinander. Sie weisen zwar auch Fibrillen um den hellen Kern in der Mitte auf; die Fibrillen sind aber sehr fein und schwer verfolgbar. Die Dendriten der Zellen teilen sich bald gabelförmig und sind zum Teil auf weite Strecken verfolgbar. Andere Zellen dieser Schicht sind mehr unregelmässig, klein, mit kurzen Dendriten; manche derselben schicken Dendriten in grosser Masse aus, während andere Zellen mehr längsgestreckt sind und bipolar nach zwei entgegengesetzten Enden Dendriten öfters in transversaler Richtung aussenden, wobei sich ein Durchlaufen der Fibrillen von dem einen Fortsatz durch das Zellprotoplasma in den anderen hinein verfolgen lässt. Diese Schicht weist ein sehr dichtes Filzwerk sich kreuzender Fasern auf, ohne dass eine besonders ausgesprochene Richtung vorliegt, doch herrscht eine transversale vor. Man kann leicht feststellen, dass dies Flechtwerk zum grossen Teil den Dendriten der verschiedensten hier gelegenen Zellen entspricht. Zudem finden sich ja hier wie schon öfters erwähnt sehr zahlreiche jener deutlich ausgesprochenen Radii bezw. Markstrahlen.

5. Lamina ganglionaris. Diese Schicht enthält ähnliche Zellen wie die vorige, zum Teil von Pyramiden - Gestalt, zum Teil unregelmässiger gestaltet. Wohl ist sie meist zellärmer als die 4. Schicht, doch lässt sie sich nicht in scharfer Weise gegen diese abgrenzen. Ein äusserst dichtes, sich verflechtendes Fibrillennetz beherrscht diese Schicht. Unter diesen Fasern herrscht eine aber nicht sehr ausgesprochene Neigung zu transversalem Verlauf vor, so dass wir also hier von einer aber sehr wenig scharf ausgesprochenen tangentialen Lage sprechen können.

6. Lamina multiformis. Auch diese Schicht lässt sich nicht von den beiden vorhergegangenen scharf abgrenzen. Sie enthält wieder etwas mehr Zellen als die

5. Schicht. Ihre Zellen sind klein und ebenfalls sehr vielgestaltig, wohl noch unregelmässiger figuriert als die der beiden letzten Schichten; auch erscheinen sie kleiner wie diese. Ein Teil derselben hat ebenfalls noch Pyramiden-Gestalt, andere haben die verschiedensten Formen; die Zahl ihrer Dendriten ist überaus wechselnd. Die Zellen liegen ganz unregelmässig gerichtet, bunt durcheinander. Der Faserfilz dieser Schicht, welche ja die zentralste der grauen Substanz darstellt, ist ausserordentlich dicht, ohne Neigung zu besonderem Faserverlauf und geht allmählich in die noch weit faserreichere weisse Substanz über. Dass die Markstrahlen sich auch hier besonders zahlreich und aus besonders kräftigen Fibrillen bestehend vorfinden, ergibt sich aus allem Vorhergesagten von selbst.

Es geht aus dieser Beschreibung hervor, dass die 4., 5., 6. Schicht, allmählich ohne scharfe Grenze in einander übergehen. Die Formen der Zellen, die Unregelmässigkeit dieser und die Ungleichförmigkeit in der Lagerung ist ihnen gemeinsam, wenn auch kleine Verschiedenheiten besonders in der Zellzahl in den einzelnen Schichten bestehen. Ferner ist diesen Schichten das sehr dichte Fasernetz von im ganzen unregelmässigem Verlaufe gemeinsam, wenn auch die 5. Schicht zumeist mehr Fasern mit transversalem Verlaufe aufweist. Und zuletzt sind in allen diesen drei Schichten die Markstrahlen besonders stark ausgeprägt. Schärfer setzt sich die Grenze zwischen 3. und 4. Schicht ab, indem in der 3. Schicht die Pyramidenzellen und deren scharfe Richtung auffällt. Die 2. Schicht, welche auch schon solche Pyramidenzellen, wenn auch weit mehr vielgestaltige Ganglienzellen zeigt, ist wiederum weniger scharf von der 3. Schicht abzugrenzen, wenn sie auch im ganzen von dieser verschieden ist. Ein ganz anderes Bild dagegen bietet wiederum die erste Schicht, die tangentiale Randzone, welche durch ihre Helligkeit (Zellarmut) und die transversale Richtung ihrer Fasern auffällt. Wollten wir somit nur von grossen Gesichtspunkten ausgehen, so könnten wir die ganze graue Substanz in 3 Hauptschichten einteilen: 1. tangentiale Randzone. 2. Pyramidenschicht (Zone 2 + 3). 3. Schicht der vielgestaltigen Ganglienzellen (Zone 4 + 5 + 6). Trotzdem empfiehlt sich die von Bielschowsky gewählte und auch von uns befolgte Brodmannsche Einteilung in 6 Zonen, welche sich, wie auch aus unseren Schnitten von menschlichen Föten, wo die Abgrenzung derselben weit ausgesprochener ist, hervorgeht, von der fötalen Hirnrinde ableitet auch hier, da die Lagebestimmung durch sie vereinfacht wird.

Vordere Zentralwindung.

Auch hier sehen wir den Faserfilz von unten, wo er am stärksten ist, nach oben allmählich abnehmen. Schicht 1. + 2. + 3. erscheinen dabei auch hier heller als 4. + 5. + 6. Die Markstrahlen und geschlossenen Radiärbündel verhalten sich auch hier wie es bei der hinteren Zentralwindung beschrieben ward. Da auch sonst die Verhältnisse hier zum grossen Teil sich mit denen der hinteren Zentralwindung fast völlig decken, erübrigt sich eine detaillierte Beschreibung und es sollen hier nur die Unterschiede hervorgehoben werden.

Die 1. und 2. Schicht verhalten sich ebenso wie dort. Die Pyramidenzellen der Schicht 3 sind vielleicht nicht ganz so zahlreich und nicht ganz so scharf gerichtet in der vorderen wie in der hinteren Zentralwindung. Es fällt dies mehr

an den kleinen Pyramidenzellen auf. Die auf weite Strecken hin verfolgbaren langen Fortsätze der Pyramidenzellen sind hier nicht ganz so zahlreich wie dort. In der Gegend der grossen Pyramidenzellen der Schicht 3 fällt in der vorderen Zentralwindung eine weit grössere Anzahl transversal verlaufender Fasern als in der hinteren auf. Auch hier handelt es sich nicht um eine geschlossene Lage, doch zeigen die zum Teil langen, zum Teil kurzen Fasern dieser Gegend vorwiegend diese transversale Richtung. Auch in der Schicht 4 ist das Vorwiegen einer solchen in dem sich kreuzenden Fasernetz noch leicht angedeutet, wenn auch weit weniger ausgesprochen. Die Schicht 5 weist nichts dergleichen auf. Sie zeigt verschiedenartige Zellen, pyramidenförmige, sternförmige, zum Teil auch bipolare, wobei oft die Zelle gewissermassen an der Seite eines durch dieselbe hindurch laufenden und sich nach der anderen Seite fortsetzenden Fortsatzes hängt und auch die Fibrillen von dem einen Fortsatz deutlich durch die Zelle hindurch verlaufend in den anderen gelangen. Im grossen und ganzen gleichen also diese Zellen der 5. Schicht in der vorderen Zentralwindung den in der hinteren beschriebenen. Dazu gesellt sich nun hier aber noch ein neues sehr stark in die Augen springendes Element, nämlich besonders grosse Zellen, die bekannten sogenannten Beetzschen Riesenzellen. Die Mehrzahl dieser hat überaus deutliche Pyramidengestalt mit direkt nach oben gerichtetem Spitzenfortsatz. Diese Zellen gleichen also durchaus den Pyramidenzellen der 3. Schicht, nur dass sie in den Dimensionen der Zelle selbst wie des Anfangsteils der Fortsätze weit grössere Verhältnisse darbieten, als selbst die grössten Pyramidenzellen jener Schicht. Diese Riesenpyramidenzellen lassen die schon vorhin beschriebenen Verhältnisse der Pyramidenzellen überhaupt und ihre Fibrillen besonders deutlich erkennen. Man beobachtet das direkte Durchlaufen letzterer von einem Fortsatz in den anderen durch den Zelleib hindurch. Um den Kern findet sich häufig eine besonders fibrillenreiche Schicht. Diese Zellen haben überaus viele Dendriten transversal oder schräg und nach unten verlaufend. Der ausserordentlich breite Apikaldendrit zeigt meist seine Fibrillen in Bündeln zusammengelagert, er ist im allgemeinen nicht weit zu verfolgen, da er bald umzubiegen scheint. Ferner finden sich nun hier in dieser Schicht andere Riesenzellen, welche Bielschowsky genau beschrieben hat. Es sind dies solche, welche im Gegensatz zu den Riesenpyramidenzellen keine Pyramidengestalt und keinen Spitzenfortsatz aufweisen, sondern welche, mehr länglich gestaltet, nach allen Seiten Fortsätze aussenden und daher von Bielschowsky als multipolare Zellen bezeichnet wurden. Diese liegen nicht längsgerichtet wie die Riesenpyramidenzellen, sondern schräg. Sie liegen mit den letzteren vermischt vorzugsweise aber weiter zentralwärts von ihnen. Ihre Fortsätze und der äussere Teil des Zellprotoplasmas enthält ebenso deutlich durchlaufende Fibrillen wie die Beetzschen Riesenzellen vom Pyramidentypus sie aufweisen, jedoch ist diese Anordnung im inneren Teil dieser Zellen nicht vorhanden, vielmehr scheinen hier die Fibrillen ein Netzwerk zu bilden.

Die 6. Schicht weist wiederum kleinere Zellen auf, welche zum Teil Sternform betitzen, zum bei weitem grössten Teil aber sich dadurch auszeichnen, dass sie bipolar sind; hierbei geht die längsgestreckte Zelle in zwei Ausläufer über oder aber sie hängt an einer Seite an einem gewissermassen durchlaufenden Ausläufer daran. Diese Zellen stellen hier die Mehrzahl dar, es finden sich aber auch Übergänge zu dreieckigen Zellen mit Dendriten an drei Ecken, welche zwar Pyramidenzellen ähneln, aber dadurch von diesen abweichen, dass sie keinen breiteren Spitzenfortsatz besitzen. Alle diese, besonders die am zahlreichsten vertretenen bipolaren Zellen liegen unregelmässig quer und schräg; manchmal auch laufen die beiden Fortsätze gerade transversal. Sind diese Zellen mit zahlreichen Ausläufern nach allen Seiten versehen, so ähneln sie den multipolaren Riesenzellen der 5. Schicht besonders in deren unterem Teil, doch sind sie weit kleiner als jene, wenn sich auch vereinzelte ziemlich grosse Zellen noch in der 6. Schicht finden, und andererseits ja ebensolche aber kleine Zellen zwischen den Riesenzellen auch in der 5. Schicht gelegen sind. So ist auch hier keine scharfe Grenze ziehbar.

Heben wir also die Hauptunterscheidungsmerkmale der vorderen Zentralwindung von der hinteren zusammenfassend hervor, so wären es:

1. Ein Vorwiegen transversaler Fasern in dem unteren Teile der Schicht 3 und ein Nichtvorhandensein eben solcher in der Schicht 5.

2. Das Auftreten der Riesenzellen vom Pyramiden- und multipolaren Typus in der Schicht 5.

3. (Weniger ausgesprochen) das Vorwiegen bipolarer langgestreckter Zellen in Schicht 6.

Das Charakteristischste dieser Merkmale ist Punkt 2.

Kurz wollen wir noch erwähnen, dass wir noch eine Reihe anderer Teile des Gehirns teils bei Embryonen, teils bei im extrauterinen Leben Gestorbenen geschnitten haben, dass es sich hier aber nicht wie bei den im vorhergehenden gegebenen Beschreibungen um systematische Untersuchungen handelt. Wir verzichten daher auf eine detaillierte Beschreibung. Zunächst käme hier das Kleinhirn in Betracht; wir haben eine Reihe solcher von Embryonen und Erwachsenen stammend untersucht, haben aber nichts gefunden, was gegenüber den sehr genauen Untersuchungen, die gerade das Kleinhirn betreffen und zum Teil auch mittelst der Fibrillenfärbungen vorgenommen wurden, Neues böte. Sodann haben wir eine Reihe sensorischer Kerne geschnitten. Hier boten die Fibrillenverhältnisse der Ganglienzellen einen ganz anderen Bau wie die geschilderten der Pyramidenzellen etc.

Als Beispiel wollen wir Zellen aus dem Pulvinar des Thalamus opticus eines Neugeborenen erwähnen und abbilden. Hier lassen sich direkt von Fortsatz zu Fortsatz durch den Zellleib verlaufende Fibrillen gar nicht oder höchstens vereinzelt am Rand verfolgen, im übrigen anastomosieren die Fibrillen untereinander. Es entsteht so ein sehr deutliches Netzwerk der Fibrillen. Dessen Maschen sind am engsten um den Kern herum, so dass hier eine dunklere Verdichtungszone vorliegt. Der Kern selbst erscheint scharf abgesetzt, hell, bei schärfster Einstellung ohne alle Fibrillen.

Auf diese Zellen, die im übrigen sehr gross und vielgestaltig, mit vielen Ausläufern nach allen Seiten sind, wollen wir hier deswegen scharf hinweisen, weil sie eben einen von den Pyramidenzellen völlig abweichenden Charakter besitzen, einen Typus, auf den wir später noch eingehen müssen. Wir glauben aber, dass dieses eine Beispiel der so gebauten Ganglienzellen eines sensorischen Kernes hier genügt.

Überblicken wir die Ergebnisse von nach Bielschowsky auf Neurofibrillen gefärbten Schnitten durch das menschliche Gehirn einer Anzahl von Embryonen und das der Erwachsenen, so glauben wir, dass das Hauptsächlichste dessen, was wir gefunden, aus den vorangegangenen Beschreibungen sich deutlich ergibt und ferner durch die Photographien und Zeichnungen direkter zugänglich wird. Wir haben allerdings unserer Monographie nur sehr vereinzelte Abbildungen aus der Gehirnrinde des Erwachsenen eingefügt und zwar deswegen, weil eine grössere Anzahl solcher schon in der Arbeit von Bielschowsky und Brodmann „Zur feineren Histologie und Histopathologie der Grosshirnrinde“ gegeben sind, mit denen, wie auch aus unserer Beschreibung hervorgeht, auch unsere Bilder im wesentlichen übereinstimmen. Da wir nun bei der sehr grossen Zahl der von uns in Angriff genommenen Objekte und der nach unseren Präparaten hergestellten Abbildungen eine gewisse Beschränkung in der Auswahl der zu veröffentlichenden uns auferlegen mussten, haben wir es aus dem obigen Grunde

vorgezogen, hier nur wenige aus anderen Gründen (Vergleich mit pathologischen Objekten) notwendige Abbildungen zu geben und verweisen im übrigen auf die oben zitierte Abhandlung mit ihren Abbildungen.

Im folgenden wollen wir nur kurz unsere Ergebnisse zusammenstellen und mit den schon in der Literatur niedergelegten vergleichen. Auf die Einteilung in Schichten, wie sie Brodmann gegeben, gehen wir hier nicht weiter ein, da auch wir sie, wie bereits öfters erwähnt, besonders bei den embryonalen Gehirnen zweckmässig gefunden und unserer Schilderung, wie aus dieser hervorgeht, zugrunde gelegt haben.

Bei unserm dreimonatlichen Embryo fanden wir zwar schon Zellen, nach deren Zahl etc. sich jene Zonen scharf abgrenzen liessen. Eine besondere Gestalt hatten die Zellen noch nicht, nur in der äusseren Körnerschicht fiel eine leichte Andeutung einer Längsreihung der Zellen und Kerne auf. Der 6—7monatliche Embryo zeigt diese ausser in der äusseren Körnerschicht auch in der inneren, sowie auch in den anderen zellärmeren Zonen und in weit ausgesprochenerem Masse. Dies ist bei einem 9—10monatlichen Embryo bezw. Neugeborenen noch weit deutlicher der Fall. In dem Gehirn des Erwachsenen findet sich diese Richtung in der bekannten Weise bei den grösseren und kleineren Pyramidenzellen.

Während der 3monatliche Embryo noch keinerlei Neurofibrillen, weder extrazelluär noch intrazelluär aufwies, finden sich bei den 6—7monatlichen Embryo die ersten solchen extrazellulär; die Zellen selbst weisen ausnahmslos noch keine Fibrillen auf. Brodmann fand in der Grosshirnrinde im 7. Monat die zahlreichsten Fasern im Ammonshorn, dann in beiden Zentralwindungen, weniger im Cuneus, am wenigsten in der ersten Stirn- und Schläfenwindung und in der Insel. Nach einer neueren Mitteilung konnte derselbe Autor auch im 5.[1]) fötalen Monat differenzierte Fasern in der Hirnrinde finden. Wir untersuchten stets nur vordere und hintere Zentralwindung. Am weitesten ist hier im 6.—7. Monat die Anlage schon in der tangentialen Randzone vorgeschritten und die Fibrillen weisen hier auch schon einen fast ausschliesslich der Oberfläche parallel gerichteten Verlauf auf. Auch handelt es sich hier schon um auf weite Strecken verfolgbare Fibrillen. In der übrigen grauen Substanz finden sich nur ganz vereinzelte und im allgemeinen sehr kurze Fibrillen, am relativ häufigsten noch in dem unteren Teile der 3. Schicht und mehr nach der grauen Substanz zu. Diese Fasern weisen keine besondere Anordnung auf. Die weisse Substanz zeigt solche schon in etwas grösserer Zahl und auf weitere Strecken hin verfolgbar. Alle diese Fasern sind noch von grosser Feinheit. Es erscheint bemerkenswert, dass das erste und in diesem Stadium einzige gut angelegte Faserbündel der Grosshirnrinde in der Gegend der Zentralwindung die tangentiale Randzone ist. Dies ist auch schon von Brodmann beob-

[1]) Anm. bei der Korr.: Und nach einer neuesten Veröffentlichung auch im 4. Monat.

achtet worden, welcher jene Tangentialfasern von autochthonen „Horizontalzellen" ableitet. Bei dem Embryo des 9.—10. Monat ist diese Tangentialfaserschicht schon viel stärker ausgebildet; auch die einzelnen Fasern sind weiter entwickelt, auf weite Strecken hin verfolgbar und verlaufen fast rein transversal. Das Gehirn der Erwachsenen zeigt diese Tangentialfaserschicht sehr scharf ausgesprochen, wenn auch infolge des viel grösseren Reichtums dieser wie aller Schichten an Nervenfasern beim Erwachsenen sich zwar noch weit mehr transversal verlaufende Nervenfasern als beim Embryo hier zeigen, diese aber nicht mehr so rein transversalen Verlauf haben, sondern sich neben ihnen auch zahlreiche mehr schräg verlaufende Fasern finden. Immerhin hebt sich unter allen tangentialen Faserschichten des Erwachsenen grade diese tangentiale Randzone von dem allgemeinen Faserfilz am schärfsten ab. Ihre einzelnen Fasern lassen sich besonders weit hin verfolgen; an Breite stehen sie in dem Gehirne des Erwachsenen im Gegensatz zu dem embryonalen gegenüber denen der tieferen Schichten der grauen Substanz und der weissen zurück. Es ergibt sich schon hieraus, dass nicht etwa die zuerst angelegten Fasern auch diejenigen sind, welche sich auch später am stärksten entwickelt finden. Bei dem Erwachsenen lässt sich nun die tangentiale Randzone wiederum dem Faserverlauf nach weiterhin in mehrere Schichten einteilen. Direkt unterhalb der Gehirnoberfläche fällt ein mehr kompaktes Lager von fast rein tangential verlaufenden Nervenfasern auf, welche der im Markscheidenbilde bekannten Tangentialfaserschicht entsprechen. Hierin stimmen unsere Bilder vollständig mit der Beschreibung von Bielschowsky und Brodmann überein. Während diese Autoren nun eine mittlere Zone von sich kreuzenden Fasern ohne vorwiegend transversalen Charakter und sodann wiederum Fasern mit solchem Verlauf beschreiben, die Lamina zonalis also in drei Streifen einteilen, fanden wir ein wechselndes Verhalten. Manchmal sahen wir auch eine solche Dreiteilung mehr oder weniger ausgesprochen; in anderen Fällen aber konnten wir nur eine Zweiteilung feststellen, indem auf die äussere tangentiale Schicht eine innere mehr unregelmässiger Fasern folgt, und die nächsten transversal verlaufenden Faserbündel erst der 2. Zone (äussere Körnerschicht) angehörten. Im übrigen stimmt unsere Beschreibung dieser ersten Schicht ganz mit der von Bielschowsky und Brodmann gegebenen überein, Sie zeigt auch in der vorderen und hinteren Zentralwindung absolut das gleiche Verhalten. Auf diese tangentiale Randzone und ihr normales Verhalten sei deswegen besonders hingewiesen, weil, wie wir noch später sehen werden, ihre Veränderungen einen Hauptbestandteil der Befunde im Bielschowsky-Präparat einer ganzen Reihe pathologischer Zustände darstellen. Sie erscheint daher besonders wichtig.

Die übrigen Schichten der grauen Substanz zeigen auch beim Neugeborenen noch wenig Besonderheiten. Zwar sind schon weit mehr Fibrillen

vorhanden, als bei den jüngeren Embryonen, allein der Faserfilz ist doch ein noch überaus feiner. Es fällt auch hierbei noch auf, dass sich in der peripheren Hälfte, also in der 2. und 3. Schicht nur sehr vereinzelte Fibrillen finden, während sie in der 4., 5. und 6. Schicht schon in grösserer Masse vorhanden sind und in der 5. bezw. auch 4. Schicht einen vorwiegend transversalen Charakter aufweisen. Es sei im Hinblick auf das beim Erwachsenen verschiedene Verhalten dieser Fasern in der vorderen und hinteren Zentralfurche darauf hingewiesen, dass sich nicht genau feststellen liess, ob sich diese vorzugsweise transversalen Fasern der 5. Schicht in diesem Gehirn nur in der hinteren oder in beiden Zentralwindungen vorfanden.

Das Fasernetz der Gehirne der Erwachsenen war naturgemäss ein ausserordentlich viel dichteres. Es stimmt aber insofern mit den Befunden der embryonalen Gehirne überein als hier, wie sich dort (wenn wir von der tangentialen Randzone absehen) die ersten und auch später die meisten Fasern in der zentralen Hälfte der grauen Substanz fanden, ebenfalls das weit dichtere Flechtwerk und die stärkeren Nervenfasern in der 4., 5. und 6. Schicht zu sehen sind. Ganz allgemein nimmt beides von der weissen Substanz peripherwärts allmählich ab.

Betrachten wir nun die extrazellulären Fasern der übrigen Schichten, wie sie sich im Gehirne des Erwachsenen darstellen, noch etwas genauer. In Übereinstimmung mit der Darstellung Bielschowsky-Brodmanns fanden auch wir in der zweiten Schicht — der sogenannten äusseren Körnerschicht — vorwiegend Fibrillen von transversalem Verlauf und ebensolche in der oberen Hälfte der dritten Schicht (Pyramidenschicht). Auch darin stimmen wir mit jenen Autoren überein, dass diese Bündel zusammengehörend dem sogenannten Kaes-Bechterewschen Streifen des Markscheiden-Präparates entsprechen, dass die Bündel aber im Fibrillen-Präparat viel breiter, die Fasern viel zahlreicher sind. Ferner findet sich eine weitere transversale Lage von Neurofibrillen nach Brodmann-Bielschowsky in der hinteren Zentralwindung in der fünften Schicht — Lamina ganglionaris — (und vierten Schicht), in der vorderen Zentralwindung in dem unteren Teil der Pyramidenschicht, welche sie als 3b bezeichnen. Auch wir fanden beide tangentiale Faserzonen und diesen Unterschied der beiden Zentralwindungen angedeutet, aber nicht so scharf ausgesprochen wie jene Autoren. Wir sahen in der hinteren Zentralwindung eine solche Lage von Fasern zwar in der fünften Schicht und ausserdem in der vierten, welche zusammenzuhängen schienen und zwischen denen sich kaum eine Grenze ziehen liess. In der vorderen Zentralwindung fanden wir zwar ebenfalls in der Gegend der grossen Pyramidenzellen vorzugsweise tangentiale Fasern, solche aber meist ebenfalls noch in der nächstfolgenden vierten Schicht. Aber darin stimmen unsere Präparate auf jeden Fall mit Bielschowsky-Brodmann überein, dass die Tangentialfasern sich in der hinteren Zentral-

windung weiter zentralwärts, in der vorderen weiter peripher vorfinden. Von den dem sogenannten Kaes-Bechterewschen Streifen entsprechenden Fibrillen findet sich, wie schon oben dargelegt, in embryonalen Zeiten und auch im Gehirne des Neugeborenen noch gar nichts. Ebensowenig ist hier von den anderen ebenerwähnten transversalen Fasern schon etwas nachzuweisen; nur im Gehirne des Neugeborenen in der fünften Schicht fielen zwar vorzugsweise transversale Fasern auf, von denen sich aber, wie oben auseinandergesetzt, nicht mit Bestimmtheit sagen lässt, dass sie den Transversalfasern der fünften Schicht der fertig ausgebildeten hinteren Zentralwindung entsprächen.

Ebensowenig fanden wir in embryonalen Gehirnen oder in dem des Neugeborenen zu den zuletzt besprochenen senkrecht verlaufende, also senkrecht auf die Gehirnoberfläche zuziehende Fasern schon irgendwie angedeutet. Um so schärfer finden sich diese aber im Gehirne des Erwachsenen. Einmal in Form geschlossener Faserbündel, sodann in Form einzelner Zellfortsätze d. h. der Apicaldendriten der Pyramidenzellen. Die geschlossenen Bündel stammen zum grossen Teil aus dem Mark und der Übertritt von der weissen in die graue Substanz lässt sich direkt gut verfolgen. Sie entsprechen also den aus dem Markscheidenbilde her bekannten Markstrahlen. Bei einem anderen Teil dieser Radii lässt sich diese Herkunftsstelle nicht im Schnitte direkt verfolgen. Die einzelnen Bündel sind nun im Fibrillen-Präparate ebenfalls weit breiter d. h. also faserreicher als bei der Färbung auf Markscheiden. Es rührt dies daher, dass, wie man unschwer erkennen kann, ein guter Teil der Fasern dieser Radii aus der weissen Substanz selbst stammt, d. h. Fortsätzen von Zellen — im wesentlichen den Spitzenfortsätzen der Pyramidenzellen — entspricht, also marklos ist. Auch auf das Beimengen dieser marklosen Protoplasmafortsätze der Ganglienzellen zu jenen Radii haben Bielschowsky und Brodmann schon hingewiesen. Die einzeln verlaufenden direkt nach der Gehirnoberfläche zu gerichteten oben schon erwähnten Fasern stellen ebenfalls Zellfortsätze und zwar fast ausschliesslich die Spitzenfortsätze der Pyramidenzellen dar. In der zentraleren Hälfte der grauen Substanz sind jene Radii mächtig entwickelt; die meisten Apikaldendriten und sonstigen in dieser Richtung verlaufenden Zellfortsätze lagern sich ihnen an, wenn auch dazwischen zahlreiche, besonders stärkere Spitzenfortsätze, ihnen parallel isoliert verlaufend zu sehen sind. In der peripheren Hälfte etwa der grauen Substanz versiegen dagegen die aus dem Mark stammenden Faserbündel allmählich und hier bestehen keine geschlossenen Radii mehr, wenn auch hier und da mehrere vertikal verlaufende Fasern sich aneinander legen mögen. Diese also mehr vereinzelt gelegenen Fasern sind hier lediglich Apikaldendriten tiefer gelegener Pyramidenzellen. Weiter zentralwärts sind diese kräftiger entwickelt, während sie weiter peripherwärts sich in feineren Exemplaren finden, was einmal daher rührt, dass die grösseren Pyramiden-

zellen ja auch weiter zentralwärts gelegen sind und sodann daher, dass die aus der Tiefe stammenden stärkeren Fortsätze sich oben, weiter peripher, schon geteilt haben. Ein grosser Teil dieser Apikaldendriten lässt sich sehr weit verfolgen und wir können auch darin Bielschowsky und Brodmann beistimmen, dass dies in der hinteren Zentralwindung schärfer hervortritt und dass hier die Richtung der Fasern und der Pyramidenzellen eine wohl noch etwas schärfer senkrechte ist als in der vorderen Zentralwindung. Diese Apikaldendriten, besonders die mächtigen der grossen Pyramidenzellen und diejenigen der Beetzschen Riesenpyramidenzellen der vorderen Zentralwindung lassen ihre Fibrillen ausserordentlich deutlich erkennen. Teils liegen diese regelmässig in der Faser verteilt, dicht nebeneinander, teils aber legen sich mehrere Fibrillen ganz dicht zusammen und zwischen einzelnen Bündeln solcher liegen etwas grössere fibrillenfreie Zwischenräume. Es entsteht hierdurch ein fascikulärer Typus, auf welchen Marinesco schon hingewiesen und welchen Brodmann und Bielschowsky für Fortsätze und Zellleib der Beetzschen Riesenpyramidenzellen scharf betont haben. Die Spitzenfortsätze der grossen Zellen unterscheiden sich von den Fasern der Radii, mögen sie sich ihnen beigesellen oder allein verlaufen, zunächst dadurch, dass sie als Einzelfasern breiter sind als die einzelnen Fasern der Bündel, dass sie aber einzelne dicht aneinander gelagerte Fibrillen aufweisen. Wenn nach Abgabe zahlreicher Nebenäste die Spitzenfortsätze weit schmäler geworden sind, lassen sie sich von den einzelnen Fasern der Radii nicht mehr unterscheiden. Einzelne dünne Apikaldendriten konnten wir ebenso wie dies Bielschowsky und Brodmann beschreiben, bis in die erste Schicht verfolgen, wo sie anscheinend blind endigten.

Dass zwischen den Radii, also in der unteren Hälfte der 3., 4., 5. und 6. Schicht gelegene Flechtwerk des Bielschowskyschen Präparates entspricht dem sogenannten „interradiären" Flechtwerk des Markscheidenpräparates. Es geht aus der ganzen Beschreibung hervor, dass dasselbe im Fibrillenbilde ausserordentlich viel mächtiger entwickelt ist. Es tragen eben zu ihm ein gut Teil die zahllosen Dendriten der verschiedensten Ganglienzellen der grauen Substanz, insbesondere die kräftigen quer und schräg verlaufenden Fortsätze der Pyramidenzellen bei. Alle diese sind ja naturgemäss marklos. Ebenso ist das nach Versiegen der Markstrahlen bis zur Grenze der tangentialen Randzone sich findende Fasernetz, das sogenannte „supraradiäre" Flechtwerk des Markscheidenpräparates im Fibrillenpräparat aus dem gleichen Grunde weit mächtiger entwickelt. In letzterem steht allerdings das supraradiäre Fasernetz dem interradiären, wenn wir die Bezeichnungen des Markscheidenpräparates auf die Fibrillenbilder übertragen wollen, also das Fasernetz der zweiten und der oberen Hälfte der dritten Schicht demjenigen der fünften, vierten und unteren Hälfte der dritten Schicht an Mächtigkeit nach.

Aus unserer Beschreibung der embryonalen Gehirne geht hervor, dass das Fasernetz der zentraleren Hälfte der grauen Substanz schon beim 6—7 monatlichen Embryo angelegt ist, während die periphere Hälfte, abgesehen von der tangentialen Randzone, derselben noch keine oder kaum fertige Fasern aufweist. Dort also bilden sie sich im ganzen früher. Ebenso sehen wir auch auf Schnitten durch die Zentralwindung des Neugeborenen in der peripheren Hälfte der grauen Substanz nur ganz vereinzelte Fibrillen, in der zentraleren ein schon dichteres Flechtwerk.

Während wir also in der Beschreibung aller dieser Fasern und Faserbündel der grauen Substanz völlig mit Bielschowsky und Brodmann übereinstimmen, weichen unsere Bilder und unsere Beschreibung nur in einem Punkte von ihnen ab. Diese Autoren beschreiben den den Grundstock der grauen Substanz bildenden Faserfilz als aus feinsten Fäserchen bestehend, deren Verlaufsrichtung nicht weiter entwirrt werden kann, und lassen gröbere Fasern, die sich meist zu dichteren Zügen von bestimmter Anordnung zusammenlagern, von diesem Faserfilz sich ziemlich scharf abheben. Im Gegensatz hierzu glauben wir diese Zweiteilung nicht machen zu sollen oder wenigstens schärfer hervorheben zu müssen, dass alle Übergänge zwischen beiden Faserarten bestehen, dass die meisten und gerade die transversalen Faserlagen keine geschlossenen Bündel darstellen, sondern als nichts anderes zu betrachten sind, denn als solche Stellen, wo in jenem Faserfilzwerk eine vorzugsweise transversale Richtung herrscht. So finden wir auch in diesem ganzen Flechtwerk alle möglichen Kaliberverhältnisse der Fasern von den feinsten bis zu relativ dicken vertreten; die eine bestimmte Richtung aufweisenden Fasern gehören allerdings meist zu letzteren. Diese nur graduellen Unterschiede zwischen den unentwirrbar regellos und den transversal verlaufenden Fasern sind leicht zu erklären, wenn wir diese wie jene zum grössten Teil als Ganglienzellen-Dendriten nur eben in verschiedener Richtung auffassen, wie dies auch Bielschowsky und Brodmann tun. Diese Betonung, dass es sich nicht um geschlossene Faserbündel handelt, trifft hauptsächlich auf die tiefer gelegenen tangentialen Faserlagen zu. Wir haben hier auch keine so scharfe Lagenunterschiede zwischen der vorderen und hinteren Zentralwindung finden können, wie sie Bielschowsky und Brodmann beschrieben, wenn auch wir sie angedeutet fanden. Auch gilt dies für die dem Kaes-Bechterewschen Streifen entsprechenden Fasern, während die Tangentialfasern der ersten (Rand-)Zone eine geschlossenere Lage darstellen. Die Radii und Apikaldendriten treten weit schärfer und geschlossener gegenüber dem übrigen Flechtwerk hervor, wie sich aus der Herkunft dieser Fasern und aus der Dicke derselben — die Spitzenfortsätze stellen ja an allen Pyramidenzellen die bei weitem stärksten Dendriten dar — leicht ergibt. Da wir nun die transversalen Fasern nicht als so geschlossene und nach oben und unten scharf abgesetzte Bündel auffassen und da wir ferner auch die Zellunter-

schiede der einzelnen Zonen (siehe weiter unten) weniger scharf abgesetzt fanden wie Bielschowsky und Brodmann, so fanden wir die Grenzen der einzelnen Zonen insgesamt mehr verwischt als jene Autoren.

Die weisse Substanz besteht aus einem noch weit dichteren Flechtwerk im grossen und ganzen sehr stark entwickelter und meist auf weite Strecken verfolgbarer Fasern. Die einzelnen sind von grösserer Gleichmässigkeit ihres Breitendurchmessers als in der grauen Substanz. Das Filzwerk lässt sich in keiner Weise entwirren, bestimmte Lagen treten nicht hervor. Bei dem dreimonatlichen Embryo fanden wir noch keinerlei Fasern in ihr angelegt. Bei dem 6—7 monatlichen war dies dagegen schon der Fall und zwar waren sie hier weiter entwickelt als diejenigen der grauen Substanz mit einziger Ausnahme der tangentialen Randzone, welche bereits weit vollkommener war. Ob letztere auch vor den Fasern der weissen Substanz überhaupt erscheint, können wir wegen des Fehlens der Zwischenstufen zwischen dem dritten und sechsten embryonalen Monat nicht sicher feststellen, müssen es aber als sehr wahrscheinlich betrachten. Auch beim Neugeborenen ist die weisse Substanz weniger entwickelt als die tangentiale Randzone, weist dahingegen mehr und längere Fasern auf als der übrige Teil der grauen Substanz. Die volle Entwickelung der Fasern der weissen Substanz bildet sich dann erst während des extrauterinen Lebens aus.

Mit einigen Bemerkungen müssen wir nun noch kurz auf die Beschaffenheit der einzelnen Fasern zu sprechen kommen. Wir müssen hierbei die Unterschiede der noch in Bildung begriffenen Fibrillen des embryonalen Lebens und der fertig gebildeten Fasern besprechen. Zunächst fallen naturgemäss grosse Unterschiede im Längs- und Breitendurchmesser der Fasern zwischen beiden Zeiten auf. Als allererstes Anfangsstadium treten in unseren Bildern kleinste schwarze, runde oder längliche Massen zutage, welche an einem Ende einen kleinen Fortsatz zeigen, so dass hierdurch spermatozoenähnliche Bilder entstehen — ein Vergleich, auf den (s. später) auch frühere Autoren schon hingewiesen haben. Ferner fallen nun noch zahlreicher ebensolche knopfförmige Gebilde mit feinsten Ausläufern nach beiden Seiten auf. Es soll betont werden, dass diese feinsten Fasern die allergrössten Unterschiede ihrer Länge zeigen. Sehr vielfach sieht man jene kleinen schwarzen Massen, ohne dass auch die stärksten Vergrösserungen an ihnen irgendwelche Ausläufer erkennen lassen. Andere zeigen nach einer oder zwei Seiten allerkleinste und feinste Fortsätze, welche zunächst nur gerade noch erkennbar eine Art Ausziehung jener Massen in der entsprechenden Richtung darzustellen scheinen. An zahlreichen anderen Gebilden aber sind diese Ausläufer schon weit deutlicher zu erkennen als kurze oder etwas längere feine Fäden, welche häufig, wenn sie eine gewisse Länge besitzen, auch schon stärkere Schlängelung aufweisen.

So finden sich alle Übergänge bis zu deutlichen Nervenfibrillen, welche jene knopfförmigen Gebilde tragen; letztere finden sich hier in der Mitte der Fasern oder mehr exzentrisch, oder auch häufig an einem Ende der Faser vor. Aber auch die schon einen weiter entwickelten Eindruck machenden, auf längere Strecken hin verfolgbaren Nervenfasern zeigen noch allenthalben, also eine ganze Reihe dieser knopfförmigen oder auch mehr länglichen Gebilde in ihren Verlauf eingesetzt. Es ist bemerkenswert, dass wir Fasern von solcher Beschaffenheit in der Tangentialfaserzone des 6—7 monatlichen Embryo recht zahlreich fanden, während sie in derjenigen des Neugeborenen weit seltener, kleiner und weniger deutlich anzutreffen sind. Hier sind ja aber auch die Fasern dieser Zone schon weit zahlreicher und in ihrer Entwickelung viel weiter fortgeschritten. Bei dem 6—7 monatlichen Embryo nun war die übrige graue Substanz sowie die weisse, wo also zum Teil noch gar keine, zum Teil nur vereinzelte Fasern entwickelt waren, die reinste Fundgrube aller möglichen Formen jener kleinsten schwarzen Gebilde mit feinsten Ausläufern bis zu deutlicheren Fibrillen. Das Gehirn des Neugeborenen, in welchem jene Gegenden schon mehr Fasern aufweisen, zeigt hier diese Gebilde zwar auch noch zahlreich, aber weit weniger und insbesondere schon mehr an grösseren Fibrillen hängende Massen, seltener jener allerersten Anfänge. In den Gehirnen der Erwachsenen findet sich von allen diesen Gebilden regelmässig nichts mehr. Wir wollen an dieser Stelle auf die Natur dieser nicht weiter eingehen, sondern sie, da wir das Entsprechende auch im Rückenmark von Embryonen fanden, erst in einem die Bildung der Fibrillen zusammenfassenden Abschnitt besprechen. Hier sei nur nochmals darauf hingewiesen, dass sich alle Übergänge von jenen Massen von feinsten Ausläufern bis zur Bildung längerer Nervenfasern verfolgen liessen, welche letztere jene Gebilde, wenn auch nur kleinere derselben, noch aufwiesen, bis sie mit der Reifung der Nervenfaser gänzlich verschwanden. Und ferner erscheint das Vorhandensein jener ersten Anfänge an Stellen, wo eigentliche Fasern noch fehlten, Wiederzurücktreten an solchen, wo diese schon vorhanden waren, bemerkenswert.

Die Form dieser schwarzen Verdickungen der Nervenfasern muss deswegen hier noch kurz erwähnt werden, weil sich etwas Ähnliches, wie wir später noch sehen werden, im Nervensystem unter pathologischen Bedingungen vorfindet. Obwohl diese Dinge nun grosse Ähnlichkeiten zeigen, lassen sie sich doch, wenn man die Grundtypen studiert und sich eingeprägt hat, mit Sicherheit unterscheiden. Diese kleinen schwarzen Massen der sich bildenden Nervenfasern sind stets ziemlich klein, ihre Gestalt ist eine runde oder mehr ovale, aber stets ziemlich regelmässige und ganz scharf konturierte. Sie sitzen in der Mitte des Breitendurchmessers der Nervenfasern oder überragen diese im wesentlichen nur an einer Seite, hängen also gewissermassen wie eine Beere an ihnen. Der Übergang in die Nervenfaser ist meist ein scharfer oder wenn jenes Gebilde längliche

Gestalt hat, ein allmählicher, aber nur auf eine kurze Strecke, sodann folgt die ganz gleichmässig breite Nervenfaser. Jene kleinen schwarzen Massen sind fast stets einheitlich schwarz gefärbt, zeigen in sich keine Struktur und höchstens kleine helle, in ihrer Mitte gelegene, aber auch scharf konturierte Flecke. Im Gegensatz hierzu wiesen die degenerierten Nervenfasern des pathologischen Nervensystems, wie wir hier kurz vorwegnehmen wollen, Anschwellungen auf, welche ganz wechselnde Grössenverhältnisse zeigen, aber weit grössere Dimensionen erreichen, als diese eben besprochenen Gebilde. Dieser grösseren Unregelmässigkeit der Grössenverhältnisse entspricht eine ebensolche der Form; die länglicheren Gebilde überwiegen zwar, doch finden sich die bizarrsten Formen. Besonders auffallend ist die Unregelmässigkeit der Kontur derselben. Die Nervenfasern gehen ganz allmählich in diese Massen über mit oft sehr langen, allmählich sich verändernden Zwischenstücken, sie weisen oft mehrere oder eine ganze Anzahl jener auf und auch die dazwischen liegenden Teile sind häufig unregelmässig breit und unscharf konturiert. Diese unregelmässig gestalteten und unscharf konturierten wechselnd grossen Massen selbst zeigen häufig keine durchgängig schwarze, sondern ungleichmässige Färbung, aber auch unscharf begrenzte helle Stellen mit Vorliebe in der Mitte. Wenn wir nun auch, wie wir noch sehen werden, diese schwersten Veränderungen bei akut degenerierten Nervenfasern finden, während die chronisch atrophischen bei älteren Erkrankungen des Zentralnervensystems Gebilde aufweisen, welche weniger gross, unregelmässig und unscharf konturiert sind, so haben doch auch diese letzteren nicht die regelmässige Gestalt der im embryonalen Gehirn gefundenen und soeben besprochenen Gebilde, sowie ihre mehr scharfe Abgrenzung gegen die Nervenfaser; auch sind die Fasern selbst unter den pathologischen Bedingungen dicker, gequollen und unregelmässiger gestaltet wie dort. So lassen sich denn also auch diese Dinge von den im embryonalen Gehirn beschriebenen unterscheiden, dass aber Degenerations- und Bildungs- bezw. Regenerationsbilder sich ähneln, entspricht dem von andern Geweben her Bekannten. Wir erinnern z. B. an Muskeln und elastische Fasern.

Noch auf eine Besonderheit der Nervenfasern des embryonalen Nervensytems soll hingewiesen werden; sie zeigen nämlich sehr starke unregelmässige Schlängelungen und korkzieherartige Windungen, auf welche Brodmann schon hingewiesen hat. Im Gegensatz hierzu sind die Nervenfasern des normalen Gehirns stets weit glatter, weit weniger gewunden und nur sehr gering geschlängelt, während pathologisch veränderte Fasern in diesen Beziehungen den embryonalen wieder mehr gleichen können.

Im allgemeinen also stellen die Nervenfasern des Erwachsenen-Gehirns etwas geschlängelte gleichmässige Fäden von verschiedener Dicke und verschieden weit verfolgbar dar. Dazwischen finden sich nun aber auch im normalen Gehirn vereinzelte Fasern mit Anschwellungen, Massen, welche

nicht den oben als embryonal beschriebenen, sondern als pathologisch gekennzeichneten entsprechen. Derartige meist nur kurze Nervenfasern finden sich aber im normalen Gehirn nur ganz vereinzelt gelegen und nur ganz spärlich. Sie müssen aber deswegen hier besonders erwähnt werden, weil sie eben den physiologischen Grundtypus jener unter pathologischen Verhältnissen gefundenen Nervenfasern darstellen; nur dass sie sich dort eben in weit fortgeschrittenerem Grade und vor allem in unendlich viel grösserer Zahl vorfinden. In diesen quantitativen Unterschieden aber liegt das ganz Unterschiedliche. Diese vereinzelt schon normal vorkommenden Gebilde zu kennen ist wichtig, damit man sie nicht schon als pathologisch anspricht und es weist dies zugleich darauf hin, dass man in Grenzfällen stets viele Präparate durchsehen und normale Vergleichsobjekte zu Hilfe nehmen soll. Dass sich nun diese degenerierten Nervenfasern ganz vereinzelt auch im normalen Gehirne vorfinden, erscheint keineswegs erstaunlich. Finden wir doch auch an den Markscheiden in vereinzelten Exemplaren Auftreibungen und sonstige Veränderungen und weist doch die Marchische Methode fast stets vereinzelte feinste Fettmassen als Zeichen der Markscheiden-Degeneration nach wie an Einzelbeispielen Tilling, S. Meyer, Thiemich, Zappert, Kirchgässer u. a. gezeigt haben. Es entspricht alles dies eben vereinzelten Abbauerscheinungen, wie sie auch andere Organe schon physiologisch aufweisen.

Wir gehen nunmehr noch zu einer kurzen zusammenfassenden Besprechung der Zellen der Zentralwindungen, wie sie sich uns im Fibrillenpräparat darbieten, über. Von den wenigen der ersten und den zahlreichen der zweiten Schicht liesse sich wenig Charakteristisches aussagen. Sie sind sehr unregelmässig gestaltet, klein und wir können nur in der Hauptsache darin Bielschowsky und Brodmann zustimmen, dass sie in ihrem meist spärlichen Protoplasma doch noch Fibrillen und Fortsätze zeigen, so, dass sie sich also im Gegensatz zum Nissl-Bild sicher als Ganglienzellen erkennen lassen. Verfolgen kann man aber die einzelnen Fibrillen dieser Zellen nicht. Wir kommen nun zur dritten Schicht und den für sie charakteristischen Pyramidenzellen. In dem Gehirn eines dreimonatlichen Embryo zeigt sich von diesen Zellen noch nichts. Hingegen ist dies schon bei dem 6- bis 7-monatlichen Embryo der Fall. Hier sieht man deutlich Ganglienzellen, welche eine ausgesprochene Pyramidengestalt aufweisen, auch zeigen sie schon einen hellen Kern in der Mitte. Diese Zellen liegen vorzugsweise in der unteren Hälfte der 3. Zone, entsprechen also den späteren grösseren Pyramidenzellen. Ein grosser Teil derselben liegt nun nicht isoliert, sondern zwei oder noch mehr derartige, der Form und Beschaffenheit der Kerne nach schon als Pyramidenzellen erkennbare Zellen hängen in synzytialem Verbande zusammen; hierbei ist manchmal schon eine Längsrichtung dieser Massen sehr ausgesprochen. In anderen Fällen hängen nur noch zwei derartige Zellen

und zwar indem beide längsgerichtet sind, nur noch mit einer Breitseite zusammen. Ganz vereinzelt wurden auch 2. Zellen beobachtet, welche noch nicht längsgerichtet, spitzwinklig gegen einander standen und sich von jener Breitenverschmelzung, wie sie oben geschildert wurde, loszulösen im Begriffe zu stehen schienen. Sehr häufig und sichtbar ein weiteres Stadium stellen Bilder dar, in denen mehrere derartige Zellen in einer zur Oberfläche senkrechten Richtung hintereinander gestellt sind und auch noch durch breite Verbindungsstücke zusammenhängen. Im Gegensatz zu allen diesen Formen liegen aber die meisten dieser Zellen schon völlig isoliert nebeneinander und hintereinander, deutlich längsgerichtet und weisen schon mehrere Fortsätze, darunter einen besonders breiten und schon etwas weiter verfolgbaren direkt nach der Gehirnoberfläche zuführenden, also den Apikaldendriten auf. Hierdurch wird ihre Pyramidengestalt noch vollständiger ergänzt. Fibrillen zeigen diese Zellen des 6. und 7. Monats noch nirgends. Beim Neugeborenen nun liegen diese grossen Pyramidenzellen nur sehr selten noch zu mehreren im Zusammenhang, fast ausnahmslos dagegen isoliert und noch deutlicher längsgerichtet. Auch sind ihre Fortsätze und besonders der Spitzenfortsatz stärker und besonders länger. Ein Teil dieser Zellen nun zeigt schon feine Fibrillen und da sie die einzigen der Gehirnrinde des Neugeborenen sind, in welchen solche auftreten, so können wir sagen, dass die ersten intrazellulären Fibrillen sich in den grösseren Pyramidenzellen bilden und zwar später als die extrazellulären Fibrillen der tangentialen Randzone (und anderer vereinzelter der übrigen grauen und der weissen Substanz), da solche sich schon beim 6—7-monatlichen Embryo fanden. Auch Brodmann beschreibt als erste intrazelluläre Fibrillen der motorischen Grosshirnrinde solche in den Riesenpyramidenzellen der vorderen Zentralwindung im 8. fötalen Monat und zwar diese ganz ähnlich wie wir. Verfolgen wir nun das Auftreten dieser ersten feinsten Fibrillen in den Pyramidenzellen etwas genauer. Die meisten derselben enthalten solche noch nicht, weder im Zellleib noch im Fortsatz. Ein anderer Teil der Zellen zeigt ganz leicht dunkelgefärbte, feine, gewellte Fibrillen in den Fortsätzen zumeist und am deutlichsten in dem Spitzenfortsatz. Diese Fibrillen finden sich lediglich hier, während der Zellleib noch keine solchen aufweist. Manchmal schneiden also die Fibrillen an der Grenze des Fortsatzes und der Zelle ziemlich scharf ab. Manchmal ragen die Fibrillen aber auch noch eine kurze Strecke vom Fortsatz aus in die Zelle hinein, wobei sie meist in ersterem deutlicher sind als in letzterer. Weiter nun finden sich Zellen, welche sowohl im Fortsatz, wie im Zellleib und zwar in direkter Fortsetzung, wenn auch noch spärliche Fibrillen, aufweisen, welche in der Zelle mit Vorliebe bogenförmig um den Kern verlaufen. Hierbei erscheint der Fortsatz häufig reicher an Fibrillen — und diese sind hier besser färbbar — nur ein Teil derselben scheint die Zelle zu erreichen. Aus alledem

scheint hervorzugehen, dass die Fibrillen zuerst im Fortsatz, dann erst im Zelleib sich bilden. Ähnliches finden auch Brock und Brodmann an den Pyramidenzellen bezw. Beetzschen Zellen. Ein letzter Teil dieser Pyramidenzellen nun und zwar ist dies nur ein kleiner Teil derselben, zeigt in den Fortsätzen, besonders dem Spitzenfortsatz und in dem Zellleib schon zahlreiche Fibrillen. Hierbei lässt sich nun ganz besonders klar erkennen, dass die einzelnen Fibrillen, welche sich ihrer relativen Spärlichkeit wegen ja noch leicht verfolgen lassen, von dem einen Fortsatz direkt durch die Zelle hindurch in einen anderen verlaufen. Die einzelnen Fibrillen liegen auch im Zellleib mehr oder weniger parallel. Verbindungen zwischen ihnen oder gar eine netzförmige Anordnung derselben bestehen nirgends; die einzelnen Fibrillen biegen dem Zellkern aus und liegen um ihn herum meist dichter als im peripheren Teil des Zellleibes, so dass eine perinukleäre Verdichtungszone entsteht, welche bei schwächerer Vergrösserung sich durch ihre leicht dunklere Farbe dokumentiert. Auf diese embryonalen Zellen sei zum Studium der Fibrillen und speziell zur Feststellung dieser gerade, ohne Netzbildung die Zelle durchsetzender Fibrillen besonders hingewiesen. Am geeignetsten dazu sind die gleich noch zu erwähnenden Riesenpyramidenzellen der vorderen Zentralwindung, weil es sich hier um die grössten Verhältnisse handelt. Im Gehirne des Erwachsenen nun treten die Pyramidenzellen mit ihren schon genau besprochenen Fortsätzen in der bekannten Weise, von oben nach unten (zentralwärts) an Grösse zunehmend, scharf hervor. In den einzelnen Pyramidenzellen, besonders den grossen, sieht man in der Mitte den hellen Kern, herum das dreieckig gestaltete äusserst fibrillenreiche Protoplasma. Auch hier lässt sich mit Sicherheit verfolgen, dass die einzelnen Fibrillen durch den Zellleib hindurch, häufig besonders am Rande, von einem Fortsatz in den anderen direkt verlaufen unter Freilassen des Kernes und bogenförmigem Umbiegen um diesen. Auch hier liegen die Fasern am dichtesten in der perinukleären Zone, wo sie sich häufig nicht mehr entwirren lassen. Aber auch im übrigen Teil der Zelle liegen sie jetzt ausserordentlich zahlreich. Er erweckt den Eindruck, als wenn einzelne Fibrillen im Zellleib, wohl weil ihnen dieser im Vergleich zu den Fortsätzen mehr Spielraum bietet, sich mehr auseinander legen, weniger paralell verlaufen und so sich an manchen Punkten berühren, während an anderen Punkten etwas grössere freie Räume dazwischen liegen. Diese letzteren entsprechen offenbar den färbbaren Schollen des Nissl-Bildes und das Fibrillenpräparat stellt somit, wie Bielschowsky und Brodmann mit Recht bemerken, ein „Nissl-Negativ“ dar. Auf diese Weise mag eine Art Netzwerk im Protoplasma der Pyramidenzellen vorgetäuscht werden; ein solches besteht aber nirgends und ein direktes Hindurchlaufen der Nervenfibrillen durch den Zelleib tritt am deutlichsten am äusseren Rand der Zelle hervor. Der Kern selbst erscheint hell, und wenn Fibrillen auch in ihm zu liegen scheinen, lässt sich mittelst genauer Mikrometerschrauben-

einstellung feststellen, dass dieselben über oder unter dem Kern, aber nicht in seiner Höhe gelegen sind. Manchmal erscheint das Verbindungsstück zwischen Ganglienzelle und Ausläufer etwas heller gefärbt als diese selbst.

Gehen wir nunmehr zur 4. Schicht über, so zeigen die Zellen hier weniger Charakteristisches. Ein Teil derselben hat zwar auch noch Pyramidenform; sie sind aber nicht mehr in der Längsrichtung orientiert. Andere Zellen sind bipolar mit Fortsätzen nach zwei Richtungen, wieder andere unregelmässig gestaltet, alle recht klein. Sie enthalten zahlreiche Dendriten und weisen z. T. nicht weiter verfolgbare kleine Fibrillen auf.

Die 5. Schicht — Lamina ganglionaris — enthält ähnliche kleine Zellen. Verhältnismässig grosse Pyramidenzellen typischer Gestalt, wie sie Bielschowsky und Brodmann an der oberen Grenze der 5. Schicht sahen, konnten wir hier nicht feststellen. Dagegen stimmen unsere Bilder vollständig mit der Beschreibung dieser Autoren überein, welche sie von den Besonderheiten der 5. Schicht der vorderen Zentralwindung entwerfen. Hier finden sich nämlich Riesenzellen, welche die hintere Zentralwindung nicht aufweist, die sogenannten Beetzschen Riesenzellen. Diese entsprechen zunächst wie ja bekannt, besonders grossen Pyramidenzellen und weisen dieselbe Struktur wie dort beschrieben auf. Gerade hier tritt ein mehr bündelförmiges Zusammenlagern einzelner Fibrillen in Zellleib und Fortsatz oft deutlich hervor. Neben dieser bekannten Form haben Bielschowsky und Brodmann nun noch einen zweiten Typus dieser Beetzschen Riesenzellen festgestellt, welchen sie im Gegensatz zu der pyramidalen Form als multipolaren bezeichnen. Diese Zellen sind langgestreckt, haben Fortsätze nach allen Seiten, keinen besonderen Spitzenfortsatz und stehen mit ihrer Längsachse schräg. Wir haben diese Zellen ganz genau ebenso beobachtet und können uns dieser Beschreibung nur völlig anschliessen. Auch darin müssen wir den Autoren beistimmen, dass diese multipolaren Riesenzellen im Innern der Zelle Fibrillennetze besitzen, während sich aussen die Fibrillen isoliert verlaufend verfolgen lassen. Die Angabe Bielschowsky und Brodmanns, dass die pyramidalen Riesenzellen mehr peripher, die multiformen mehr zentral gelegen sind, fanden wir zwar im grossen ganzen bestätigt, meist aber doch jene beiden Elemente mehr unregelmässig vermischt gelegen und diese Riesenzellen überhaupt sehr unregelmässig, meist in kleineren Haufen, verteilt. Es schien uns nicht, wie Bielschowsky und Brodmann es beschreiben, dass die multiformen Zellen die pyramidalen Riesenzellen an Grösse noch übertreffen, vielmehr schien uns die Grösse beider wechselnd, die eine Art der anderen hierin aber nicht überlegen. Wir stimmen mit Bielschowsky und Brodmann darin überein, dass die Zahl der multiformen Zellen eine kleinere ist als die der pyramidalen.

Gehen wir nunmehr zu der letzten Schicht, der Lamina multiformis, über. Hier liegen wieder Zellen, welche noch vielgestaltiger und unregel-

mässiger (in der hinteren Zentralwindung) und kleiner, dagegen etwas zahlreicher als in der 5. Schicht sind. In der vorderen Zentralwindung dagegen sahen wir in Übereinstimmung mit Bielschowsky und Brodmann weniger unregelmässig gestaltete Zellen (darunter noch manche noch grössere Zellen) dagegen ganz überwiegend längliche bipolare Zellen mit Ausläufern nach zwei Seiten, welche jene Autoren als „fusiforme" bezeichnen. Es herrscht also hier grössere Gleichmässigkeit als in der 6. Schicht der hinteren Zentralwindung. Während Bielschowsky und Brodmann in dieser letzteren die 4. Schicht als zellreich, die 5. als sehr zellarm bezeichnen und nur bei der vorderen Zentralwindung dadurch, dass sich Zellen der 4. und 6. Schicht in die 5. einmischen, eine scharfe Schichtenabgrenzung, welche sie also für die hintere Zentralwindung annehmen, vermissen, fanden wir dies letztere nicht nur in der vorderen, sondern auch in der hinteren Zentralwindung. Wir konnten auch hier den Unterschied der 4. und 5. Schicht an Zahl der Zellen zwar angedeutet, aber nicht scharf ausgesprochen finden und sahen somit auch hier die Grenzen jener Schichten verwischt. Es stimmt dies mit dem überein, was wir für die extrazellulären Fibrillen dieser Schichten schon beschrieben haben, dass nämlich auch hier sich die Grenzen der 4. und 5. Schicht und eventuell auch der 6. verwischen.

Es geht aus der Beschreibung aller dieser Zellformen hervor, dass die Bielschowsky-Methode weit mehr Zellen als Ganglienzellen identifiziert als vorher bekannt war, dass sie ferner neue Zelltypen aufstellen und feinste Unterschiede zwischen denen der vorderen und denen der hinteren Zentralwindung unterscheiden konnte, Punkte, auf die ja Bielschowsky selbst schon hingewiesen hat. Was die Fibrillenanordnung der einzelnen Zellen angeht, so fanden wir typisch isoliert durchziehenden bezw. fascikulären Verlauf derselben in den Pyramidenzellen, auch den Riesenpyramidenzellen, in den multipolaren Riesenzellen dagegen gemischten retikulär-fibrillären Verlauf.

Noch darauf sei zum Schluss hingewiesen, dass die Anlage der Fibrillen und besonders der intrazellulären im Gehirn eine relativ späte ist, wie besonders ein Vergleich mit der Anlage derselben im Rückenmark bezw. den Ganglien zeigen wird.

2. Untersuchungen das Rückenmark betreffend.

Auch hier sollen die Einzelschilderungen der Befunde gegeben werden, um dann erst die zusammenfassende Besprechung anzuschliessen.

Fötus aus dem III. Monat. Rückenmark.

Halsanschwellung.

Bei schwacher Vergrösserung fallen schon zwei Schichten des Rückenmarks auf. Eine innere der grauen Substanz entsprechende dunklere, wobei man schon wahrnehmen kann, dass dieselbe Zellen enthält und eine äussere den Strängen der weissen Substanz entsprechende. In der Mitte der grauen Substanz fällt der Zentralkanal als dreieckiger Spalt, die Basis nach den Vordersträngen zu gerichtet, mit weitklaffendem Lumen in die Augen. Um ihn herum liegt die dunkelste Schicht und man erkennt, dass sie besonders reich ist an mehreren Lagen länglicher, sich radiär um das Lumen herum lagernder Zellen und Kerne. Ferner zeichnen sich in der dunklen Substanz die Hinterhörner durch grösseren Kernreichtum aus und erscheinen somit dunkler und ebenso die Vorderhörner, wobei schon mit schwacher Vergrösserung in letzteren 3 bis 4 Gruppen grössere Zellen deutlich hervortreten. In Verbindung mit diesen sieht man in 4 bis 5 oder mehr etwa parallelen Fasern die vordere Wurzel austreten. Ferner erkennt man in Verbindung mit den Zellen der Hinterhörner je ein dickes Faserbündel als hintere Wurzel und man kann diese verfolgen wie sie in und zwischen den ebenfalls dunkler gefärbten Rückenmarkshäuten gelegen ist, die Dura durchsetzt und sich im Spinalganglion verzweigt, welches als dunkle Masse zwischen Dura und Knorpel vorne, etwa den vorderen Wurzeln entsprechend, hervortritt. Man erkennt in dem Spinalganglion Fasern und viele schwarze Punkte (Zellen) und kann auch dicke Fasernbündel von den Spinalganglien aus jenseits verlaufend verfolgen. Vor der Basis des dreieckigen Zentralkanals fällt, die beiden Vorderhörner verbindend, schon mit schwacher Vergrösserung ein besonders starkes sich kreuzendes Maschenwerk von Fasern (vordere Kommissur) auf.

Mit der Ölimmersion sieht man um den Zentralkanal herum in der Tat eine vielfache Lage von Zellen mit teils heller, zum grossen Teil aber dunkel gefärbten länglichen Kernen, welche um das Lumen herum gerichtet sind. Diese Schicht ist völlig frei von Fibrillen. Der Rest der grauen Substanz in ihrer Gesammtheit enthält überall ganz feine und zarte Fibrillen, welche keinerlei Anschwellungen zeigen und sich meist in ziemlich gestrecktem Verlauf auf weitere Strecken verfolgen lassen. Diese Fibrillen finden sich in grösster Zahl in den Vorderhörnern. Ein dichtes Flechtwerk von Fibrillen besteht aber auch hier noch nicht. Fallen an den einzelnen Fibrillen auch keine Anschwellungen auf, so sieht man in ihnen doch häufig kleine Unregelmässigkeiten des Breitendurchmessers und abwechselnd, schlechter färbbare und dunkle Strecken: letzteres jedoch nur vereinzelt. Die Zellen der grauen Substanz sind im allgemeinen teils solche mit einem dunklen unregelmässig gefärbten teils mehr runden, teils mehr ovalen Kern, sodann aber finden sich zahlreiche andere, welche um den etwas helleren Kern herum eine dunkle, klumpige Masse enthalten, welche öfter zwei entgegengesetzten Enden halbmondförmig aufsitzt oder auch eine mehr dreieckige Form zeigt. In anderen Zellen umgibt die schwarze Masse mehr als Kreis die hellere Mitte. Manche Zellen enthalten auch einen dunklen Kern und aussen herum sitzen jene dunkleren Massen. Auf diese Weise ist eine scharfe Grenze zwischen beiden Zellarten nicht ziehbar, sondern es bestehen allerhand Übergänge, die offenbar z. T. auch von verschiedener Einstellung derselben Zellen abhängen. Die schon mit schwacher Vergrösserung aufgefallenen Gruppen

grösserer Zellen bezw. Kerne in den Vorderhörnern lassen sich mit Ölimmersion noch besser abgrenzen. Die Zellen bezw. Kerne sind hier in der Tat sehr gross und es finden sich besonders an den lateralen Zellgruppen grosse, ovale, dunklere unregelmässig gefärbte Kerne, dazwischen andere Zellen mit einem etwas helleren Kern und dunklerem Rand. Letzterer zeigt bei manchen dieser Zellen dunklere verklumpte Massen an beiden Enden der Zelle, andere nur an einem länger und spitzer ausgezogenen, so dass also hier eine Art von Fortsätzen entsteht. Sichere, abgrenzbare Fibrillen zeigen diese Zellen und Fortsätze noch nicht; dagegen liegen die Fibrillen in der grauen Substanz nirgends in grösserer Zahl, als gerade hier zwischen diesen grösseren Zellgruppen der Vorderhörner. Man sieht sie von hier deutlich in die aus zahlreichen dunklen Fibrillen zusammengesetzten vorderen Wurzeln ausstrahlen, andere verlaufen mehr tangential und man kann zahlreiche feine Fibrillen des einen Vorderhorns verfolgen, wie sie durch die schon ein dichtes Maschenwerk aufweisende vordere Kommissur hindurchziehend in das andere Vorderhorn gelangen. Am Hinterhorn fallen mehr unregelmässig gestaltete, aber kleinere dunkle Kerne auf, nur ganz vereinzelt Zellen mit hellerem Kern. Die Fibrillen sind hier weit spärlicher als im Vorderhorn; sie erreichen jedoch als ein dickes Bündel — hintere Wurzel — das Rückenmark und man kann diese durch die Dura mit ihren länglichen schwarzen Kernen bis in das Spinalganglion weiter verfolgen.

Die Stränge setzen sich aus bündelförmig zusammengelagerten, ganz hellbraunen unregelmässigen Massen zusammen, welche durch helle Zwischenräume eine Art bestimmter Anordnung aufweisen. In den Vordersträngen finden sich nun in hellbraunen Massen ziemlich regelmässig verteilt zahlreiche ganz feine schwarze Pünktchen. In dem Seitenstrang sind solche nicht wahrzunehmen und in den Hintersträngen nur vereinzelt und hier nicht mit Bestimmtheit von Niederschlägen zu trennen. Ganz vereinzelt finden sich auch in den Strängen dunkelgefärbte runde oder ovale Zellkerne. Die Hinterstränge treten dadurch, dass ihre Grundmasse etwas dunkler gefärbt ist als diejenigen der anderen als solche deutlich hervor.

Spinalganglion.

Im Spinalganglion sieht man mit Ölimmersion einmal sehr zahlreiche dunkelgefärbte Fibrillen; die Zellen entsprechen fasst alle denjenigen mit hellerem Zentrum und dunklem, meist an einem oder beiden Enden halbmondförmig darauf sitzenden Rand. Diese dunklen Massen sind im allgemeinen verklumpt ohne deutliche Fibrillen erkennen zu lassen. An manchen Zellen nun sieht man deutlich, wie jene Fasern als Ausläufer mit den Zellen zusammenhängen. Öfters weist hierbei dieser Forsatz deutliche Fibrillen auf, während das Zellprotoplasma nur verklumpte Massen darstellt und keine eigentlichen Fibrillen enthält. Andere Zellen nun zeigen aber auch schon ein ganz feines Fibrillen-Netz, welches offenbar mit den Fibrillen des oder der Ausläufer zusammenhängt. Viele Zellen zeigen mehrere Ausläufer, welche oft bogenförmig umbiegen und an derselben Seite der Zellen gelegen sind oder von zwei entgegengesetzten Seiten der Zelle in direkter Fortsetzung voneinander abgehen. Zellen letzterer Art zeigen zuweilen den die beiden Fortsätze direkt verbindenden Teil des Protoplasmas reich an Fibrillen, welche offenbar direkt von dem einen Ausläufer in den anderen durch das Protoplasma hindurch sich hier weiter auseinander lagernd verlaufen. Nach der anderen Seite der Zelle folgt dann der hellere Kern und jenseits von diesem nur ein dünner, aus Fibrillen bestehender Streifen Protoplasma.

Lendenmark.

In der Lendenmarkanschwellung bietet sich mit schwacher Vergrösserung dasselbe Bild, jedoch treten Details wie die abgrenzbaren Kerne des Vorderhornes weit undeutlicher hervor. Es ist dies auch mit starker Vergrösserung ebenso. Ferner scheinen auch die Fibrillen der grauen Substanz hier etwas spärlicher zu sein

als im Halsmark. Die Wurzeln, vordere Kommissur, Spinalganglien verhalten sich ebenso wie dort. In den Vordersträngen treten die schwarzen Punkte in den braunen Massen nur im mediansten Teil hervor, während weiter lateralwärts in den Vordersträngen solche mit Bestimmtheit nicht mehr wahrzunehmen sind.

Längsschnitte.

Auf einem Längsschnitt, welcher der Höhe von 3 Spinalganglien entspricht und dem Dorsalmark entstammt, sieht man mit der schwachen Vergrösserung zunächst an den beiden äusseren Seiten hauptsächlich längsverlaufende Streifen; es folgt dann je eine breite Schicht quer verlaufender Fasern und in der Mitte treten in der oberen Hälfte der Schnitte divergierend, in der Mitte zusammentretend und sodann verschwindend Längsstreifen hervor, welche an den Stellen, wo sie allmählich ineinander übergehen und weiter unterhalb durch Büschel quer verlaufender zum Teil etwas dunkler gefärbter Massen durchsetzt sind.

Mit Ölimmersion sieht man inmitten der hellbraunen Massen schon deutlich dunkel gefärbte feinste Fibrillen. Sie verlaufen in den äusseren Schichten längs, sind aber hier sehr spärlich, ebenso in den inneren Längsschichten. Man sieht nun teils deutlich, teils mehr undeutlich an einigen Stellen aber mit Bestimmtheit zu verfolgen, diese Fasern unter einem rechten Winkel abbiegen und somit als deutliche Fibrillen in die in der Mitte des Längsschnittes gelegene transversale rapheartigen Bündel übergehen.

Hier und da fallen dunkle Kerne auf. In den äusseren längsverlaufenden Schichten sieht man eine Reihe parallel längs verlaufender Fasern, welche dunkler gefärbt sind, als die hellbraunen Protoplasmamassen in toto und sich somit deutlich von ihnen abheben, aber nicht so ausgesprochen schwarz gefärbt sind wie die beschriebenen Fibrillen. In dem Verlauf dieser Fasern sind nun in ziemlich regelmässigen Abständen sehr zahlreiche, mit ihnen direkt zusammenhängende grössere braune Massen eingesetzt, teils mehr rund, teils mehr oval, teils mehr unregelmässig gestaltet. Ferner sieht man Bündel ähnlicher Fibrillen, welche aber dunkler gefärbt sind und jene Knöpfe nicht zeigen, bogenförmig in die transversale Schicht übertreten. Ein direkter Zusammenhang dieser bogenförmig verlaufenden Büschel mit den erst beschriebenen längs verlaufenden ist nicht nachzuweisen. Mit allerstärkster Vergrösserung scheint es, ob die knopfförmigen Massen ganz leicht heller gefärbt sind als die durchziehenden Fasern und ferner hängen jene an diesen, sie oft nur nach ihrer einen Seite hin überragend.

Der untere Teil der Medulla oblongata zeigt im Querschnitt dieselben Verhältnisse wie das Halsmark. Im Gehirnstamm ist eine genaue Orientierung der Einzelschnitte nicht möglich, Fibrillen sind hier nicht nachzuweisen.

Fassen wir alles dies kurz zusammen: Bei Bielschowsky-Färbung zeigt sich im dritten embryonalen Monat das Rückenmark in seiner Anlage bereits weit vorgeschritten, besonders in seinem zervikalen Teile. Hier sieht man auf Querschnitten die Zellen bereits in drei Schichten geordnet, Ependym, graue und weisse Substanz. Die vorderen und hinteren Wurzeln sind bereits gut ausgebildet, desgleichen der periphere Nerv; besonders deutlich tritt die vordere Kommissur hervor, die graue Substanz enthält reichlich Fasern, das Vorderhorn mehr als das Hinterhorn. Die Vorderhörner sind durch grosse Zellen mit grossen ovalen, dunkleren, unregelmässig gefärbten, teils auch hellen Kernen, die in Gruppen angeordnet liegen, gut erkenntlich. Um die hellen Kerne sind braune Massen gelagert, die noch nicht in Form deutlicher faserförmiger Fibrillen angeordnet sind. In den Strängen sind Fibrillen als kleine schwarze Pünktchen deut-

lich zu erkennen, am reichlichsten im Vorderstrang, weniger im Hinterstrang, während im Seitenstrang mit Sicherheit keine solchen nachzuweisen sind. Auch an Längsschnitten erkennt man bereits gut ausgebildete feine Fibrillen, namentlich im Bereich der vorderen Kommissur und des Vorderstrangs. In den seitlichen Partien des Seitenstranges sind kleine knopfartige Gebilde und kurze, meist gewellte Fasern mit Anschwellungen in regelmässigen Abständen wahrzunehmen. Auch die Spinalganglien lassen ihre Anlage bereits gut erkennen, sie haben Spindelform, sind mit grossen Zellen angefüllt, mit meist hellem, ovalem Kern, dem zipfelförmig an beiden Enden eine braune Protoplasmamasse aufsitzt, die im allgemeinen ohne Struktur, hie und da aber Fibrillen erkennen lässt; ja einzelne Zellen haben bereits feine fibrilläre Netze. Um die Zellen liegen reichlich wohlausgebildete Fasern, die als hintere Wurzel bündelförmig in das Ganglion einziehen und sich hier auseinander lagern. Häufig sieht man Fasern den Zellfortsätzen entspringen; peripherwärts treten die Fasern in geschlossenen Bündeln aus dem Ganglion aus. Das Lendenmark steht in seiner Entwickelung dem Halsmark nach.

Fötus aus dem 5. Monat. Rückenmark. Halsmark.

Mit schwacher Vergrösserung sieht man wieder die Einteilung in Stränge und Hörner deutlich, ebenso den engeren, von einer nur ein- bis zweifachen Lage sehr hoher Zellen umgebenen Zentralkanal. Besonders ins Auge fallen die Vorderhörner, indem hier mehrere Gruppen grosser Ganglienzellen zusammenliegen, welche schon mit schwacher Vergrösserung einen hellen Kern, dunkle Peripherie und zahlreiche eben solche Ausläufer erkennen lassen. Mit der schwachen Vergrösserung tritt in dem Vorderhorn auch schon ganz besonders deutlich das Flechtwerk der Fibrillen hervor von dem man einzelne Fasern, welche also sehr dick sein müssen, schon mit schwacher Vergrösserung verfolgen kann. Nach dem Hinterhorn zu sind Fibrillen mit schwacher Vergrösserung weit weniger nachweisbar. Dagegen treten in einem Streifen, welcher etwa der Mitte des Präparates entspricht und mehr nach dem Hinterhorn zu gelegen ist, in der Nähe des Zentralkanals beginnend bis ziemlich weit peripher ziehend andere Ganglienzellen auf, welche denen der Vorderhörner sehr gleichen, aber weit kleiner als diese sind (Clarkesche Säule). Die vordere Kommissur tritt deutlich hervor.

Mit Öl-Immersion zeigt die gesamte graue Substanz ausserordentlich viel mehr Fibrillen als dieses beim dreimonatlichen Embryo der Fall war. Aber hier bestehen deutliche Unterschiede insofern, als im Hinterhorn nur eine geringere Zahl meist feiner Fibrillen gelegen ist, während im Vorderhorn ein dichtes Netzwerk von Fibrillen sich feststellen lässt und die meisten derselben um das Mehrfache breiter sind, als diejenigen des Hinterhorns und vor allem als die des Vorderhorns im 3. Monat. Es bestätigt sich somit das schon mit der schwachen Vergrösserung Gesehene. Die Stränge weisen sehr zahlreiche dunkle Punkte in den braunen Massen, die sich hier ebenso wie beim dreimonatlichen Embryo finden, auf. Jedoch bestehen hier grosse Unterschiede. Die Hinterstränge zeigen anscheinend am meisten solcher quergetroffenen Fibrillen und zwar zeigen hierbei die peripheren Teile zahlreichere solche als die zentralen. Die Vorderstränge, die in toto weniger Fasern als die Hinterstränge aufweisen, haben medial mehr Fasern wie lateral. Komplizierter nun sind die Verhältnisse beim Seitenstrang; der sich direkt an die vordere Wurzel anschliessende Teil derselben enthält zahlreiche quer getroffene Fibrillen, wenn auch etwas weniger als der Vorderstrang selbst. Diese verlieren

sich nun allmählich in dem übrigen Seitenstrang und in dem ganzen Rest desselben, also bis zu den hinteren Wurzeln finden sich in toto weit weniger Fibrillen. Wir können hier nun in diesem letzteren Gebiete drei Zonen in frontaler Richtung unterscheiden. Das zentralste gelegene Gebiet dieses Seitenstrangabschnittes, welches also zum Teil wenigstens der Clarkeschen Säule benachbart ist, enthält ziemlich zahlreiche Fibrillen, das nächstgelegene Gebiet nur ganz vereinzelte solche, und die periphere Randzone enthält solche zwar wieder in etwas grösserer, aber immerhin nicht sehr grosser Menge.

Die gesamten Stränge nun zeigen ferner sehr zahlreiche mehr oder weniger runde dunkle Kerne.

Im Hinterhorn finden wir mit Öl-Immersion runde Zellen mit hellem Zentrum und dunkler Peripherie, zum Teil mit Ausläufern, sodann mehr oval geformte mit 2 Ausläufern an entgegenliegenden Ecken und ferner mehr dreieckige und unregelmässig geformte mit 3 und mehr Ausläufern. Weder in den Ausläufern noch in dem Protoplasma der Zellen, welches mehr klumpige Massen enthält, lassen sich Fibrillen mit Sicherheit unterscheiden.

Die Zellen des Vorderhorns sind weit grösser, unregelmässiger polygonal gestaltet, mit mehreren, oft 4—5 Ausläufern versehen. Der Kern, mehr oder weniger zentral gelegen, erscheint ganz hell, scharf umrandet, hier und da mit deutlichem dunklem Kernkörperchen. Die Ausläufer zeigen ganz feine, nicht scharf hervortretende, sehr gewundene Fibrillen und ebensolche liegen in den Zellen, ohne aber dass sich die Anordnung derselben genauer verfolgen liesse. Hier und da scheint direkt an der Grenze des Kerns das Fibrillen-Netz dunkler, als im übrigen Teil des Protoplasmas.

Die Zellen der Clarkeschen Säulen sind ebenfalls vielgestaltig mit mehreren Ausläufern, aber weit kleiner wie die der Vorderhörner. Der helle Kern liegt in der Mitte, die dunklen Massen herum erscheinen körnig, Fibrillen, wie wir sie in den Vorderhornzellen wahrgenommen, finden sich hier weder im Protoplasma der Zellen, noch der Ausläufer, auch nur in Andeutung. Vordere und hintere Wurzeln sind mit ihren Fibrillen deutlich wahrzunehmen.

Im 5. Monat der embryonalen Entwickelung zeigt sich gegen den dritten also ein bedeutender Fortschritt; vordere und hintere Wurzeln, sowie vordere Kommissur haben an Menge und Stärke der Fasern zugenommen, das Fasernetz der grauen Substanz ist ein dichteres. Die Zellen des Vorderstrangs erscheinen grösser von unregelmässiger Gestalt mit mehreren, oft 4—5 Ausläufern. Sie haben einen meist im Zentrum gelagerten hellen Kern mit dunklem Kernkörperchen. Die Ausläufer weisen bereits feine Fibrillen auf von meist leicht gewelltem Verlauf, ebensolche scheinen auch in der Zelle hin und wieder zu liegen. Namentlich rings um den Kern zeigt sich oft eine dunkel gefärbte Schicht. Das Hinterhorn hat auch bereits Zellen mit hellem Zentrum, dunkler Peripherie und einzelnen Ausläufern, doch sind in dem Protoplasma der Ausläufer wie Zellen wohl klumpige Massen, aber nirgends wirkliche Fibrillen zu sehen; auch die Zellen der Clarkeschen Säule haben mehrere Ausläufer und hellen Kern, um den rote dunkle Massen, aber nirgends Fibrillen gelagert sind.

Von den Strängen ist der Burdachsche Strang am fibrillenreichsten und hebt sich deutlich vom Gollschen ab. Mit letzterem auf gleicher Stufe stehen Vorder- und der ventrale Abschnitt sowie der mediale und äussere Teil des dorsalen Abschnittes des Seitenstrangs (mit Ausnahme eines den hinteren Wurzeln benachbartesten Gebietes), während die Pyra-

midenbahnen und ein Feld zu beiden Seiten der hinteren Wurzel am dorsalen Rande des Rückenmarks noch fibrillenfrei sind.

Fötus 6—7 Monat. Rückenmark. Halsmark.

Mit schwacher Vergrösserung fällt zunächst die viel dunklere Färbung des gesamten Präparates als bisher, also die Anlage einer viel grösseren Zahl von Fibrillen auf. Hierbei erscheinen die Hinterstränge weit dunkler als die Vorderstränge oder gar die Seitenstränge. Man sieht, dass sehr weit verfolgbare Fasern als grosses Bündel von ausserhalb an das Rückenmark herantreten, im lateralen Teile des Hinterstranges verlaufen und ein Teil derselben unter schleifenförmiger Umbiegung in die Hinterhörner eintritt. Im Hinterstrange selbst fallen zwei deutlich abgegrenzte Zonen auf, die mediale etwa dem Gollschen Strang entsprechend erscheint braun, die äussere etwa dem Burdachschen Strang entsprechend schwarz. Indem von diesen beiden parallel verlaufenden Zonen die innere sich zentralwärts allmählich verjüngt, stösst sie nur in der peripheren Hälfte des Hinterstranges an die Medianlinie, während mehr zentralwärts die beiden äusseren Zonen in der Mittellinie aneinander grenzen. Mit Öl-Immersion sieht man, dass das mediale Bündel ebenso wie das laterale quer getroffene Fibrillen enthält, dass die ersteren aber wegen der sehr dunkelbraunen Grundfarbe der Stränge weniger deutlich hervortreten und somit die Grundfarbe eine dunkelbraune wird. Bei schwacher Vergrösserung erscheint der den Hinterhörnern benachbarte Teil des Seitenstranges ganz hell. Es fallen in diesem Falle die sehr grossen und dunkelgefärbten mit zahlreichen Fortsätzen versehenen Vorderhornganglienzellen auf und es lassen sich hier etwa vier Gruppen deren einzelne grössere, andere kleinere und andere mehr gestreckte Zellen enthalten, deutlich abgrenzen. Das Fibrillen-Maschenwerk in den Vorderhörnern ist sehr dicht und es treten hierbei schon mit schwacher Vergrösserung die einzelnen Fasern sehr deutlich hervor. Man sieht, dass die meisten derselben mit den erwähnten Zellen zusammenhängen. Weniger zahlreich und weniger dicht erscheinen die Fibrillen in den Hinterhörnern; auch hier erkennt man wenn auch viel kleinere Ganglienzellen. Auch die vordere Kommissur tritt sehr deulich hervor.

Mit Ölimmersion können wir diese Verhältnisse noch genauer verfolgen, die quer getroffenen Fibrillen des Hinterstranges sind ausserordentlich viel zahlreicher als in irgend einem anderen Strang.

Die einzelnen Punkte sämtlicher Stränge treten viel schwärzer hervor und sind grösser als in den früheren Monaten. Die in das Rückenmark eintretende hintere Wurzel, deren Lage am äusseren Rande des Hinterstranges und das Umbiegen eines Teiles der Fasern in das Hinterhorn lässt sich mit der Ölimmersion sehr gut verfolgen. In den Seitensträngen enthält der dem Voderhorn bezw. Vorderstrang benachbarte Teil zahlreiche Fibrillen, wenn wohl auch etwas weniger als der Vorderstrang. Die nach dem Hinterhorn zu gelegene Hälfte des Seitenstranges zeigt in ihrem medialen Teil eine auffallend dunkelbraune Färbung und deswegen weniger hervortretend aber doch zahlreiche quer getroffene Fibrillen, wenn diese auch an Zahl geringer sind als in den bisher beschriebenen Strängen. Die alleräusserste Zone dieses hinteren Teiles des Seitenstranges zeigt eine wenn auch kleine Zahl von quer getroffenen Fibrillen. In dem ganzen mittleren Teil des hinteren Seitenstrangabschnittes aber sind höchstens ganz vereinzelte schwarze Punkte (quer getroffene Fibrillen) wahrzunehmen. Dasselbe stellt man im dorsalsten Teil des Hinterstranges in einem an die hintere Wurzel grenzenden Felde fest. In den Strängen finden sich ganz vereinzelte runde und ovale Kerne.

Der periphere Teil der Hinterhörner enthält nicht sehr zahlreiche Fibrillen. Ihre Basis dagegen und vor allem die gesamten Vorderhörner weisen ein überaus dichtes Maschenwerk von Fibrillen auf, welche zum allergrössten Teil ziemlich breit, dick sind und einen durchaus regelmässigen Verlauf zeigen. Die Vorderhornganglienzellen sind weit grösser als in den vorher beschriebenen Präparaten. Sie

zeigen sich sehr vielgestaltig mit zahlreichen Ausläufern. In der Mitte liegt der helle Kern mit deutlichem Kernkörperchen. Man kann nun gerade an diesen Zellen ausserordentlich deutlich das intrazelluläre Fibrillensystem verfolgen. Es lässt sich hier mit vollkommener Schärfe feststellen, dass die Fibrillen längs verlaufen, von einem Fortsatz in den anderen durch die Zelle hindurchziehend. Es lässt sich häufig verfolgen, wie einzelne Fibrillen direkt von einem Fortsatz um den Kern verlaufen und so eine dunklere Zeichnung um den Kern entsteht. Einzelne Fibrillen legen sich in dem Protoplasma der Zellen weiter auseinander, auch lässt sich nicht an jeder einzelnen Faser ihr Zusammenhang mit einer solchen im Fortsatz verfolgen, allein alle Fasern verlaufen in bogenförmigem oder gestreckten Verlauf. Von irgend einem Netzwerk ist nicht die Rede.

Ausser diesen schön entwickelten Ganglienzellen des Vorderhorns finden sich an der Basis der Vorderhörner, wie in den Hinterhörnern zerstreut, zahlreiche dunkle Kerne und vor allem helle mit einer dunkleren Peripherie. Einzelne Zellen in den Hinterhörnern zeigen Ausläufer, welche Fibrillen aufweisen und solche ziehen auch in das Protoplasma der Zelle, welches hier aber sehr gering ist und in dem sich die Fibrillen nicht sicher weiter verfolgen lassen. In anderen Zellen, welche etwas mehr Protoplasma enthalten sieht man Fibrillen, aber zum Teil ganz feine, zum Teil mehr körnige, so dass auch hier eine weitere Verfolgung nicht möglich ist. Grosse Zellen finden sich in den Hinterhörnern nirgends.

Lendenmark.

In ihm herrschen im grossen und ganzen ganz die gleichen Verhältnisse, nur ist eine Unterscheidung des Gollschen und Burdachschen Stranges naturgemäss nicht mehr möglich. Ferner ist der Unterschied an Zahl der Fibrillen zwischen Hintertstrang und Vorderstrang nicht so gross als oben beschrieben. Die vordere Kommissur tritt besonders deutlich hervor und ebenso, in vier Gruppen abgrenzbar, die besonders grossen und schön dargestellten Vorderhornzellen. Im oberen Lendenmark lassen sich auch die Stellen der Clarkeschen Säulen erkennen; sie haben zahlreiche Ausläufer; diese zeigen deutliche Fibrillen und letztere lassen sich auch in dem Protoplasma der Zellen selbst erkennen und durchziehen dasselbe, ohne hier aber auch nur annähernd so gut sich verfolgen zu lassen wie in den Vorderhornzellen.

Rückenmark-Längsschnitte.

Es liegen eine Anzahl von Längsschnitten durch das untere Halsmark vor, welche in frontaler Richtung parallel angelegt sind. Der erste Schnitt, welchen wir beschreiben, geht durch die Vorderstränge, Vorderhörner und Seitenstränge; wir sehen hier in der Mitte des Schnittes zwei dicke parallel verlaufende Bündel längsziehender Fibrillen (Vorderstrang). Die einzelnen Fasern zeigen nur hier und da kleine unregelmässige Anschwellungen sind im ganzen ziemlich regelmässig, auf weite Strecken zu verfolgen, von schwarzer Farbe mit scharfer Kontur; dunkle Zellkerne finden sich hier nur ganz vereinzelt. Nach aussen von diesen Strängen liegt auf jeder Seite eine breite Schicht (Vorderhorn). Mit schwacher Vergrösserung lässt diese sich in einen breiteren lateralen Teil und einen schmäleren medialen einteilen. Der erstere zeigt sehr zahlreiche, sehr grosse Ganglienzellen mit vielen Ausläufern, welche bei Ölimmersion betrachtet durchaus den schon beschriebenen Vorderhornzellen mit ihren schönen Fibrillen entsprechen. Zwischen diesen Zellen liegt hier ein dichtes regellos verlaufendes Fibrillen-Maschenwerk. Der mediale Teil des Vorderhorns zeigt dagegen nur kleine Zellen mit hellerem Kern in der Mitte, Ausläufern und mehr verklumpten und körnigen Massen im Zellprotoplasma, aber ohne deutliche Fibrillen. An einigen Stellen enthalten zwar die Ausläufer solche, das Zellprotoplasma aber ist von der eben beschriebenen Art. Das Fibrillenmaschenwerk ist hier weniger dicht als im lateralem Teile des Vorderhorns, dieser mediale Abschnitt desselben erscheint daher etwas heller. Zwischen den regellos verlaufenden Fasern fallen einzelne Bündel breiterer, direkt transversal verlaufender

Fasern auf. Besondere Unregelmässigkeiten, Anschwellungen etc. lassen sich an den Fibrillen des Vorderhorns nicht feststellen. Vielmehr scheinen sie ziemlich regelmässig, teils dünneren, teils dickeren Kalibers. Dunkle Zellkerne finden sich vereinzelt im ganzen Vorderhorn zerstreut. Nach aussen von den Vorderhörnern liegt nun wieder je ein Streifen etwa von der Breite des Vorderstranges, welcher ebenfalls lauter längsverlaufende Fasern zeigt und mit schwacher Vergrösserung dem Vorderstrang zu gleichen scheint. Es handelt sich hier um den Seitenstrang. Mit Ölimmersion treten aber deutliche Unterschiede hervor. Die Fasern hier im Seitenstrang zeigen nämlich in ganz kurzen Abständen voneinander ausserordentlich zahlreiche, teils mehr knopfförmige, teils mehr länglich gestaltete Anschwellungen. Ferner ist auch die Kontur der Fasern keine scharfe, und sie färben sich lange nicht so präzise schwarz, als wie die Fasern des Vorderstranges oder gar Vorderhornes. Zwischen den Fibrillen nun sieht man noch knopfförmige, kleine, runde Massen in mässiger Zahl, welche nicht mit langen Fibrillen zusammenhängen, sondern entweder ganz isoliert zu liegen scheinen oder mit ganz feinen, kurzen Fasern nach der einen oder auch nach beiden Seiten zusammenhängen.

Der 2. Schnitt ist durch die Mitte des Rückenmarks geführt. In der Mitte liegt hier ein Lumen vor (Zentralkanal), umrandet auf beiden Seiten von mehreren Schichten dunkler länglicher Zellen bezw. Kerne. Es folgt dann eine breitere hellere Schicht, welche aber hier keine Zweiteilung zulässt und auch keine grossen Vorderhornzellen aufweist, sondern nur vereinzelte kleinere Ganglienzellen mit Ausläufern und Fibrillen und sonst die kleinen, runden Ganglienzellen ohne deutliche Fibrillen, sowie einzelne deutliche Kerne zeigt. In dem Fibrillenmaschenwerk dieser Schicht fällt schon bei schwacher Vergrösserung eine noch deutlichere transversale Richtung der meisten Fasern auf. Es folgt wieder die äussere längsgefaserte Schicht (Seitenstrang), welche hier nur heller erscheint und weniger Fasern enthält wie im erstbeschriebenen Längsschnitt. Ihre Fibrillen zeigen dieselben Anschwellungen wie oben beschrieben, aber noch zahlreichere und unregelmässiger geformte sehr grosse, welche zuweilen nicht gleichmässig tingiert sind, sondern helle Stellen, besonders im Zentrum, aufweisen.

Der 3. Schnitt hat in der Mitte die Hinterstränge, sodann die Hinterhörner und aussen wiederum die Seitenstränge getroffen. Die Hinterstränge erscheinen etwa von derselben Breite wie die Vorderstränge der ersten Schnitte, nur sind sie dunkler bei schwacher Vergrösserung und zeigen bei Ölimmersion weit zahlreichere längsverlaufende Fibrillen, welche ziemlich dick sind, sich auf weite Strecken verfolgen lassen und nur einzelne regelmässige ganz länglich gestaltete Auftreibungen haben. Die nächste Schicht (Hinterhorn) zeigt zahlreiche mehr runde kleine und wenige längliche mit Ausläufern versehene Ganglienzellen ohne deutliche Fibrillen im Protoplasma, dagegen hier und da schon mit solchen in den Ausläufern. Dazwischen dunkle Zellkerne. Das Fibrillenmaschenwerk ist dicht, wenn auch nicht so dicht wie im lateralen Teile des im ersten Schnitt beschriebenen Vorderhornes. Sehr zahlreiche Fasern zeigen direkt transrersale Richtung, zudem treten zahlreiche Büschel schräg getroffener Fasern hervor. Die äusseren längsverlaufenden Stränge nun (Seitenstränge) zeigen schon mit schwacher Vergrösserung eine leicht angedeutete Drei-Teilung, indem die den Hinterhorn benachbarte Partie dunkel, das heisst reich an längsverlaufenden Fibrillen, die breitere mittlere Partie hell und ein schmaler äusserster Randstreifen wieder etwas dunkler erscheint, Mit Ölimmersion kann man diese Drei-Teilung bestätigen und genauer verfolgen. Der mediale Streifen des Seitenstranges hat hier ziemlich zahlreiche Fibrillen, wenn auch weit weniger dicht, als der Hinterstrang. Die einzelnen Fasern zeigen sehr zahlreiche dunkle Auftreibungen, dazwischen einzelne knopfförmige Gebilde mit höchstens ganz feinen Fasern. Das Verhältnis ändert sich nun allmählich, wenn wir uns in die breitere mittlere Zone des Seitenstranges begeben. Hier fallen nur einige wenige deutlich schwarz gefärbte längsverlaufende Fasern mit sehr zahlreichen grossen Anschwellungen von regelmässiger Kontur auf. Dagegen finden sich hier massenhaft jene knopfförmigen und länglich etwas heller gefärbten Gebilde, welche häufig mit aller-

feinsten und oft nur sehr kurzen Fasern zusammenhängen, welche sich nur sehr schwer erkennen lassen, da sie keine eigentlich schwarze Färbung angenommen haben. Die äusserste Randzone dieses Seitenstranges enthält als schmale Schicht wieder etwas mehr längsverlaufende Fasern mit zahlreichen Anschwellungen und dazwischen einige jener kleineren helleren Gebilde mit ganz feinen Fasern. Die mittlere helle Zone des Seitenstranges enthält mehr grosse Zellkerne als die anderen Zonen desselben und diese in toto wiederum mehr als der Hinterstrang.

Ein vierter letzter noch weiter dorsalwärts angelegter Schnitt zeigt überaus breite und längsfaserreiche Hinterstränge, sodann die Hinterhörner von eben beschriebener Beschaffenheit und es folgt sodann ein nur sehr schmaler dem Seitenstrang entsprechender Längsstreifen. Dieser lässt keine weitere Differenzierung wie im letzten Schnitt zu, sondern erscheint bei schwacher Vergrösserung ganz hell und zeigt bei Ölimmersion nur sehr vereinzelte schwarze Längsfibrillen mit zahlreichen dickeren Stellen und im übrigen massenhaft jene weniger dunkel gefärbten knopfförmigen etc. Gebilde und ganz feine nicht ganz schwarz tingierte Fasern. Dagegen fällt hier ein weit grösserer Reichtum an grossen runden und ovalen Zellkernen auf, als im Seitenstrang der anderen Schnitte oder als in anderen Strängen.

Fötus 6.—7. Monat. Rückenmark.

Bei einen zweiten Fötus des gleichen Alters bemerkt man an Quer- und Längsschnitten des Rückenmarks in dessen verschiedenen Höhen im allgemeinen ganz das gleiche, so dass eine genaue Beschreibung sich erübrigt; nur wenige Punkte sollen hervorgehoben werden. Am in die Augen fallendsten ist vor allem auf Schnitten durch das Brustmark eine kollosal scharfe Zweiteilung des Vorderstranges. Dessen laterale Hälfte enthält zahlreiche quer getroffene Fibrillen, wenn auch weniger wie der Hinterstrang ganz dem zuvor beschriebenen Fötus entsprechend. Die mediale Hälfte des Vorderstranges dagegen weist nur ganz vereinzelte schwarze Punkte (quer getroffene Fibrillen) auf. Dies Bündel entspricht der Pyramidenvorderstrangbahn. Im Seitenstrang tritt hier der Unterschied zwischen der mehr Fibrillen enthaltenden äussersten Randzone und dem fast gar keine Fibrillen zeigenden nach den Hinterhorn zu gelegenen und (in sagittaler Richtung) mittleren Teil des Seitenstranges hervor. Im Hinterstrang fällt es auf, dass auch hier dessen mediale Hälfte heller erscheint, das heisst weniger Fibrillen enthält als sein lateraler Teil. Die Hörner verhalten sich ebenso wie bei dem zuletzt beschriebenen gleichalterigen Fötus.

Längsschnitte.

Auf den Länggschnitten findet sich wiederum das ganz Entsprechende. Wir sehen hier an solchen durch das Brustmark die Dreiteilung des Seitenstranges noch deutlicher, indem hier besonders der Unterschied zwischen der schmalen peripheren, fibrillenreichen und der mittleren nur ganz vereinzelte Fibrillen ausweisenden Zone hervortritt. In einem ebensolchen Schnitt durch das untere Lendenmark unterscheidet man nur zwei Zonen, eine mediale fibrillenreiche, und eine laterale ganz helle an Fibrillen arme, indem sich hier die dunklere Randzone (Kleinhirnseitenstrangbahn) nicht mehr findet. Im übrigen sieht man dieselben Gebilde — feine Fasern etc. — wie in den Längsschnitten des zuletzt beschriebenen Falles; auch sonst sind die Verhältnisse ganz die gleichen.

Zur Kontrolle werden auch Markscheidenpräparate geschnitten (Weigert). Sie zeigen bei weitem am meisten Markscheiden in den Hintersträngen und es fällt hierbei auf, dass deren laterale Hälfte mehr als die mediale enthält: etwas weniger aber doch schon zahlreiche Markscheiden hat der laterale Teil des Vorderstranges, während dessen mediale Hälfte (Pyramidenvorderstrangbahn) solche nicht oder höchstens ganz vereinzelt aufweist. In den Seitensträngen sieht man in dem medialen Teil Markscheiden, wenn auch nicht sehr zahlreiche, der laterale Teil, besonders nach den Hinterhörnern zu enthält solche nicht. In den Hörnern sieht

man nur vereinzelte Markscheiden. Das Einstrahlen bogenförmiger Fasern in das Hinterhorn ist deutlich. Sämtliche Markfasern sind nur ganz hellblau gefärbt mit etwas dunklerer Kontur und zeigen zahlreiche wie blasige, ebenfalls am Rande dunklere runde uud unregelmässig gestaltete Auftreibungen.

Die Präparate des 6.—7. Monats lassen nach dem Beschriebenen wiederum einen bedeutenden Fortschritt in der Entwickelung erkennen. Das Fasernetz der grauen Substanz ist nunmehr sehr dicht, namentlich im Vorderhorn. Die Vorderhornzellen haben wiederum an Grösse gegen früher zugenommen und sind mit zahlreichen Ausläufern versehen. Sie besitzen einen hellen Kern und Kernkörperchen; ihr Fibrillenreichtum ist weit grösser geworden und man überzeugt sich in diesem Stadium der Entwickelung leicht, wie die Fibrillen aus den Ausläufern in das Zellinnere eintreten, sich hier auseinanderlerlegen, bald in einen benachbarten Ausläufer umbiegen, bald auch schleifenförmig um den Kern ziehen. Dagegen ist ein Ausplittern und eine Netzbildung derselben in der Zelle nirgends zu konstatieren. Auch in den Hinterhörnern zeigen einzelne Zellen Fibrillen, die aus den Ausläufern in das Zellprotoplasma zu verfolgen sind. Von den Strängen tritt wieder der Burdachsche durch seinen Fibrillenreichtum hervor: die anderen Stränge sind ziemlich gleich in der Stärke des Gollschen Stranges entwickelt, nur die Pyramidenbahn und jenes Feld zu beiden Seiten der hinteren Wurzel am lateralen Rande des Rückenmarks steht in der Entwickelung noch sehr zurück. Auf Längsschnitten ist der Unterschied in der Entwickelung besonders gut zu übersehen. Während der Hinterstrang, die Vorderstranggrundbündel, der ventrale Teil des Seitenstrangs, sowie die medialen und lateralen Partien des dorsalen Teils des Seitenstrangs glatte, feine Fasern aufweisen, finden sich in den mittleren Partien des dorsalen Teils des Seitenstranges und in dem einen Falle auch in den medialen Vorderstrang wenige Fibrillen und zwar jene jugendlichen Formen derselben: Knöpfchenartige Gebilde mit kleinen Fortsätzen zu beiden Seiten in der Richtung des Stranges und kurze, gewellte Fasern mit Anschwellungen; namentlich im Seitenstrang tritt daher auf diesen Präparaten eine Dreiteilung besonders scharf hervor.

Neugeborenes ausgetragenes Kind. Rückenmark.

Die Querschnitte zeigen bei Fibrillenfärbung im Halsmark sowohl in den Hintersträngen wie in den Vordersträngen ausserordentlich zahlreiche quer getroffene, ausgesprochen schwarz tingierte Fibrillen, wobei die einzelnen schwarzen Punkte etwas grösser erscheinen, als in den früheren Monaten. Hierbei erscheinen die Hinterstränge in toto nicht mehr dunkler, das heisst fibrillenreicher als die Vorderstränge, jedoch sind die Punkte im Durchschnitt im Hinterstrang grösser als im Vorderstrang. In den Hintersträngen selbst fällt nun eine Zweiteilung auf, indem der mittlere Teil eines jeden Hinterstranges heller erscheint, etwas ärmer an Fibrillen ist, als das laterale Bündel. Eine ganz aussen am Hinterstrang gelegene, an die hintere Wurzel grenzende, etwa dreieckige kleine Zone erscheint ganz hell, zeigt bei Ölimmersionen nur ganz vereinzelte, ganz feine, schwarze Pünktchen, dagegen eine grosse Zahl von Zellkernen. Noch viel auffallender aber zerfallen die

Vorderstränge in zwei deutlich abgesetzte parallele Streifen. Der laterale enthält wie eben beschrieben zahlreiche Fibrillen, der mediale Teil dagegen erscheint mit schwacher Vergrösserung weit heller und zeigt bei Ölimmersion wenige und weit auseinander stehende, quer und schräg getroffene Fibrillen; die Grenze zwischen diesen beiden Abschnitten des Vorderhorns ist eine leicht bogenförmige. Der vordere Teil des Seitenstranges zeigt sehr zahlreiche Fibrillen, etwa ebenso wie der laterale Teil des Vorderstranges. In dem hinteren Abschnitt des Seitenstranges dagegen lassen sich wieder mehrere Schichten unterscheiden. Der medialste Abschnitt erscheint bei schwacher Vergrösserung dunkel, zeigt bei Ölimmersion zahlreiche Fibrillen; eine breite mittlere Zone erscheint ganz hell, zeigt bei Ölimmersion wenige und viel kleinere Punkte darstellende und mehr auseinanderliegende Fibrillen. Eine 3. schmale, bogenförmige Randzone dagegen erscheint viel dunkler und weist bei Ölimmersion zahlreiche dickere Punkte darstellende quer getroffene Fibrillen auf, wenn auch nicht ganz so zahlreich als der medialste Abschnitt des Seitenstranges. Der am weitesten dorsalwärts gelegenen Abschnitt desselben, welcher direkt an die Hinterwurzel grenzt, erweist sich ganz hell, zeigt weniger zahlreiche ganz feine quer getroffene Fibrillen, weist dagegen mehr grössere Zellkerne auf. Dies Gebiet ist hell bis zum Rand. Es fehlt hier die fibrillenreichere Randzone. Die Vorderhornzellen sind sehr gross (grösser wie bei den bisher beschriebenen Föten) und zeigen die Ausläufer mit ihren Fibrillen und die durch das Protoplasma hindurchlaufenden Fibrillen und überhaupt die Fibrillen des letzteren sehr deutlich, ganz so, wie bereits beschrieben. Nur scheinen die einzelnen Zellen etwas reicher an Fibrillen und es lassen sich darum die einzelnen Fibrillen im Protoplasma schwerer verfolgen, wodurch eher hier und da der Eindruck eines Netzwerkes vorgetäuscht wird. Im übrigen zeigt das Vorderhorn ein ausserordentlich dichtes Flechtwerk von extracellulären Fibrillen, viel dichter als bisher. Die einzelnen Fasern erscheinen fast alle sehr stark, dick, von ganz gleichmässigem Verlauf. Ebenso weist das Hinterhorn sehr zahlreiche Fibrillen auf, wenn auch etwas weniger und etwas feinere Fasern als das Vorderhorn. Die Zellen des Hinterhorns sind weit kleiner und zeigen bei weitem nicht so deutliche Fibrillen als die des Vorderhorns. Im Hinterhorn nahe dem Zentralkanal fallen etwas grössere Zellen mit mehr Ausläufern (Clarkesche Säule) auf. Ihre Fibrillen sind undeutlich, doch bilden sie offenbar ein feines Netz. Die Fortsätze enthalten gerade Fibrillen, von welchen einige in den Zelleib hineinziehen. Sehr deutlich tritt als dichtes Flechtwerk starker Fasern die vordere Kommissur hervor, sodann auch die vorderen Wurzeln, von welchen einzelne Fasern sich bis in die Ganglienzellen des Vorderhorns verfolgen lassen, sowie ferner die hinteren Wurzeln, die Wurzeleintrittszone am Rand zwischen Hinterstrang und Hinterhorn und das Einbiegen der Faserbündel in die Hinterhörner.

Ein Querschnitt durch das Lendenmark desselben Rückenmarks zeigt im ganzen dieselben Verhältnisse. Nur treten im Vorder- wie Hinterstrang keine weiteren Einteilungen hervor, vielmehr sind dieselben in ihrer Gesamtheit ziemlich gleichmässig Fibrillen haltend. In den Seitensträngen lässt sich eine Zweiteilung wahrnehmen, indem der mediale Teil sehr zahlreiche und dickere, der laterale Teil vereinzelte und feinste Fibrillen enthält; eine fibrillenreichere Randzone fehlt. Der der hinteren Wurzel benachbarste Teil des Hinterstrangs ist auch hier weit fibrillenärmer, heller. Die Vorderhornzellen erscheinen besonders gross, lassen ihre Fibrillen gut verfolgen.

Auf Längsschnitten desselben Falles, welche durch den dorsalen Teil des unteren Halsmarks gelegt sind, sieht man in der Mitte die aus sehr zahlreichen, sehr dicken Fibrillen bestehenden Hinterstränge, sodann die Hinterhörner mit ihrem dichten Fasernetz und am äusseren Rand die Seitenstränge; diese zeigen in ihrem medialsten und lateralsten Teil die zahlreichsten Fasern und im letzteren an den einzelnen Fasern noch einzelne Unregelmässigkeiten in der Färbung sowie Auftreibungen. Dies zeigen die Fasern der mittleren Zone, welche im übrigen weit spärlicher und feiner sind, noch deutlicher. Längsschnitte durch den zentralen Teil des Rückenmarks zeigen keine Besonderheiten.

Die zum Vergleich geschnittenen Markscheidenpräparate sollen nur ganz kurz erwähnt werden. Man sieht in den Vorder- und Hinterhörnern zahlreiche sich kreuzende Markscheiden, wenn auch sehr viel weniger als Fibrillen wahrzunehmen waren. Diese Fasern sind ziemlich hell gefärbt mit dunklerer Kontur und zeigen ausserordentlich zahlreiche, zum Teil sehr grosse blasig erscheinende Auftreibungen. Die Stränge zeigen in toto zahlreiche quer getroffene Markscheiden. Eine Differenzierung des Hinterstranges in eine an Markscheiden reichere äussere und eine an Markscheiden ärmere innere Zone ist gerade nur eben angedeutet. Ausserordentlich scharf dagegen ist der Vorderstrang durch eine bogenförmig verlaufende Linie in eine äussere, dunklere, zahlreiche Markscheiden aufweisende und eine innere, helle, nur einige wenige Markscheiden zeigende Zone geschieden. Der vordere Teil des Seitenstrangs enthält etwa ebenso zahlreiche Markscheiden, wie der laterale Teil des Vorderstranges. Das ganze mittlere Gebiet des Seitenstranges dagegen zeigt wieder eine deutliche Dreiteilung, der medialste Abschnitt, an die Hörner angrenzend, zeigt Markscheiden in mässiger Zahl, ein sehr breites mittleres Gebiet erscheint ganz hell und enthält nur ganz vereinzelte Markscheiden. Deutlich dunkel mit zahlreichen Markscheiden versehen tritt dagegen eine mässig breite periphere Randzone hervor. Der allerhinterste Teil des Seitenstranges erscheint bis zum Rand hell mit nur einigen wenigen Markscheiden, das auf der anderen Seite den Hinterhörnern innen benachbarst gelegene etwa dreieckige Gebiet der Hinterstränge selbst ist ebenfalls ganz hell, mit nur wenigen Markscheiden versehen. Andere Markscheidenschnitte durch das Lendenmark angelegt, zeigen den Hinterstrang gleichmässig mit zahlreichen Markscheiden, ebenso den Vorderstrang dunkel gefärbt, an Markscheiden reich, ohne hellen medialen Abschnitt. Im Seitenstrang reicht das helle mit wenigen Markscheiden versehene Gebiet bis zum Rand; die mehr Markscheiden enthaltende Randzone fehlt, der am weitesten dorsal gelegene Abschnitt des Seitenstrangs und der benachbarte Teil des Hinterstrangs fällt ebenso wie auf den zuletzt beschriebenen Schnitten des Halsmarks durch seine Helligkeit (sehr spärliche Markscheiden) auf.

Beim neugeborenen Kinde hat die Menge und Dicke der einzelnen Fibrillen sowohl intra- wie extrazellulär also wiederum eine Zunahme erfahren; es zeigt sich dies namentlich am Fasernetz der grauen Substanz, welche hier wie verfilzt erscheint und ferner an den Vorderhornzellen. In letzteren sind jetzt ausserordentlich zahlreiche Fibrillen enthalten, die einzelnen Fasern sind nun weit schwerer zu verfolgen, sie kreuzen sich vielfach, indem sie sich übereinander lagern. Auch das Hinterhorn zeigt runde und längliche mit Ausläufern versehene Ganglienzellen, die deutliche Fibrillen erkennen lassen, besser freilich in den Ausläufern als in dem spärlichen Protoplasma der Zellen. Die Zellen der Clarkeschen Säulen sind auch bereits gross und polygonal, haben aber noch nicht sehr deutlich verfolgbare Fibrillen, welche zumeist offenbar in Netzform angeordnet sind.

Die Stränge erscheinen nun alle in demselben Farbenton — wegen der zahlreichen Fasern sehr dunkel — mit Ausnahme der Pyramidenbahnen und einer Stelle am lateralen Rande des Rückenmarks zu beiden Seiten der hinteren Wurzel, die einen helleren Farbenton angenommen haben; in diesen Gebieten erkennt man zwar auch schwarze Punkte, das heisst quer getroffene Fibrillen, doch sind dieselben weit feiner und spärlicher wie in den anderen Partien des Querschnitts. Auf Längsschnitten treten diese Unterschiede im Fibrillengehalt noch deutlicher hervor, indem die oben

als heller bezeichneten Stellen gegenüber den anderen Partien feinere und nur vereinzelte Fasern erkennen lassen, die hie und da noch Anschwellungen und Unregelmässigkeiten in der Färbung aufweisen.

Markscheidenpräparate lassen die Markscheiden ziemlich hell gefärbt erscheinen, oft mit blasigen Auftreibungen. Im Hinterstrang sind die inneren Partien heller gefärbt als die äusseren; Vorder- und Seitenstrang erscheinen im Farbton des medialen Hinterstranges mit Ausnahme der Pyramidenbahn, die vollständig hell ist und jenes etwa dreieckigen Feldes zu beiden Seiten der hinteren Wurzel, welches auch ganz hellen Farbenton hat.

Kind von 3 Wochen. Rückenmark.

An einem dreiwöchentlichen Kind, dessen Rückenmark geschnitten wurde, sollen nur folgende Punkte hier Erwähnung finden. Querschnitte durch das Hals- bezw. Brustmark zeigen bei Fibrillenfärbung die grossen Vorderhornganglienzellen ebenso, wie sie beim ausgetragenen Kinde beschrieben sind. Das Fibrillennetz des Vorder- und Hinterhorns ist noch dichter, die einzelnen Fibrillen kräftiger, gleichmässiger. Sämtliche Stränge erscheinen dunkel, also sehr reich an quer getroffenen Fibrillen. Am breitesten erscheinen dieselben noch in den Hintersträngen. In diesen enthält der mediale Abschnitt etwas weniger Fibrillen als der laterale. Mit schwacher Vergrösserung tritt der lateralste Teil der Hinterhörner, das zwischen den hinteren Wurzeln gelegene Gebiet und der der Pyramidenbahn entsprechende mittlere Abschnitt des hinteren Teiles des Seitenstranges genau so dunkel hervor, als die Stränge in toto. Mit Ölimmersion erscheinen die Fibrillen in jenen Gegenden denn auch sehr zahlreich, aber wohl etwas spärlicher und als dünnere Punkte als in den sonstigen Stranggebieten, etwa also so, wie der medialste Abschnitt des Hinterstranges. Auf Fibrillen gefärbte Schnitte durch das Lendenmark zeigen keine Besonderheiten.

Auf Markscheiden gefärbte Präparate durch Hals- bezw. Brustmark zeigen zahlreiche Fasern in den Hörnern und sehr zahlreiche quer getroffene Markscheiden in den Strängen. Als Besonderheiten fällt hierbei nur auf, dass das den hinteren Wurzeln benachbarste Gebiet der Hinterstränge, sodann das den Hinterhörnern bezw. Hinterwurzeln entsprechende und im dorsalen Teile des Seitenstranges ein breites mittleres Gebiet (zwischen markscheidenreichem medialen Abschnitt und eben solcher lateraler Randzone) hell erscheinen und nur ganz vereinzelte Markscheiden aufweisen. In auf Markscheiden gefärbten Schnitten durch das Lendenmark fehlt im Seitenstrang diese markscheidenreichere laterale Randzone und das helle Gebiet reicht hier bis zum Rande.

Kind von 6 Jahren. Rückenmark.

Bei einem Kinde von sechs Jahren zeigen die Fibrillenbilder, welche ja schon bei einem dreiwöchentlichen Kinde vollständige Anlage aufweisen, ausser einer Vergrösserung der Verhältnisse nichts Neues. Auf Markscheiden gefärbte Präparate zeigen in den Gegenden, wo dort die Markscheiden noch gefehlt, dieselben jetzt vollständig angelegt, so dass das ganze Strangsystem gleichmässig dunkel gefärbt erscheint.

Es wird ferner der Seitenstrang auf Längsschnitten durch das Rückenmark eines Erwachsenen untersucht, zum Vergleich mit den beim Seitenstrang des Fötus und des Neugeborenen beschriebenen Bildern. Hier finden sich jene zahlreichen Knöpfe und Anschwellungen mit feinen Fasern nicht mehr, vielmehr entsprechen die teils dickeren, teils dünneren nur mit wenigen gleichmässigen breiteren Stellen versehenen Fibrillen völlig denen der anderen Stränge.

Werfen wir nun einen Rückblick auf die Entwicklung des Rückenmarkes, wie sie sich uns im Bielschowsky-Präparat darstellt, so muss zunächst betont werden, dass sich schon ausserordentlich viel frühzeitiger und mehr Fibrillen finden, wie im Gehirn. Bei dem Embryo aus dem 3. Monat fallen bei Querschnitten durch das Halsmark bereits 3 Schichten auf. Die innerste aus einer mehrfachen Lage höherer, längerer Zellen bestehend, ist vollständig frei von Fibrillen. Diese stellen das Ependym dar, welches den dreieckigen Zentralkanal rings umgibt. Die nach aussen sich anschliesende, dunkle, sehr zellreiche Schicht ist deutlich geschieden von einer diese umgebenden zellarmen 3. Schicht. Diese beiden Schichten bilden die graue und weisse Substanz. In beiden sind Fibrillen schon reichlich zu erkennen. Die graue Substanz enthält überall ganz feine, lange, gleichmässige Fibrillen, doch überwiegend mehr im Vorderhorn als im Hinterhorn. Ein eigentliches Flechtwerk bilden die Fibrillen aber auch hier noch nicht, vielmehr liegen sie, sich kreuzend, nebeneinander. Knötchenförmige, in gewissen Abständen sich wiederholende Auftreibungen sind an diesen Fibrillen nicht zu sehen, doch lassen sie einzelne kleine, unregelmässige Anschwellungen und helle, d. h. ungefärbte Stellen, in ihrem Verlauf erkennen. Die Zellen der grauen Substanz haben z. T. einen runden oder ovalen dunklen Kern und helleres Protoplasma, z. T. dagegen lagert sich um einen helleren, meist grossen Kern eine klumpige, unregelmässige Masse, welche ersterem oft an 2 entgegengesetzten Seiten spitz zulaufend, wie ein Zipfel aufsitzt. Manche dieser Zellen enthalten auch einen dunklen Kern und rings herum sitzen jene dunklen Massen. Es sind somit jene etwas verschieden geschilderten Zellen nicht scharf zu trennen, sondern es bestehen Übergänge, z. T. sind jene Unterschiede auch offenbar auf verschiedene Schnittrichtung und Einstellung der Zellen zu beziehen. Die grossen Zellen mit hellem Zentrum finden sich namentlich in dichter gedrängten Zellgruppen im Vorderhorn, von denen 2 laterale, grössere deutlich, 2 kleinere, mediale weniger gut hervortreten. Neben den ovalen grossen Zellen mit zipfelförmigen Aufsätzen sind auch runde reichlich vorhanden. Fibrillen finden sich in allen diesen Zellen noch nicht, doch haben die extrazellulären Fibrillen in diesen Zellgruppen ihre grösste Dichtigkeit. Von hier aus kann man leicht einzelne Fibrillen verfolgen, die bündelförmig zusammengeschlossen in die weisse Substanz eintreten und so die vorderen Wurzeln bilden. Andere gelangen in die vordere Kommissur, treten auf die entgegengesetzte Seite und verlieren sich, da sie in eine andere Schnittebene eintreten. Einzelne dieser Fasern sind ins Vorderhorn zu verfolgen oder legen sich hie und da einer vorderen Wurzel an. Es erscheinen somit die vorderen Wurzeln und die vordere Kommissur bereits gut angelegt. Die Hinterhörner enthalten weniger Zellen mit hellem Kern und auch weniger extrazelluläre Fi-

brillen, doch sieht man aus den Hintersträngen die schon kräftig entwickelten hinteren Wurzeln im Bogen zum Teil in die Hinterhörner eintreten, wo die Bündel sich aufsplittern und die einzelnen Fasern nicht weiter zu verfolgen sind.

Die Stränge bestehen aus ganz hellbraunen, unregelmässigen Massen. Die Vorderstränge zeigen in diesen in regelmässiger Verteilung zahlreiche, ganz feine schwarze Pünktchen, d. h. also quer getroffene Fibrillen. Der Hinterstrang eben solche, während im Seitenstrang gar keine zu erkennen sind. Bei Längsschnitten sieht man deutlich längs verlaufende Fibrillen in dem Vorderstrang, während solche im Seitenstrang nur ganz vereinzelt hervortreten. In letzterem finden sich vor allem solche Fasern, welche noch nicht deutlich schwarz gefärbt sind und welche in regelmässigen Abständen teils knötchenförmige Anschwellungen, teils mehr runde oder ovale braune Massen eingesetzt enthalten, die die Fasern oft nur nach einer Seite überragen und Kernen nicht unähnlich sehen. Die Bilder erinnern hier ganz an die bei der Bildung der Fasern im Gehirn besprochenen. Die bereits erwähnten, auf Querschnittten scharf hervortretenden bogenförmigen Fasern der Hinterhörner lassen sich bündelförmig aneinander gelagert an einzelnen Schnitten dorsalwärts weiter verfolgen, wie sie als hintere Wurzeln das Mark verlassen, zwischen den Rückenmarkshäuten in einem scharfen Bogen nach vorn ziehen, die Dura durchsetzen und im Spinalganglion sich ausbreiten, welches an der Grenze von Seiten- und Vorderstrang als dunkle, zellenreiche Masse von Spindelform zwischen Dura und Knorpel gelegen ist. Das Spinalganglion ist in diesem Stadium der Entwicklung schon auffallend weit vorgeschritten, die Zellen des selben haben alle bereits helle Kerne, die von dunklen, unregelmässigen, schwarzen Massen umgeben sind. Letztere sitzen meist an zwei entgegengesetzten Polen der Zelle und laufen spitz zu, nur einzelne wenige Zellen haben einen einzigen Fortsatz, der sich dann bald gabelt. Die zipfelartigen Fortsätze lassen öfters schon deutliche Fibrillen erkennen, während das Zellprotoplasma noch eine zusammenhängende braune Masse darstellt. Nur in einzelnen Zellen ist ein feines Netzwerk von Fibrillen deutlich wahrzunehmen, welches dann mit den Fibrillen der Fortsätze direkten Zusammenhang zu haben scheint. Die in das Ganglion einlaufenden Fasern erscheinen oft wie abgeschnitten, da sie aus der Schittebene abbiegen; andere sind deutlich bis in die Fortsätze obiger Zellen zu verfolgen, scheinen hier, sich aufsplitternd, die Zelle zu durchqueren und sie am andern Pole zu verlassen. Einzelne Fasern kann man in ihrem Verlauf durch das Ganglion gut verfolgen, ohne dass sie im Schnitt mit Zellen in Verbindung treten.

An einigen Schnitten ist die Vereinigung der vorderen und hinteren Wurzeln zu sehen und der periphere Nerv noch eine kurze Strecke zu verfolgen. Die extraspinalen Fibrillen sind vollständig gleichmässig an

Umfang, ohne jede Anschwellung und im allgemeinen etwas dicker als wie die intraspinalen.

Die im Halsmark erreichte Ausbildung der Fibrillen ist nun keineswegs die gleiche im ganzen Rückenmark, vielmehr finden wir kaudalwärts ein Zurückbleiben in der Entwicklung, welches besonders prägnant beim Vergleich des Hals- und Lendenmarks zutage tritt. Während im letzteren die extra- und intraspinalen Wurzeln einen grossen Unterschied gegen die des Halsmarkes nicht erkennen lassen, ist das Fasernetz der grauen Substanz im Lendenmark weit spärlicher ausgebildet und namentlich können Zellgruppen der Vorderhörner, die im späteren Leben gerade hier so scharf hervortreten von den Zellen der Umgebung noch nicht deutlich unterschieden werden. Es finden sich in den Vorderhörnern auch noch viel mehr Zellen mit dunklem Kern als wie im Halsmark.

Verfolgt man andererseits die Schnitte zentralwärts, so zeigen sich im unteren Myelencephalon ähnliche Verhältnisse wie im Halsmark, ohne dass es gelänge, die einzelnen Kernlager bereits genau zu bestimmen. Weiter zentralwärts verlieren sich die Fibrillen des Marks.

Einen bedeutenden Fortschritt in der Entwicklung lässt nun der Embryo aus dem 5. Monat erkennen. In der grauen Substanz erscheinen die Fibrillen weit zahlreicher, sie bilden ein Fasernetz, welches im Vorderhorn grössere Dichtigkeit aufweist als wie im Hinterhorn. Auch sind im ersteren die einzelnen Fibrillen breiter, die Gruppen der Vorderhornzellen haben an Umfang zugenommen, namentlich die beiden lateralen, während die beiden medialen weit kleiner erscheinen als erstere. Die einzelnen Zellen der Gruppen haben nun bereits deutliche Form und Gestalt von Ganglienzellen angenommen; sie sind weit grösser als die im 3. Monat, haben unregelmässige, polygonale Gestalt, mit mehreren, oft 4 bis 5 Ausläufern. In letzteren sind oft gewundene Fibrillen zu erkennen, die im Zellinnern sich bald verlieren. Der Kern der Zellen ist hell, von runder bis ovaler Gestalt, liegt in der Mitte oder auch wandständig. Rings um die Kerne sieh man an einzelnen Zellen eine dünne Lage dunkler, feiner Fibrillen, sonst ist das Zelleninnere von brauner Farbe und lässt nur hie und da kleine, gewundene Fibrillen erkennen.

Auch die Zellen der Clarkeschen Säulen sind in diesem Stadium der embryonalen Entwicklung bereits gut erkennbar. Sie haben mehrere Ausläufer, helle Kerne, die von dunklen, körnigen Massen umgeben sind. Fibrillen sind in diesen Ausläufern und Zellen noch nicht sicher zu erkennen. Die Zellen selbst sind kleiner wie die der Verderhörner.

In der weissen Substanz fällt zunächst die vordere Kommisur durch ihre kräftige Entwicklung auf, sie hat an Menge der Fasern und Dicke derselben zugenommen. Dann treten im Hals- und Brustmark besonders die Hinterstränge durch ihre dunkle Farbe hervor, und speziell die lateralen Partieen, die dem Burdachschen Strang entsprechen. In diesem sind

die Faserquerschnitte am dichtesten gesät und dicksten, der Unterschied gegen den gut abgegrenzten Gollschen Strang tritt scharf hervor. Auch hat der Burdachsche Strang an Faserreichtum und Grösse den Vorderstrang, den faserreichsten Strang der Präparate aus dem 3. embryonalen Monat, bedeutend überholt. Es zeigt sich hier wieder, was wir im Gehirn bereits bezüglich der Entwicklung der Fibrillen in der tangentialen Randzone und den zentralen Partieen des Gehirnes gesagt haben, dass nämlich die erste Anlage der Fibrillen in einem Gebiet nicht immer mit der weiteren Entwicklung des Embryos gleichen Schritt hält. Auch der Seitenstrang lässt nun deutlich Fibrillenquerschnitte erkennnen, wenn auch überall noch weniger wie der Vorderstrang. Dabei fällt eine Dreiteilung an allen Präparaten aus dem Hals- und Brustmark auf. Die Fibrillen liegen medial längs der grauen Substanz — sogenannte Grundbündel — sind dann eine grössere Strecke sehr spärlich und liegen am Rande wieder dichter. Die helle, fibrillenfreie Partie entspricht der Pyramiden-Seitenstrang-Bahn, die letzterwähnte der Kleinhirnseitenstrangbahn. Auffallend ist auch an Querschnitten eine fibrillenfreie Stelle zu beiden Seiten der eintretenden hinteren Wurzeln, und zwar erscheinen diese Stellen lateral von den Wurzeln grösser wie medial. Hier ist sie gegen den Burdachsche Strang gut abgegrenzt. Lateral ist die Grenze dadurch weniger deutlich, da der Seitenstrang überhaupt noch wenig Fasern enthält.

Die Rückenmarkspräparate des Embryo aus dem 6. bis 7. Monat fallen zunächst durch eine viel dunklere Färbung auf, gegenüber dem braunen Farbton der bisherigen Präparate. Es hat die Zahl und Dicke der Fibrillen im allgemeinen zugenommen, die Vorderhörner sind mit einem dichten Maschenwerk glatter Fasern versehen, das bis in die Basis des Hinterhorns hineinreicht, während Hals und Kopf des Hinterhorns, sowie die Substantia gelatinosa einen viel feineren und etwas weitmascherigen Faserfilz aufweisen. Auf Längs- und Querschnitten erscheinen die Zellen der Vorderhörner viel grösser, als in den bisherigen Präparaten, sie haben vielgestaltige, zahlreiche Ausläufer, einen hellen, in der Mitte gelegenen Kern mit dunklem Kernkörperchen. Die Fibrillen der Ausläufer, die vielfach mit dem extrazellulären Faserwerk zusammenhängen, sind nun auch im Zellinnern gut zu sehen und lassen sich in ihrem Verlauf gut verfolgen. Man sieht, wie einzelne dieser Fasern in benachbarte Ausläufer derselben Zellen hineingehen, andere sich zum Kern wenden, denselben im Bogen umziehen, sodass eine dunklere Zeichnung um den Kern zustande kommt. Oft erkennt man, wie die einzelnen Fibrillen, wenn sie bündelförmig aus den Ausläufern in das Zellinnere getreten sind, sich auseinander lagern und im Bogen weiter ziehen. Andererseits haben wir hier bereits vielfach schon fertiggebildete Ganglienzellen vor uns, an denen sich äusserst gut verfolgen lässt, wie die Fibrillen in direktem Verlauf die Zellen durchsetzen. Nirgends haben wir an unseren Präparaten nachweisen können, dass

Fasern in den Zellen sich aufsplittern, ineinander übergehen, oder netzartig sich verbinden. Wenn auch nicht für jede Faser der Zusammenhang mit solchen eines Fortsatzes nachgewiesen werden konnte, so war ein isolierter Verlauf der einzelnen Fibrillen doch unverkennbar. Ander medialen Fläche der Basis des Hinterhorns treten die Clarke schen Säulen nun deutlicher hervor. Die ganze Gruppe der Zellen hat an Umfang gewonnen, die einzelnen Zellen sind grösser als früher. Auch hier sind die aus den Fortsätzen austretenden Fasern ins Zellinnere zu verfolgen, doch weit undeutlicher, wie in den Vorderhornzellen. Die Partie um den Kern ist dunkler, als das übrige Zellinnere; im letzteren scheinen die Fibrillen netzartige Verbindungen einzugehen.

Auch an einigen Zellen im Kopf des Hinterhornes und der Substantia gelatinosa erkennt man Ausläufer, welche Fibrillen enthalten, die in das Zellinnere ziehen, hier sich aber nicht weiter verfolgen lassen. Diese Zellen sind klein.

In der weissen Substanz fällt die laterale Partie der Hinterstränge durch ihre dunkle Farbe sofort ins Auge; die Fibrillen zeigen sich auf Quer- und Längsschnitten durch das Hals- und Brustmark in obigen Partieen dicker und enger gelagert, die Gollschen Stränge erscheinen dagegen heller, doch haben auch sie nunmehr gut ausgebildete Fibrillen. Den gleichen Fibrillenreichtum, wie in den letzteren, findet man in den Vordersträngen. Auffallende Unterschiede der Fibrillenmenge und Dicke im Vorderstrang lässt der eine der beschriebenen Embryonen nicht erkennen, während bei dem andern eine deutliche Zweiteilung zutage tritt. Die mittlere, bogenförmig abgegrenzte Hälfte des Vorderstranges ist bei diesem weit heller, als die laterale und hat nur vereinzelte Fibrillen. Es handelt sich hier um die Pyramiden-Vorderstrang-Bahn, die bei dem andern Embryo fehlt. Der Seitenstrang ist auch in diesem Stadium der Entwicklung noch am weitesten zurück. Die medialen Partieen — die Grundbündel — enthalten die meisten Fibrillen, wenn auch etwas weniger wie die Vorderstränge. Desgleichen sind die lateralen Partieen — tractus spino- cerebellaris dorsalis, ventralis und spino-olivaris — leidlich gut mit Fibrillen versehen, dagegen hat das ganze mittlere, namentlich aber das hintere Gebiet des Seitenstranges nur vereinzelte Fibrillen. Auf allen Querschnitten durch Hals-, Brust- und Lendenmark ist diese Dreiteilung des Seitenstranges gut zu erkennen. Die hellen Partieen entsprechen der Pyramidenbahn und dem tractus rubro-spinalis. Auf Längsschnitten sehen wir in diesen fibrillenarmen Gebieten zahlreiche kleine, knopfförmige Gebilde, vielfach mit sich verjüngenden längs verlaufenden Fortsätzen, wie wir sie als erste Bildungsstufe von Fibrillen schon im Gehirn und Rückenmark fanden. Auch sehen wir wiederum ein Feld von Fibrillen frei, welches der Eintrittszone der hinteren Wurzeln entspricht, diese aber lateral und medial überschreitet.

Medial ist das Feld von dreieckiger Gestalt, lateral reicht es bis an die Kleinhirnseitenstrang-Bahn, die nunmehr infolge einer besseren Entwicklung die Grenze gegen das fibrillenfreie Feld schärfer hervortreten lässt.

An Präparaten, die nach Weigert auf Markscheiden gefärbt wurden, sind die Markscheiden als blassblaue Kreise und Streifen allenthalben zu erkennen, die Pyramidenbahn dagegen und obiges Feld an der hinteren Wurzeleintrittszone erscheinen absolut hell, ohne Markscheiden.

Bei Föten aus dem 9. bis 10. Monat bezw. beim Neugeborenen zeigen die nach Bielschowsky imprägnierten Rückenmarksschnitte einen noch grösseren Fibrillenreichtum. Die vorderen und hinteren Wurzeln erscheinen als dicke, schwarze Bündel, die vordere Kommissur hat auch noch gegen früher an Menge und Grösse der Fibrillen gewonnen. An den Hinterhörnern sind die medialen Bündel besonders dick, sie treten zum Teil aus der Wurzel-Eintrittszone als bogenförmige, dicke Fasern in das Hinterhorn. Die lateralen Bündel sind zarter. Extrazelluläre Fasern der grauen Substanz bilden im Vorder- und Hinterhorn ein dichtes unentwirrbares Flechtwerk. Bestimmt lokalisierte Unterschiede in der Dicke und Dichte desselben sind nicht mehr aufzufinden. Die einzelnen Fasern sind oft Ausläufer der Ganglienzellen. Die Vorderhornzellen haben an Umfang noch zugenommen und dementsprechend auch an Faserreichtum. Während in den Ausläufern die Fibrillen einen isolierten Verlauf haben, gelingt es nun nicht mehr immer mit Sicherheit die einzelnen Fibrillen in dem Zellinneren selbst genau zu verfolgen. Einzelne sieht man in benachbarte Ausläufer eintreten, andere verlieren sich im Zellinnern, sodass der Eindruck eines Netzwerkes hie und da vorgetäuscht werden kann. An gut gelungenen Schnitten und Färbungen erkennt man aber ohne Zweifel, dass es sich stets auch hier nur um ein Überlagern von Fibrillen, nicht um Aufsplitterungen und netzartige Verbindungen handelt. Die Ganglienzellen des Hinterhornes sind bedeutend kleiner als die des Vorderhornes und haben in ihren Fortsätzen Fibrillen, die sich auch in das Zellinnere, aber hier nicht genau weiter verfolgen lassen. Die Clarkeschen Säulen enthalten jetzt grössere Zellen mit deutlichen, isolierten Fibrillen in den Fortsätzen, die im Zellinnern sich in ein netzartiges Geflecht aufzulösen scheinen. Einzelne stärkere Fibrillen sieht man hie und da aus einem Fortsatz direkt zum Kern hinziehen, wo sie aus der Schnittebene verschwinden. Um den Kern herum liegt eine etwas dunklere netzartige Lage von Fibrillen. Die einzelnen Zellen der Clarkeschen Säulen sind sehr verschieden an Umfang. In den weissen Strängen sind die Unterschiede an Fibrillenreichtum nunmehr gegen früher zurückgetreten. Am schwärzesten erscheint noch der laterale Rand der Hinterstränge — der Burdachsche Strang. — Er hebt sich durch die Dicke und Menge der Fibrillen-Querschnitte deutlich vom Gollschen Strang ab. Die lateralen Partieen des Vorderstranges unterscheiden sich in ihrem Fibrillenreich-

tum nicht vom Gollschen Strang, während die mediale Hälfte viel heller erscheint. Doch hat dieselbe nun auch Fibrillen-Querschnitte in grösserer Menge, wenn diese auch fein und noch etwas spärlich sind. Auch auf Längsschnitten erkennt man in der Pyramiden-Vorderstrangbahn, um die es sich hier handelt, längere, oft gewellte feine Fasern. Im Seitenstrang sind auch jetzt die Grundbündel und die peripher gelegenen zum Kleinhirn ziehenden Bahnen gut mit Fibrillen versehen und gleichen etwa dem Gollschen und lateralen Vorderstrang. Die Pyramiden-Seitenstrangbahn ist noch fibrillenärmer, doch hat die Zahl ihrer Fasern gegen früher bedeutend zugenommen. Sie hat etwas weniger Fibrillen wie die Pyramiden-Vorderstrangbahn. Es zeigen sich in diesem Gebiet des Seitenstrangs auf Querschnitten kleine, spärliche Punkte, auf Längsschnitten, neben den knopfförmigen Gebilden mit Fortsätzen, längs verlaufende, feine Fibrillen, die vielfach in regelmässigen Abständen Anschwellungen haben. Auch die bereits öfter erwähnten Partieen, medial und lateral von den hinteren Wurzeln, sind jetzt noch fibrillenarm, auf Querschnitten, mit sehr wenig kleinen Punkten besetzt, wenn auch gegen das letzt beschriebene Stadium der Entwicklung eine Zunahme an Fibrillen nicht zu verkennen ist. Im Sakralmark, wo die Teilung der Hinterstränge fehlt, erscheint die Anlage der Fibrillen im ganzen Querschnitt noch gleichmässiger, wie im Hals- und Brustmark.

Markscheiden-Präparate, die beim neugeborenen Kind leidlich gut gelangen, lassen in dem Vorder- und Hinterhorn zahlreiche, sich kreuzende Fasern erkennen, doch weit weniger wie die Fibrillen-Präparate. Die einzelnen Markscheiden haben zahlreiche, zum Teil blasige Auftreibungen. Im Hinterstrang hebt sich der Burdachsche Strang durch seine dunklere Färbung etwas vom Gollschen ab. Vor allem lassen diese Präparate die auffallende Tatsache erkennen, dass die Pyramiden-Vorder- und Seitenstrangbahn — im Gegensatz zu den Bielschowsky-Präparaten — vollständig von Fasern leer erscheinen und auch das Feld, welches beiderseits seitlich von den hinteren Wurzeln liegt, keine Markscheiden erkennen lässt.

Bei einem Kind von 3 Wochen zeigen sich auf Bielschowsky-Präparaten die Unterschiede in den Strängen fast ausgeglichen, nur der Burdachsche Strang fällt auch jetzt noch durch seine dunklere Farbe, d. h. grösseren Fibrillenreichtum, auf. Auch die Partie zu beiden Seiten der hinteren Wurzel und ferner vor allem das Gebiet der Pyramidenbahnen heben sich im Fibrillenbilde von der Umgebung nicht mehr ab, haben vielmehr gut ausgebildete Fibrillen ohne die jugendlichen Knötchenformen und Anschwellungen. Dagegen lassen in diesen beiden Gebieten die Markscheiden-Präparate gegen das frühere Stadium nur einen sehr geringen Unterschied erkennen, indem wohl einzelne blasse Markscheiden sich in denselben finden, aber doch diese Stellen durch ihre Hellig-

keit von den sonst dunkel gefärbten Strängen stark hervorstechen.

Bei einem 6jährigen Kinde fanden wir Fibrillen auf dem ganzen Querschnitt gleichmässig entwickelt, auch waren jetzt die hellen Stellen im Markscheiden-Präparat vollständig verschwunden.

Auf Längs- und Querschnitten des Rückenmarkes eines Erwachsenen waren ebenfalls alle Unterschiede in der Färbbarkeit geschwunden und auch die jugendlichen Formen (kopfförmige Auftreibungen etc.) fanden sich nirgends mehr.

Es zeigen unsere Untersuchungen zunächst, dass sich die Neurofibrillen im Rückenmark weit früher entwickeln, als die Markscheiden. Letztere haben im 6. bis 7. Monat auf Weigert-Präparaten, soweit sie bereits angelegt sind, noch hellblaue Farbe, Quellungen und blasenförmige Anschwellungen, während die Fibrillen in dieser Entwicklungsperiode nach Bielschowsky imprägniert bereits als glatte Fasern von gleichmässig dickem Kaliber erscheinen, mit einziger Ausnahme der Pyramidenbahn und einer Partie am lateralen Rande des Hinterhorns und dem angrenzenden Seiten- und Hinterstrang. In der Folge umgeben sich dann mehr und mehr Fibrillen mit Markscheiden. Es hat auch im vollentwickelten Rückenmark, namentlich in der grauen Substanz, das Fibrillen-Präparat einen Reichtum an Fasern, der das Markscheiden-Präparat übertrifft, es bleiben also viele Fasern marklos. Die Folge in der Entwicklung der Fibrillen und Markscheiden zeigte sich uns besonders bei den Partieen des Rückenmarkes, die erst spät zur Anlage kommen, — die Pyramidenbahn und eine Zone rings um die hinteren Wurzeln —. Die Pyramiden-Vorderstrangbahn fehlt bekanntlich oft, d. h. die Pyramiden-Fasern kreuzen bereits in der Medulla oblongata vollständig in den Seitenstrang der entgegengesetzten Seite. Ist diese aber vorhanden, so scheint sie der Pyramiden-Seitenstrangbahn in der Entwicklung etwas voran zu eilen. Die Pyramiden-Seitenstrangbahn ist im 6. bis 7. Monat mit jugendlichen Fibrillen angefüllt, hat beim Neugeborenen aber bereits schlanke, feine Fasern und nur spärliche jugendliche Formen. Dahingegen ist die Umkleidung der Fibrillen mit Markscheiden in der Pyramidenbahn bekanntlich eine recht späte und erfolgt oft erst im 4.—5. Lebensjahr. Ähnliche Verhältnisse mit Bezug auf Fibrillen und Markscheiden-Entwicklung zeigt uns eine Partie medial und lateral von den hinteren Wurzeln. Sie reicht lateral bis an die Kleinhirn-Seitenstrangbahn, erstreckt sich über die laterale und mediale Wurzel-Eintrittszone und reicht noch in einer dreieckigen Form in den Hinterstrang bis an den lateralen Rand des Burdachschen Stranges. Sie hat die Breite etwa der Kleinhirn-Seitenstrangbahn. Die hinteren Wurzeln treten in den meisten Fällen horizontal durch diese hellen Partieen hindurch, indem sie noch nicht, wie in späteren Jahren, im Bogen nach

oben und vorn zur mittleren Wurzel-Eintrittszone gelangen. Diese ganze Partie umfasst ungefähr den Raum der Lissauerschen Randzone, überragt sie aber medial und lateralwärts um ein Geringes. Sie hält in der Entwicklung ungefähr mit der Pyramiden-Seitenstrangbahn gleichen Schritt. Beim Fötus aus dem 6. bis 7. Monat hat sie Fibrillen mit embryonaler Form, beim neugeborenen Kinde enthält sie schlanke Fibrillen, während die Markumkleidung der Fibrillen erst spät erfolgt, im 6. Lebensjahr aber vollendet war. Der Parallelismus in der Fibrillogenie und Myelogenie, wie er in diesen spät entwickelten Partieen zu Tage trat, mag zwar auch sonst im Rückenmark die Regel bilden, doch geht in diesem wie im Gehirn einer früheren Anlage der Fibrillen eine solche der Markscheiden nicht stets parallel — so z. B. nicht bei der tangentialen Randzone — worauf im Gegensatz zu Brock, Brodmann mit Recht schon hinwies.

Dass der im 3. embryonalen Monat am weitesten in der Anlage vorgeschrittene Vorderstrang in der Folge gegen den Hinterstrang zurückbleibt, haben wir bereits hervorgehoben. Das Prävalieren des Burdachschen Strangs über den Gollschen in der Entwicklung kann nicht mehr befremden, da, wie wir sehen, in der ersten Hälfte der embryonalen Entwicklung das Lumbosakralmark dem Hals- und Brustmark deutlich nachsteht. Es ist daher verständlich, dass die im Gollschen Strang verlaufenden Lumbosakralfasern der hinteren Wurzeln erst später zur Anlage gelangen, wie die hinteren Wurzelfasern des Brust- und Halsmarkes, die dem Burdachschen Strang angehören.

Auf den einzelnen Querschnitten des Rückenmarkes in den ersten Monaten der embryonalen Entwicklung finden wir die hinteren Wurzeln stets besser angelegt als die vorderen; sie sind dicker und schärfer tingiert. Bei den einzelnen Wurzeln fällt weiter auf, dass ihre extraspinalen Anteile in der Anlage bereits vorgeschrittener sind, wie die intraspinalen. Das zeigt sich besonders deutlich an den Präparaten des Embryo aus dem 2. bis 3. Monat. Peripherwärts vom Spinalganglion ist der gemischte Nerv wiederum den einzelnen Wurzelfäden in der Entwicklung vorangeeilt. Es ergeben somit unsere Untersuchungen, dass im allgemeinen die Entwicklung des Nervensystems an der Peripherie beginnt und zentralwärts fortschreitet. Doch finden wir in dem dritten embryonalen Monaten die Gegend der Halsanschwellung in einem weiteren Stadium der Entwicklung wie das Lumbosakralmark. Die Gegend der Medulla oblongata zeigt ähnliche Verhältnisse wie das Halsmark, weiter hirnwärts sind in diesem Stadium Fibrillen nicht zu sehen. Es schreitet dann die Entwicklung weiter zerebralwärts vor, doch sind im 6. bis 7. Monat, unabhängig von diesem zentralen Fortschreiten der Entwicklung, in der äusserten Rindenschicht des Gehirns — Regio zonalis — die tangentialen Fasern bereits in Entwicklung begriffen. Im Rückenmark haben wir ebenfalls, wie beschrieben, eine

frühere Anlage der vorderen Wurzel als wie der Fibrillen in den Vorderhornzellen wahrgenommen, ein Punkt, der ebenfalls für eine centripetal vorschreitende Entwicklung spricht. Wir stehen hier im Gegensatz zu Brodmann, der (s. S. 60) schon (in Übereinstimmung mit Helds Befunden an tierischem Material [s. weiter unten]) bei einem einmonatlichen Embryo in den Vorderhornzellen Fibrillen fand, ein Unterschied der Befunde, den wir uns zunächst nicht zu erklären vermögen[1]). Beim neugeborenen Kinde sehen wir das Rückenmark in Bezug auf Fibrillen fast fertig angelegt, ebenso in den Zentralwindungen das Centrum semiovale. In der grauen Hirnrinde dieser Gegend dagegen ist die Anlage der Fibrillen noch eine sehr mangelhafte. Die intrazelluläre Entwicklung der Fibrillen ist hier noch weiter im Rückstand wie die extrazelluläre.

Die Entwicklung der Fasern haben wir im Seitenstrang (Pyramidenbahn), wo dieselben ja nach dem Gesagten am spätesten und sehr allmählich vor sich geht, besonders gut verfolgen können. Wiederum zeigten sie hier jene Färbbarkeitsbesonderheiten und Knöpfe-Anschwellungen etc., wie dies alles im Gehirn bereits genau besprochen wurde. Wiederum fallen auch hier die Beziehungen aller dieser Besonderheiten zu noch in Entwicklung begriffenen Fasern auf. Auch sonst gilt über das Verhalten der einzelnen embryonalen und fertig entwickelten Faser ganz das im Abschnitte „Gehirn" Gesagte.

Es erübrigt noch ein Wort über die Entwicklung der Fibrillen in den Ganglienzellen der Vorderhörner des Rückenmarkes zu sagen, da zu diesem Studium unsere Präparate besonders geeignet erscheinen. Man erkennt zunächst Gruppen grösserer, etwas dichter gelegener Zellen, die zumeist schon helle Kerne aufweisen, wodurch sie als Ganglienzellen charakterisiert sind. Um diesen Kern liegt eine oft runde, meist aber nach einer oder mehreren Seiten spitz auslaufende Protoplasmamasse mit braunen klumpigen Massen. Diese sendet dann Ausläufer aus, und in den Spitzen dieser Ausläufer erscheinen zunächst feine Fibrillen, die bis ins Zellinnere sich verfolgen lassen und sich hier verlieren, oder sich im Zellprotoplasma weiter verfolgen lassen und in einen benachbarten Ausläufer umbiegen.

[1]) Anm. bei der Korr.: Diesen auf die Methodik, d. h. zu Ungunsten der von uns verwandten zu beziehen, wie Brodmann in einer Anmerkung seiner neuesten Publikation andeutet, geht nicht an. Er verwendet in frühesten embryonalen Stadium die Totalimprägnation. „In den späteren Stadien, bis es gelingt Gefrierschnitte herzustellen, versagt sie." Brodmann wandte daher hier die Cajalsche Methode an, beim jugendlichen Gehirn aber hält er die Gefrierschnittversilberung nach Bielschowsky wieder für unbedingt überlegen. Uns gelangen nun gute Gefrierschnitte auch an embryonalem Material und somit dürfte diese Methode, die unsern Befunden zugrunde liegt, auch gerade Brodmann einwandfrei erscheinen. Wir konnten im 3. Monat in den Vorderhornzellen ja auch eine klumpige Ablagerung argentophiler Substanz feststellen, wie sie der Bildung eigentlicher Fibrillen voran zu gehen pflegt, nur eben nicht sichere Fibrillen selbst in den Zellen, wohl aber zwischen ihnen.

Auch um die Zellkerne lässt sich in diesem Stadium der Entwickelung bereits eine dünne Lage von Fibrillen erkennen. Hier und da sieht man auch eine Faser aus dem Fortsatz zum Kern sich wenden und diesen im Bogen umziehen. In der nächsten Folgezeit, etwa im 6. bis 7. Monat ist besonders deutlich zu erkennen, wie die einzelnen Fasern aus den Fortsätzen in das Zellinnere treten, hier sich auseinanderlegen, im Bogen am Kern vorbeiziehen und vielfach in einen andern Ausläufer übergehen. Nirgends sieht man Teilung oder Aufsplitterung einzelner Fasern, nirgends netzartige Verbindungen der Fasern in den Zellen. Dass die Überlagerung der Fibrillen hier und da solche vortäuschen kann, ist begreiflich, und diese Unsicherheit in der Beurteilung der etwas dichteren Faserbüschel wächst mit der weiteren Entwickelung. In den Zellen der Clarkeschen Säule konstatierten wir im Gegensatz zu den motorischen Vorderhornzellen Fibrillennetze.

Über die Entwickelung der Neurofibrillen im Rückenmark liegen eingehende Untersuchungen aus dem Laboratorium der Berliner Nerven-Klinik von Brock vor, die an Schweinefötен mit Benutzung der letzten Färbemethode von Ramon y Cajal gewonnen wurden. Die Befunde stimmen in vielen Punkten mit unseren Resultaten gut überein. Auch Brock fand bei sehr jungen Schweinefötен die Rückenmarkswurzeln bereits gut entwickelt, wenn die Vorderhornzellen noch kaum als Ganglienzellen zu erkennen waren und nicht die geringste Anlage von Fibrillen zeigten. Auch an seinen Präparaten waren die extraspinalen Fibrillen der Wurzeln dicker, als die intraspinalen. Ferner zeigt sich auch darin eine Übereinstimmung, dass Brock im Halsmark die Anlage am weitesten vorgeschritten fand, während zentralwärts und gegen das Lumbosakralmark hin ein Zurückbleiben in der Entwickelung nicht zu verkennen war. Die gute Entwickelung der vorderen Kommissur fand Brock erst bei einem Schweinefötus von 33 cm Länge. Bei Menschen scheint die Entwickelung dieser Kommissur mit zu den ersten Anlagen der intraspinalen Fibrillen zu gehören.. Bei demselben Embryo schildert Brock ein Fibrillennetz um die Vorderhornzellen, während die dorsalen Partien der grauen Substanz frei von Fibrillen waren. In unseren Präparaten überwog bei ausgebildetem Fibrillennetz der grauen Substanz zwar der Fibrillenreichtum in den Vorderhörnern, dagegen hatten die Hinterhörner auch solche, wenn auch ein weitmaschigeres, dünneres Netz, frei von Fibrillen waren sie jedenfalls nicht. Beim Fötus von 24 Millimeter Länge sah Brock die Hinterstränge nur zerebralwärts angelegt, nicht kaudalwärts; soweit sie aber angelegt waren, traten sie durch ihre dunkle Farbe kräftig hervor. Die Seitenstränge waren die bei weitem am schlechtesten entwickelten. Auch in unseren Präparaten zeigt sich der Hinterstrang beim Fötus von 5 Monaten am kräftigsten angelegt, der Seitenstrang am schwächsten. Die Entwickelung der Pyramidenbahn folgt als die letzte bei Brock, wie auch bei uns. Auch in der ersten Anlage der Ganglienzellen

tritt eine gute Übereinstimmung zutage. Erst erkennt man helle Kerne mit umgelagerten Protoplasmamassen, dann bilden sich Ausläufer aus und in diesen entstehen zuerst die Fibrillen, die zum Zellinnern hinziehen und sich manchmal schlingenförmig um den Kern legen. So weit sind unsere Untersuchungen in gutem Einklang. Nun aber sah Brock die Fibrillen der Forsätze in dem Zellenleib sich in feine Netze auflösen. Des weiteren ist er der Ansicht, dass die dicken, schwarzen, als Fibrillenbündel aufzufassenden Linien, die aus dem Fortsatz in das Zellinnere ziehen, sich hier streckenweise an andere Bündel anlegen und so den Anschein erwecken, als wenn Fibrillen aus einem Fortsatz in einen andern übergehen, Trugbilder seien, die mangelhafter Imprägnierung ihre Entstehung verdanken. Dieser Ansicht können wir nicht beipflichten. In den motorischen Ganglienzellen der Vorderhörner haben wir Netzbildungen der Fibrillen nie konstatieren können, vielmehr zeigen unsere Präparate, wie bereits oben dargetan, in seltener Prägnanz das isolierte Durchziehen einzelner Fibrillen durch die Zellen. Die dicken, schwarzen Bündel, die sich aneinander legen, dürften verbackenen Fibrillen entsprechen. Wir möchten unsere Verschiedenheit in den Befunden auf die Abweichung der angewandten Imprägnierungsmethode zurückführen. Die Imprägnierung der Stücke in Silberlösung, während einiger Tage im Brutofen, wie es das Cajalsche Verfahren vorschreibt, bewirkt viel leichter eine Verklebung und Verbackung der Fibrillen, wie die Bielschowskysche Methode, zumal wenn letztere an Gefrierschnitten, die wir ausschliesslich verwandten, ausgeführt wird.

Bielschowsky hat nach Angabe Brodmanns schon bei einem menschlichen Fötus von 0,6 cm Länge Neurofibrillen gesehen; Brodmann fand bei einem menschlichen Fötus von 1,7 cm Länge am ventralen Umfang des Neuralrohres ein dichtes um dieses seitlich umbiegendes schwarzes Fibrillenbündel. Bei einer Frucht aus dem 3. Monat fielen durch ihr starkes Faserkaliber besonders die Hinterwurzelbündel auf, während die Vorderwurzeln aus zarteren Fasern bestanden. Ein sehr dichtes Faserbündel findet sich in diesem Alter in der vorderen Kommissur. Das Vorderhorn war faserreicher als das Hinterhorn; Befunde, die sich mit den unseren decken. Brodmann fand aber auch bereits in den grossen Vorderhornzellen fibrilläre Strukturen in den Dendriten. Er konnte bei einem etwa einmonatlichen menschlichen Fötus Fasern der vorderen Wurzeln „bis in die grauen Vorderhörner verfolgen, wo sie als zarte fibrilläre Strukturen innerhalb eines plasmatischen Syncytiums erscheinen". Dieser Befund weicht insofern von den unsrigen ab, als wir bei einem Fötus aus dem Anfange des dritten Monates in den bereits gut abgegrenzten Vorderhornzellen um einen selten dunklen, meist hellen Kern, Protoplasma mit braunen klumpigen Massen gelagert fanden, Neurofibrillen oder fibrilläre Strukturen mit Sicherheit aber noch nicht auffinden konnten. Wohl sahen wir auch die vorderen Wurzeln in das bereits gut entwickelte Fasernetz

des Vorderhorns übergehen, aber intrazelluläre Fibrillen fanden wir selbst in diesem Stadium noch nicht, Brodmann also bedeutend früher als wir. Bei dem folgenden von Brodmann untersuchten Stadium einer Frucht aus dem 7. Monat zeigte der ganze Rückenmarksquerschnitt im Hals- Brust- und Lendenmark überraschend viele Fasern. Auch hier übertrafen die hinteren Wurzeln die vorderen an Dicke. In fast allen Ganglienzellen der Vorderhörner fanden sich schöne, den Zelleib und die Dendriten vielfach isoliert durchziehende Neurofibrillen. Die Spinalganglien derselben Frucht zeichneten sich ebenfalls durch hohen Fasergehalt aus; ihre Zellen enthielten teils dunklere teils hellere Neurofibrillengeflechte mit echten Netzbildungen. Diese mit Bielschowskyscher Methode gefundenen Resultate entsprechen wieder ganz unseren Untersuchungen. Ramon y Cajal gelang es bei einem Hühnerembryo von 10 Tagen mit seiner Methode Fibrillen zu färben, Besta bereits an einem solchen vom vierten, eine Angabe, die von Pegna bestritten wird, der Fibrillen mit dem von Ramon y Cajal angegebenen Verfahren nicht vor dem 10. Bebrütungstage gefunden hat. Olmer und Stephan haben an Schafembryonen von verschiedener Grösse die Entwickelung der Fibrillen in den Vorderhornzellen des Rückenmarks und der Spinalganglienzellen mit Hilfe der Ramonschen Färbemethode studiert. Bei einem Embryo von 1 cm Länge fanden sie die Vorderhornzellen spindelförmig und in denselben bereits gut erkennbare, einzelne dicke Fibrillen, welche ohne Unterbrechung von einem Fortsatz in den andern ziehen. In der Zelle erscheinen die Fibrillen etwas auseinandergezogen, im Fortsatz homogen. Bei Embryonen von 3—4 cm Länge sind die Vorderhornzellen multipolar. Ausser den eben genannten Fibrillen bildet sich ein feines anastomosierendes Netz in der Zelle, welches den Kern von einer Seite umgibt, der ganz exzentrisch liegt. Bei Embryonen von 6—8 cm Länge ist im allgemeinen der Befund derselbe. Die Fibrillen sind noch von einem Fortsatz zum anderen gerichtet, das Fibrillennetz ist stärker. Erst bei einem Embryo von 16 cm Länge umgeben die Fibrillen den Kern auch von der anderen Seite. Bei einem Embryo von 22 cm ist der Kern ringsum von einem dichten Fibrillennetz umgeben, aber immer noch exzentrisch gelegen. Die Maschen des Netzes sind sehr fein und zart, an der Basis der Fortsätze beginnen die Fibrillen sich zu strecken und werden parallel, Bei einem Embryo von 32 cm Länge sind die Fibrillen in den Fortsätzen parallel gerichtet, das Fibrillennetz im Innern der Zelle wird immer komplizierter. In den Spinalganglien fanden die Autoren das Fibrillennetz schon viel früher entwickelt als in den Vorderhörnern und viel feiner und regulärer, es setzte sich beiderseits eine Strecke in die Fortsätze fort. Die Autoren schliessen aus ihren Präparaten, dass entgegen der Ansicht Ramon y Cajals die ersten Fibrillen in den Zellen entstehen und dann erst in den Fortsätzen, eine Ansicht, der, wie bereits auseinder gesetzt, wir auf Grund unserer Präparate nicht beitreten können.

3. Allgemeine Gesichtspunkte, die Entwicklung und das Verhalten der Neurofibrillen unter normalen Bedingungen betreffend.

Wir müssen nun noch etwas eingehender eine Reihe von allgemeinen Fragen, welche sich aus den vorangegangenen Schilderungen der Nervenfasern im Gehirn und Rückenmark in ihrer Entwickelung und ihrem Aufbau in normalem Zustande des Erwachsenen ergeben, unter Berücksichtigung der vorliegenden Literatur betrachten.

Zunächst ist hier naturgemäss von einschneidender Bedeutung die Frage nach der entwickelungsgeschichtlichen Anlage und Ausbildung der Nervenfasern und Ganglienzellen überhaupt. Unsere Untersuchungen haben hier wohl das eine oder andere Erwähnenswerte dargeboten, welches wir im Vorhergehenden kurz besprochen und zum Teil auch abgebildet haben. Für unsere Untersuchungen, welche vor allem das zeitliche Auftreten der Fibrillen an den verschiedenen Stellen der untersuchten Regionen intra- und extracellulär feststellen wollten, waren diese Befunde natürlich mehr Nebenbefunde. Zwei Punkte sind es immerhin, welche bei unseren Untersuchungen in die Augen fielen. Einmal die Bildung der Pyramidenzellen im Gehirn durch eine Trennung der einzelnen Elemente aus mehreren in einer Art von Syncytium zusammengefügten. Zweitens der Zusammenhang der feinsten Fibrillen mit mehr oder weniger runden schwarzen Massen, welch letztere sich ferner ebenfalls bei noch in Bildung begriffenen schon längeren Fibrillen in ziemlich gleichmässigen Abständen in diese eingesetzt vorfanden, sodann aber nach und nach verschwanden und in fertigen Fibrillen nicht angetroffen wurden. Wir konnten diese Gebilde überall da beobachten, wo wir unserem Materiale gemäss Gelegenheit hatten, die Bildung der Fibrillen in frühen Stadien zu verfolgen. Eine systematische Untersuchung in entwickelungsgeschichtlicher Hinsicht stellen unsere Beobachtungen naturgemäss nicht dar. Einmal wäre unser Material dazu durchaus ungeeignet, da es sich nur um wenige und viel zu späte embryonale Stadien handelt, und derartige Beobachtungsreihen an niederen Tieren weit besser angestellt werden, als am menschlichen Material. Andererseits wäre hierzu ja auch die von uns gewählte Methode, welche keine Zell-Übersichtsbilder bietet, sondern nur einige Strukturelemente darstellt, durchaus unzureichend. Wären nun die Ansichten über die Entwickelung der zentralen und peripheren Nervenzellen und Fasern geklärt und übereinstimmend, so wäre es ein leichtes, den Versuch zu machen, unsere Beobachtung in das aus der Literatur bekannte einzureihen. Nun sind aber die Meinungen über die Entstehung der Ganglienzellen und besonders Nervenfasern noch ganz und gar nicht einheitlich, vielmehr bestehen hier hauptsächlich zwei Auf-

fassungen, welche sich in aller Schärfe widerstreiten, ohne dass irgendwie eine Einigung erzielt wäre. Es hat sich uns nun bei dem Durchlesen der einschlägigen Literatur, die wir zum grössten Teile durchstudiert haben, der Eindruck ergeben, dass für jeden, der nicht auf Grund eigener ausgedehnter, entwickelungsgeschichtlicher Studien eine eigene Überzeugung gewonnen hat, eine Entscheidung, welche jener beiden Richtungen das Richtige trifft, ganz unmöglich ist. Wir werden daher im folgenden versuchen, nur ganz kurz unter Nennung derjenigen Autoren, welche auf beiden Seiten als die hauptsächlichsten Vertreter der verschiedenen Ansichten aufzuführen sind, diese letzteren mit einigen Worten zu besprechen.

Während ursprünglich Schwann die Nervenfasern als eine durch Verschmelzung vieler Zellen entstandene vielkernige Zelle auffasste, änderten sich die Ansichten allgemein, als His die Lehre aufstellte, dass ein zentral gelegener Neuroblast zur Nervenzelle (Ganglienzelle) werde, und aus dieser nun erst die Nervenfaser mit freiem Ende auswachse und auch der längste Nerv so nur durch ein Weiterwachsen einer solchen Nervenfaser entstände. Hiermit war diejenige Lehre begründet, welche Ganglienzelle und ihre Ausläufer vor allem den Achsenzylinder von einer Zelle ableitet, und welche diese beiden Bestandteile des Nervensystems als eng zusammenhängend zusammenfasst, wobei die Ganglienzelle das auch entwickelungsgeschichtlich beherrschende Element darstellt. Diese entwickelungsgeschichtliche Annahme schien pathologische Erfahrungen, wie das Wallersche Gesetz, bei welchem auch die Abhängigkeit der Nervenfaser von der Ganglienzelle zutage tritt, auf das beste zu begründen, und so wurde die entwickelungsgeschichtliche Annahme von der Einheit der Zelle und Faser die anatomische Grundlage der späteren sogenannten Neurontheorie. Es ist daher nicht zu verwundern, dass diese Lehre von der unizellulären Entstehung der Nervenelemente bald die allgemein herrschende wurde. Sie dürfte denn auch bis zum heutigen Tage die meisten Anhänger haben. Bidder und Kupffer, Remak und Retzius haben sie vertreten, Ramon y Cajal mit neuen, seinen Methoden (s. später) entnommenen Beweismitteln für sie gekämpft. Ein Anatom von einer autoritativen Meinung wie Kölliker ist noch in den letzten Jahren energisch für sie eingetreten, von Lenhossék hat sie besonders scharf gegen alle Angriffe in Schutz genommen, Harrison hat insbesondere noch 1904 diese Lehre als die einzige zurecht bestehende verteidigt. Ganz besonders wird für diese Ansicht angeführt, dass die auswachsenden Nervenfasern zunächst ein kernloses Stadium darstellen und dass die Kerne, welche sich später hier finden, nicht zu den Nervenfasern selbst, sondern zu der sogenannten Schwannschen Scheide gehören. Kölliker sah gerade die Entwickelung der zentralen Fasern als „einen vollgültigen und vielleicht den besten Beweis der Lehre von der Unizellularität der Neuronen“ an, wie er noch 1905 schrieb.

Auf der anderen Seite nun lässt sich nicht leugnen, dass schon von alters her eine zweite Richtung bestand, welche diese Entstehung der Nervenfaser durch Auswachsen aus der Nervenzelle nicht anerkannte, sondern eine selbständigere Bildung der letzteren annahm. Diese Ansicht hat besonders neuerdings eine Reihe überzeugter Anhänger gefunden. Hatten schon früher Männer wie Hensen, Ranvier, Balfour, Götte, Beard, Van Wejhe, Chiarugi, zum Teil auch von Kupffer, sich in dieser Richtung geäussert, so stammen neuere genaue Untersuchungen, besonders von Dohrn, Apathy, Bethe, Kohn, Kronthal, Golowine, Paladino, Fragnito, Capobianco, Besta, Raffaele, Pighini, La Pegna, Colucci e Picinino und besonders O. Schultze. Nach der Ansicht dieser Autoren entstehen die Nervenfasern nicht einfach durch Auswachsen aus der Nervenzelle, sondern durch Verschmelzung sogenannter Zellketten, d. h. also plurizellulär. Auf Grund seiner Beobachtungen über die Regeneration der Nervenfasern stellte sich auch E. Neumann auf diesen Standpunkt, ähnlich neuerdings auch unter anderem Barfurth. In welcher Weise des genaueren, sich derartige Zellketten und somit die Nervenfasern bilden, darüber weichen die Ansichten der einzelnen eben genannten Autoren bedeutend ab. Besonders eingehend und in einer sonst nicht anerkannten Weise haben die italienischen Forscher, so vor allem Fragnito, Capobianco, Pighini, La Pegna, ihre Ansicht von der multizellulären Entstehung der Ganglienzellen und Nervenfasern dargelegt. Um das Hauptsächlichste dieser Anschauung kurz wiederzugeben, halten wir uns an die Schilderung besonders Fragnitos. Nach dieser verschmelzen die Neuroblasten, welche durch mitotische Teilung der Germinativzellen und radiäre Wanderung dieser vom Zentralkanal (im Rückenmark) aus nach der Peripherie entstanden sind, allmählich miteinander. Hierbei sollen zunächst feine Zwischenräume zwischen den einzelnen Zellen bestehen, welche allmählich verschwinden, wodurch sich dann einzelne Zellkolonien (bei Embryonen vom Huhn vom 7. Tage an) bilden. Fragnito beschreibt nun des genaueren, wie in diesen ein sogenannter perimärer Neuroblast zum Kern der Ganglienzelle werden soll, während die sekundären Neuroblasten allmählich ihre Kerne verlieren, und so zu dem Protoplasma der Ganglienzelle und in ähnlicher Weise durch Verschmelzung in die Länge ausgezogener Zellen zu den Fortsätzen werden. Die chromatische Substanz dieser sekundären Neuroblasten soll den Grundstock für die Nisslschen Granula, ähnlich wie Scott letztere ableitet, abgeben. Eine ähnliche Ansicht vertritt auch Capobianco. Das Fusionsstadium der Ganglienzellen wurde auch von Smirmow, sowie Sibelius und ferner Müller beobachtet, doch nehmen diese Autoren an, dass diese Zellkolonien nicht durch Zusammenlagerung einzelner Zellen, sondern durch unvollkommene Teilung einer Zelle entstehen. Eine ähnliche Ansicht vertraten auch Vignal und Valenza, welche eine besondere Ver-

mehrungsart hierbei annahmen. Fragnito und Capobianco haben ihre Auffassung von der Entstehung der Ganglienzellen aus einer Reihe von Neuroblasten, besonders dadurch zu stützen gesucht, dass sie Zählungen vornahmen, welche ergeben haben sollen, dass die Zahl der Ganglienzellen geringer sei als die der vorher vorhanden gewesenen Neuroblasten. Nach der eben gegebenen Darstellung sollen also nicht nur die Nervenfasern, sondern auch die einzelnen Ganglienzellen plurizellulär entstehen.

Dieser Ansicht von der multizellulären Entstehung einer Ganglienzelle sind viele andere Autoren entgegen getreten, welche ihrerseits ebenfalls eine ebensolche Genese der Nervenfasern verteidigen, so z. B. Bethe, der zwar auch im Rückenmark Gruppenbildungen beobachtete, aber an der Allgemeinheit eines solchen Prozesses, welcher zur Bildung der Ganglienzellen führen soll, zweifelt. Auch Pugnat hält ein derartiges syncytiales Stadium höchstens für eine Ausnahme. Wir sind nur deswegen auf diese Beschreibung, besonders der italienischen Forscher eingegangen, weil auch wir eine Art von Syncytium bei der Bildung der grossen Pyramidenzellen, wie oben erwähnt, beobachteten. Dies hat nun aber nichts mit dem von jenen Autoren beschriebenen gemeinsam. Während bei ihnen die Zellkolonien durch Fusion einer Reihe von Neuroblasten entstehen und so zu einer Ganglienzelle werden sollen, sehen wir umgekehrt eine Art von Syncytium, aus dem dann mehrere Zellen, welche schon die Charaktere der Ganglienzellen tragen, hervorgehen, welche zunächst noch durch Brücken verbunden sind, während in einem späteren Stadium die Zellen freiliegen. Die Bildungsweise dieser syncytialen Massen haben wir nicht verfolgen können und können somit nicht entscheiden, ob sie durch Verschmelzung mehrerer Zellen oder durch unvollständige Teilung einer einzelnen entstanden sind; beide Ansichten haben ja, wie schon oben erwähnt, ihre Vertreter. Jedoch neigen wir der Ansicht zu, dass wohl das letztere der Fall ist, dass also die Neuroblasten bei ihrer Vermehrung häufig zunächst eine unvollständige Teilung aufweisen, dass in diesem Syncytium sodann die Ausreifung zu einzelnen Ganglienzellen vor sich geht und nun eine vollständige Teilung eintritt, wodurch mehrere voneinander befreite Ganglienzellen entstehen. Wir glauben, dass in dieser Weise das ganze Bild am einfachsten zu erklären ist, da eine derartige Bildungsweise mehrerer Zellen aus einem vorangegangenen syncytialen Stadium anderer Analoga in der Entwickelungsgeschichte besitzt. Interessant dabei ist die Richtung dieser Zellen in die Achse, welche nachher die Pyramidenzellen einnehmen, d. h. die Feststellung einer solchen häufig schon im Syncytium oder zu einer Zeit, da die sich trennenden Zellen noch durch breite Brücken verbunden sind.

Gehen wir nunmehr zur Nervenfaser über, so haben wir einen Teil der Autoren oben schon zitiert, welche im Gegensatz zu der Lehre von der Entstehung derselben aus einer Ganglienzelle durch Auswachsen der-

selben, sie aus einer Zellkette herleiten. Wie die einzelnen Autoren sich diese Entstehung denken, können wir hier im einzelnen nicht besprechen, da verschiedene Bildungsarten angenommen werden. Nur einige wenige Ansichten wollen wir hier wiedergeben. Dass Forscher wie Fragnito und Capobianco eine Entstehung durch Fusion einzelner in die Länge gezogener Neuroblasten unter Verschwinden der Kerne annehmen, liegt nach ihrer oben zitierten Anschauung von der Genese der Ganglienzelle schon auf der Hand. In ähnlicher Weise leiten Raffaele, Pighini, welcher alle Übergänge von Neuroblasten durch das Fusionsstadium in die Faser verfolgt haben will, La Pegna, sowie andere Autoren die Nervenfaser ab. Besonders eingehend hat Dohrn die Herkunft einiger sensibler Nerven, besonders der Schleimkanäle der Selachier, aus Ketten ektodermatischer Zellen beschrieben, aus deren Protoplasma sich ein oder öfters auch mehrere Achsenzylinder unabhängig von der zentralen Ganglienzelle bilden.

Apathy hat die Bildung der Nerven bei wirbellosen Tieren studiert; neben den Ganglienzellen fand er hier Nervenfasern bildende Zellen, welche er als „Nervenzellen" bezeichnet.

Bethe studierte besonders die Rückenmarkswurzeln an Hühnerembryonen; er kam zu dem Resultat: „Dass die erste Anlage der Nerven beim Hühnchen nicht faseriger, sondern zellulärer Natur ist. Es sind vielmehr die durch Teilung vermehrten Zellen, welche die erste Anlage des Nerven bilden."

Als genauester Untersucher auf diesem Gebiete ist vor allem O. Schultze zu nennen, welcher hauptsächlich Larvenschwänze der Amphibien benutzte. Er bezeichnet selbst seinen Standpunkt als dem oben erwähnten von Apathy nahestehend. Nach ihm ist die embryonale marklose sensible Faser nichts anderes, als eine Vielheit von Zellen oder ein aus typischen Neuroblasten hervorgehendes Syncytium, das nicht etwa durch sekundäre Verschmelzung von Zellen, sondern durch kontinuierliche Erhaltung interzellulärer Verbindungen nach vorausgegangener mitotischer Zellteilung entsteht. — Die Fasern gehen somit aus Zellketten hervor, welche sich aber nicht künstlich aneinander lagern, sondern stets verbunden bleiben. Neuerdings veröffentlicht Schultze gleichlautende Resultate bei der Untersuchung motorischer Nerven. Er betont zugleich nochmals, dass er nicht wie andere Untersucher kettenartige Anlagerungen und Verschmelzungen von Zellen annimmt, sondern mitotische Kernteilung und Streckung der Faser mit Erhaltung der Kontinuität der Zellkörper. Van Wijhe verteidigt auf Grund von Studien am Okulomotorius von Haifischembryonen auch neuerdings die gleiche Auffassung.

Es ist oben schon erwähnt, dass von den Vertretern der Hisschen Lehre, so von Kölliker die Deutung, welche die letztgenannten Autoren ihren Befunden geben, keineswegs anerkannt wird. So wird ihnen vor

allem vorgeworfen, dass jene Kerne und Zellen, aus welchen nach ihnen die Nervenfasern entstehen, solche sind, welche die Schwannsche Scheide bilden und nichts mit der Genese des eigentlichen Achsenzylinders zu tun haben. Auch wird ihnen vielfach eingeworfen, dass die Stadien ihrer Untersuchungen zu späte seien, um die erste Anlage der Nervenfasern eruieren zu können. Hierauf stützt sich auch Held, welcher in einem im Vorjahre auf der anatomischen Gesellschaft in Rostock gehaltenen Vortrag die Ansichten der Autoren, welche für eine multizelluläre Entstehung der Nervenfaser eintreten, vollständig verwirft und auf Grund eigener, neuer, wie es scheint bedeutsamer Resultate, welche sich auf sehr frühe embryonale Zeiten aufbauen, die Nervenfasern unizellulär aus den Neuroblasten ableitet. Er hat hierbei gleichzeitig das Auftreten der ersten Neurofibrillen mit verfolgt. Ein noch runder Neuroblast zeigt schon sehr frühzeitig ein Neuroretikulum und zwar an bestimmter Stelle des Zellprotoplasmas, welche er als fibrillogene Zone bezeichnet. Von hier aus erfolgt eine Ausbreitung der Neurofibrillen-Züge und -Netze. Auch der Kern wird von solchen Schlingen umgriffen. Die Zelle hat inzwischen Birnform angenommen und wird, indem sich derartige fibrillenhaltige Dendriten und auch der spätere Neurit ausbilden, zur multipolaren Ganglienzelle. Es handelt sich hierbei also um eine Neurofibrillen vortreibende Tätigkeit eines Neuroblasten. Durch die voneinander unabhängige Tätigkeit verschiedener Neuroblasten soll ein Neurofibrillengitter entstehen, aus dem nun überall als auffallende Längszüge die Fibrillen der Dendriten und vor allem die der Nervenfasern als weitreichende Fibrillenhauptbündel hervortreten. Die im Embryo sichtbar werdenden Bilder entstehender Nervenstrecken teilt Held in primäre kernfreie, primäre kernhaltige und in sekundäre ein. Das von Schultze Gesehene soll schon relativ alten Nervenbildungen entsprechen, welche Held als sekundären Typus bezeichnet. Seine Zellen sollen keine Neuroblasten sein. „Der Lehre von einer Suprematie der Ganglienzelle im Körper der Wirbeltiere gebe ich damit also eine histogenetische Grundlage, indem ich die von ihrer embryonalen Form, dem Neuroblasten, gebildeten neurofibrillären Substanzen als spezifische und früh entstehende Produkte einer besonderen Art von Zellen hinstelle, die aus dieser Ursache aus im heranwachsenden und reifen Körper den Mechanismus seiner Organe beeinflussen und regulieren können.“ Rabl schliesst sich in der Diskussion zu dem Heldschen Vortrage diesem an.

In allerletzter Zeit hat sich Harrison auf Grund neuer Experimente noch schärfer, als früher auf den Hisschen Standpunkt gestellt. Auch für die Hirnnerven fand er jetzt, dass sie sich ohne Hilfe der Schwannschen Zellen entwickeln. Ferner entfernte er die ventrale Hälfte des Rückenmarkes der ganzen Länge nach. Das Ergebnis war negativ. Die Bildung peripherer motorischer Fasern trat nicht ein; es wird hieraus

geschlossen, dass die Schwannschen Zellen allein eben periphere Nervenfasern nicht bilden können. Wurden Stückchen des entfernten Medullarrohres unter die Epidermis gebracht, so wuchsen aus den motorischen Ganglienzellen hier schwache Bündel von Nervenfasern heraus und in einem Falle frei durch die Bauchhöhle, d. h. deren Hohlraum hindurch. Hierdurch hält Harrison die Annahme nicht nur der Zellkettentheorie, sondern auch eines Weiterwachsens der Nervenfasern und Protoplasma anderer Zellen und der Hensenschen Theorie, dass die embryonalen Nerven schon vor ihrer Entstehung gewissermassen unsichtbar lokal vorhanden sein sollten, für widerlegt. Dies geht auch daraus hervor, dass nach Entfernung des Medullarrohres in das die Lücken füllende Mesenchym longitudinale Nervenfasern von den Medullarrohrresten aus hineinwachsen. Die Achsenzylinder der Nervenfasern entstehen also als Ausläufer je einer Ganglienzelle, mit der sie auch stets in Kontinuität bleiben. Die Faser wächst kontinuierlich peripherwärts. Die Schwannschen Zellen haben mit dieser Entwickelung direkt nichts zu tun, mögen aber für den Schutz und die Ernährung der Nervenfasern eine wichtige Rolle spielen. Auch Harrison wirft Schultze ein, dass er an zu vorgerückten Stadien untersucht habe.

Es wird aus dieser kurzen Zusammenstellung hervorgehen, dass es keineswegs möglich ist, heute schon eine genaue Entscheidung in der Frage nach der Genese der Nervenfasern zu treffen, wie Holmgren noch im vorigen Jahre schrieb: „Es wäre deshalb auf der jetzigen Grundlage sicher verfrüht, ein entscheidendes Urteil in der einen oder anderen Richtung zu fällen." Wir betonen nochmals, dass wir nur einige Hauptpunkte aus den Spezialuntersuchungen über diesen Punkt anführen wollten, ohne auch nur annähernd eine vollständige Zusammenstellung zu bieten. So erwähnten wir solche Ansichten gar nicht, welche zwar die Hissche Lehre von dem Auswachsen der Nervenfaser aus der Ganglienzelle bekämpfen, sich aber auch nicht der Ansicht von ihrer plurizellulären Entstehung, somit also keiner der beiden hauptvertretenen Richtungen anschlossen. Hierher gehört die Darstellung Hensens, ferner diejenige Sedgwicks, welcher schreibt: „The development of nerves is not an outgrowth of cell — process from certain central cells, but is a differentiation of a substance, which is already in position". Ferner wäre hier noch anzuführen die Anschauung Pflügers, welcher das gesamte Nervensystem als ein unteilbares System nicht als aus einer Vielheit getrennter Einzelwesen bestehend auffasst. Auch Kronthal, welcher zwar eine multizelluläre Entstehung von Ganglienzelle und Nervenfaser annimmt, als Bildungszellen, aber lediglich Leukozyten, gelten lässt, sowie Bruns und Wolff, welche sich gegen die multizelluläre Genese der Nervenfaser, aber auch gegen eine Erklärung im Sinne von His aussprechen, wären hier noch zu erwähnen.

Gehen wir nun über zu der Frage nach der Bildungsart der Neurofibrillen, so wollen wir uns hier nur kurz fassen, zumal wir sogleich noch auf die Fibrillen selbst im allgemeinen zurückkommen werden. Wir können dies um so eher tun, als hier noch sehr wenig Positives bekannt ist. Bethe und Apathy nehmen an, dass die Neurofibrillen nicht in der Ganglienzelle selbst, sondern von eigenen Zellen gebildet werden. Im Gegensatz hierzu sind sich die meisten Forscher in der Annahme einig, dass die Neurofibrillen in der Nervenzelle selbst und in ihren Fortsätzen durch eine Differenzierung des Protoplasmas entstehen. Hiermit stimmt auch die oben geschilderte Erklärung Helds überein, da in dieser Auffassung von der Bildung der Nervenfasern ja schon diejenige der Neurofibrillen einbegriffen ist und einen Hauptpunkt derselben darstellt. Während aber nach dieser Schilderung Helds und auch nach den schon wiedergegebenen Befunden Brodmanns die Fibrillen schon sehr frühzeitig in Neuroblasten erscheinen, folgern die meisten Autoren aus ihren Untersuchungen, dass wirkliche Fibrillen erst ziemlich spät in der Ganglienzelle und ihren Ausläufern, nämlich erst nach vollständiger Ausbildung ersterer, auftreten. Dies betont z. B. unter anderen La Pegna, welcher mit der Methode von Ramon y Cajal arbeitete und der spanische Forscher selbst, ferner z. B. Fragnito (gegenüber Besta). Auch die meisten Forscher, welche die Methode Bielschowskys anwandten, fanden die Neurofibrillen erst relativ spät in den Ganglienzellen und in schon vorher angelegten Ausläufern, was ebenfalls im Gegensatz zu der obigen Darstellung Helds steht. Auch wir sahen, wie aus unserer Schilderung hervorgeht, die Bildung der intrazellulären Fibrillen erst in einem relativ späten Stadium. Auch darin stimmen unsere Untersuchungen mit denjenigen anderer Autoren, so Dustin oder Brock im Gegensatz zu Olmer und Stephan überein, dass die ersten Neurofibrillen am Anfange der Fortsätze und eventl. des Achsenzylinders, sowie in dessen Ursprungskonus auftreten und von hier aus erst in die Ganglienzelle und bis zu dem Kern derselben, sowie um denselben umbiegend verlaufen. Wir konnten das zeitliche erste Auftreten der Fibrillen in Ganglienzellen, besonders in den grossen Pyramidenzellen der Gehirnrinde verfolgen, und haben es schon so genau besprochen bezw. abgebildet, dass wir hier nicht darauf zurück zu kommen brauchen.

Wir wollen nun noch kurz einen Vergleich mit den Resultaten Ramon y Cajals ziehen, welcher ebenfalls die morphologische Differenzierung der Nervenzellen an den Pyramidenzellen studierte. Unsere Untersuchungen stimmen mit dem spanischen Forscher, sowie Vignal, Retzius, Kölliker, Stephanowska darin überein, das die morphologische Differenzierung von den grossen Zellen nach den oberflächlichen, kleineren fortschreitet. Nach Ramon y Cajals Darstellung sollen die Betheschen Neurofibrillen bei der Geburt gewöhnlich noch nicht zu erkennen sein. Wir sehen also, dass der grosse spanische Neurologe noch später, wie wir die

Fibrillen hier auftreten sah. Wir können mit ihm vollständig in den Stadien übereinstimmen, in welche er die Nervenzellen nach dem Auftreten ihrer Fibrillen einteilt, 1. Phase der Undifferenziertheit und Nichtfärbbarkeit. Das Protoplasma hat in diesem Stadium keine Affinität zu den die Neurofibrillen färbenden Substanzen. 2. Phase der oberflächlichen Neurofibrillenbildung. Die Neurofibrillen erscheinen im Radiärschaft und im Achsenzylinder der grossen Pyramidenzellen und dringen bis in ihre Rindenschicht vor, während das Innere der Zelle noch undifferenziert bleibt. Es bestehen in diesem Zustande knotenartige Verdickungen, welche Ramon als Klümpchenzustand bezeichnet, aber als durch Kältewirkung entstandene Kunstprodukte auffasst. In dem 3. Stadium enthält auch das Zentrum der Zelle Fibrillen, die Knoten schwinden, die Fäden werden glatt. Im 4. Stadium sind die Neurofibrillen weit zahlreicher und zu Bündeln geordnet. Was die Anordnung der Fibrillen selbst in der Ganglienzelle betrifft, so weichen unsere Anschauungen von denen des spanischen Forschers vollständig ab, wie noch weiter hin auseinander zu setzen sein wird. In der Bildungsweise der Fibrillen in den Pyramidenzellen aber stimmen, wie aus dem zuletzt gesagten und unseren Beschreibungen hervorgeht, unsere Ergebnisse mit den seinen ziemlich überein und beide stehen, was zeitliches Auftreten der Neurofibrillen angeht, wie oben gesagt, im Widerspruch zu den Ergebnissen Helds (und Brodmanns). Ob dies durch das verschiedenartige Material bedingt ist, mag dahingestellt bleiben.

Unter italienischen Forschern hat vor allem Fragnito sich mit der Entstehung der Neurofibrillen beschäftigt und zu diesem Behufe die Donaggiosche und Ramonsche Methode angewandt. Er untersuchte Hühnerembryonen, und konnte die Fibrillen ebenfalls erst in relativ spätem Stadium feststellen. Im übrigen sind seine diesbezüglichen Untersuchungen abhängig von seiner schon oben wiedergegebenen Auffassung von der Genese der Nerven-Zellen und -Fasern überhaupt. Fragnito betont hierbei, dass die Fibrillen in den Dendriten früher auftreten wie in dem Achsenzylinder was im Widerspruch steht zu der Annahme von His, Ramon y Cajal und von Lenhossék. Wir haben auf diesen Punkt nicht des genaueren geachtet, können aber wenigstens für die Pyramidenzellen dasselbe wie Fragnito feststellen, da auch in unseren Bildern zumeist die Fibrillen zuerst im breitesten Fortsatz, nämlich dem Spitzenfortsatz, der zu den Dendriten gehört, erschienen. Fragnito legt ein Hauptgewicht auch hier wiederum auf die Kerne, welche er im Verlauf der Nervenfasern sieht und welche ihm eine plurizelluläre Entstehung derselben beweisen sollen. Im übrigen sah Fragnito ebenfalls, wie wir dies genau beschrieben und abgebildet haben, schon zu einer Zeit, wo nur wenige Fibrillen in der Zelle angelegt sind, solche direkt von einem Fortsatz durch die Zelle hindurch am Kerne vorbei in einen anderen hineinziehen. Fragnito glaubt,

dass diese relativ einfachen zu- und abführenden Wege den ersten an das Nervensystem der Embryonen und Neugeborenen gestellten Ansprüchen entsprechen. Er macht im übrigen wie auch Ramon y Cajal u. a. auf das ungleichmässige Erscheinen und Reifen der Fibrillen in einzelnen Zellen aufmerksam, was ja auch aus unseren Beschreibungen hervorgeht, und vor allem die Zeichnungsserie von verschiedenen Pyramidenzellen desselben Gehirns deutlich illustriert. Im postembryonalen Leben geht nach Apathys Befunden bei Pontobiella die Neurofibrillenvermehrung wahrscheinlich auf dem Wege der Längsspaltung vor sich.

Wie erklären sich nun jene so vielfach beschriebenen und oben schon erwähnten knopfförmigen bei der Bielschowsky Methode schwarz gefärbten Gebilde, welche wir teils isoliert, teils mit kleinsten und etwas längeren Fibrillen versehen, teils in gewissen Abständen in lange Fibrillen eingesetzt vorfanden und welche jedoch nur in noch unfertigen Fibrillen zu sehen waren und somit unbedingt mit der Bildung der Fibrillen in irgend einen Zusammenhang standen? Wie verhalten sich diese Dinge zu ähnlichen in der Literatur niedergelegten Beobachtungen und was stellen diese Gebilde dar? Der angewandten Färbung nach kann es sich lediglich um zwei Dinge handeln, einmal um Kernsubstanz und sodann um dieselbe Substanz, aus welcher die Neurofibrillen bestehen. Denn wenn wir von Bindegewebs- und Gliafasern, welche ja hier schon morphologisch, da es sich um kugelige Gebilde, nicht um Fasern handelt, ausgeschlossen sind, absehen, so imprägnieren sich bei der Bielschowskyschen Methode eben nur diese beiden genannten Substanzen. Unsere Bilder stimmen nun vielfach mit den von Schultze am peripheren Nervensystem mittelst ganz anderer Methoden gewonnenen und vor allem aber mit den von Fragnito beschriebenen und dargestellten in vielen Punkten überein. Doch unterscheiden sie sich von den letzteren zum grossen Teil wenigstens in ihrer Form, indem sie weniger spindelig, dagegen öfters rundlich sind. Immerhin haben wir auch die erstere Form, wie sie Fragnito ausschliesslich abbildet, öfters gesehen. Könnten wir nur diese Gebilde mit Sicherheit als Kerne ansprechen, so wäre die Erklärung ja eine denkbar einfache, und wir hätten aufs schönste die multizelluläre Genese auch der zentralen Nervenfasern dargestellt. Wir fühlen uns zu einer derartigen Schlussfolgerung aber keineswegs berechtigt. Wir haben nirgends absolut beweisende Übergänge sicherer Zellen, d. h. Kerne in diese Gebilde gesehen, auch nicht da, wo nur mit kleinsten Ausläufern versehene derartige Massen — spermatozoenähnliche Formen — vorhanden waren. Andererseits nun kann es sich hier sehr gut um Anhäufungen derselben Substanz handeln, aus welcher die Neurofibrillen bestehen. Es lägen dann hier also zunächst unregelmässige knotige Massen vor, welche erst mit der Reifung der Fibrillen allmählich verschwinden. Wir haben schon oben die von Ramon

y Cajal und auch von uns beobachteten Knötchen der feinsten Fibrillen der Ganglienzellen in einem frühen Stadium der Bildung derselben beschrieben (während diese Fibrillen erst in einem späteren Stadium ganz glatt wurden), um das gleiche könnte es sich hier handeln, nur dass die Massen der weit grösseren Dicke dieser Fasern entsprechend auch weit voluminöser sind als bei den feineren Verhältnissen in den Ganglienzellen. Wir wollen hier auch noch daran erinnern, dass wir in manchen Zellen, so denen des Rückenmarks und des Spinalganglions in einem früheren Stadium ganze Teile des Zellprotoplasmas die Silberimprägnation annehmen sahen, während sich erst später Fibrillen differenzierten. Diese unregelmässige mehr diffuse Ablagerung einer Substanz, welche dieselben Reaktionen gibt wie die Neurofibrillen und an deren Stelle letztere erst später treten, ist auch sonst beobachtet worden. Auch hier mag eine ähnliche Substanz vorliegen wie bei diesen spermatozoenähnlichen Figuren und bei den in die längeren Fibrillen eingesetzten Massen. Wir geben zu, dass die Erklärung besonders ersterer durch die Annahme einzelner Zellen mit Kern und entstehenden Fibrillen einfacher wäre. Dagegen aber die schwarzen Massen als Kerne aufzufassen, sprechen von dem oben erwähnten Grund abgesehen, noch zwei Punkte. Einmal, dass diese Massen direkt mit den Nervenfibrillen zusammenhingen, während nach unseren sonstigen Erfahrungen von der ersten Anlage von Neurofibrillen in grösseren Ganglienzellen, z. B. den Pyramidenzellen, diese stets am Kerne vorbeiführen. Zweitens, dass diese Massen vollständig dunkel gefärbt sind, also nicht die Kerne von Ganglienzellen, sondern nur solche von Neuroblasten repräsentieren könnten, dass aber ebenfalls nach unseren Erfahrungen an grösseren Genglienzellen die Neurofibrillen erst auftreten, wenn die Zelle schon Ganglienzell-Charakter angenommen hat. Beide Einwände wären nur in dem Falle widerlegt, wenn man annähme, dass die Nervenfasern und ihre Fibrillen direkt aus Neuroblasten hervorgehen, also die plurizelluläre Entstehung der Nervenfaser und zwar nicht nur in dem Sinne des syncytialen Verbandes nach Schultze, sondern die Zusammensetzung der Nervenfaser aus zahlreichen sich treffenden Ausläufern einzelner Zellen annähme. Wenn eine derartige Auffassung also unsere Bilder auch am leichtesten erklären könnte, so würden wir bei dem oben erwähnten Fehlen irgend eines Beweises, dass es sich hier in unseren Bildern bei diesen Massen um Zellen bezw. Kerne handelt, dieselbe eben nur dann für berechtigt halten, wenn sie als auf entwickelungsgeschichtlichen Tatsachen basierend, anzusehen wäre. Wir glauben oben aber genügend dargelegt zu haben — und mussten deswegen eben auf eine kurze Schilderung der entwickelungsgeschichtlichen Vorgänge eingehen, — dass dies keineswegs der Fall ist, ja dass die unizelluläre Genese der Nervenfasern noch von den meisten Anatomen aufrecht erhalten wird und erst neuerdings wieder gut begründet worden ist.

Wir schliessen aus dieser Überlegung also, dass es sich in jenen Massen um dieselbe Substanz handelt, aus der die Fibrillen bestehen, dass diese aber bei den noch in Bildung begriffenen Fibrillen sich zunächst in dieser merkwürdigen Form ablagert. Suchen wir nun nach ähnlichen Bildungen, so liegt ein Vergleich geradezu auf der Hand, nämlich mit den Heldschen Endfüssen, den von Auerbach und Ramon y Cajal beschriebenen Nervenendigungen. Viele der Bilder gleichen sich vollständig, so vor allem diejenigen, welche auch Marinesco dort schon als spermatozoenähnliche bezeichnete, ein Vergleich, der sich ja auch uns für unsere Bildungen ohne Kenntnis des für die Auerbachschen Endkolben schon von Marinesco gezogenen förmlich aufdrängte.

Wir hatten somit die Vorstellung gewonnen, dass es sich hier um dieselbe Substanz, aus denen die Fibrillen bestehen, handelt, welche in ihrer Form und Bedeutung Analogien zu den Endbildungen der Nervenfasern bietet, als wir erst durch Nachschlagen in den spanischen Orginalarbeiten Ramon y Cajals und besonders durch die Abbildungen dieser die Überzeugung gewannen, dass die von den spanischen Forschern im embryonalen Nervengewebe (peripheren wie zentralen) gefundenen Bildungen den von uns geschilderten entsprechen. Ramon y Cajal fand diese Bildungen zunächst am Ende längerer noch in Bildung begriffener Nervenfasern und bezeichnet sie als „Conos de crecimiento". Ramon y Cajal hebt auch die grosse Formvariabilität dieser Gebilde (eiförmig, olivenförmig, fusiform etc.) hervor, ferner, dass sie sich homogen schwarz färben und sich mit der Faser mittelst eines kurzen Verbindungsstückes in Verbindung setzen. Während Ramon y Cayal diese Bilder also zumeist am Ende von längeren Fasern fand, beschreibt er zwar auch ähnliche Massen (und bildet sie ab) als „Mazas de trayecto" in den Verlauf von Fasern eingesetzt, fand diese aber offenbar seltener. Letztere erklärt er als infolge eines Hindernisses stehen gebliebene terminale Bildungen, welche nicht wie sonst beim Weiterwachsen der Faser wieder zugrunde gingen. Wir haben diese in den Nervenverlauf eingesetzten Massen weit häufiger gefunden wie dies ja aus unseren Schilderungen hervorgeht, ja an vielen Stellen in allen sich bildenden Fasern und zwar nicht nur an einer Stelle wie es Ramon abbildet, sondern in grosser Zahl in ganz regelmässigen Abständen. Ferner fanden wir, was wir nicht bei Ramon y Cajal geschildert sehen, dieselben Bildungen sehr häufig mit noch ganz kleinen Fasern, wodurch eben jene spermatozoenähnlichen Bilder entstanden. Es ist klar, dass infolge dieser beiden bei uns im Vordergrund stehenden Befunde weit eher an Kerne bezw. an Zellreste mit Resten von Kernen zu denken war. Doch haben wir schon oben diese Ansicht zurückgewiesen und halten alle diese Bildungen für in die Reihe der Ramon y Cajalschen „Conos de crecimiento" einreihbar.

Befunde nun, welche den Nervenfasernendigungen ebenfalls überaus gleichen und welche mit diesen „Wachstumsknoten“ fast ganz übereinstimmen, wurden in Fällen gefunden und beschrieben, in denen es sich um Regeneration von Nervenfasern handelte. Auch dies muss uns hier besonders interessieren; handelt es sich doch bei unseren Befunden um sich embryonal bildende, dort um postembryonal sich wiederbildende Fasern also um im Wesen identische Prozesse.

Zunächst wurden diese Bildungen an peripheren Nerven bei der Regeneration dieser gefunden. Schon in alter Zeit wurden sie wohl von Neumann gesehen, ferner von Ranvier. Ersterer hielt sie für Nervenzellen. Ranvier widerspricht dieser Ansicht, ohne eine eigene zu äussern. Dann scheinen jene Dinge in Vergessenheit geraten zu sein. Thomas beschreibt ähnliches mittelst der Golgimethode Beobachtetes, doch hält Ramony Cajal die von ihm beschriebenen dicken Körner wahrscheinlich für das Resultat einer postmortalen Veränderung. Erst bei den mit neueren Methoden vorgenommenen Regenerationsversuchen wurden diese Bildungen in den letzten Jahren wieder entdeckt und genauer auf sie geachtet. So liegen vor allem von Ramon y Cajal und Marinesco Beschreibungen derselben vor. Marinesco et Minea betonen, dass es sich hier sicher nicht um Zellen handelt, da sie nie Kerne noch Kernkörperchen gesehen haben. Dieser Meinung pflichten wir nach dem oben Gesagten vollständig bei. Marinesco et Minea vergleichen jene Bildungen auch mit den Nervenendigungen.

Fanden sich diese färbbaren Massen in den eben beschriebenen Arbeiten bei der Regeneration peripherer Nerven, so konnte auch für das Zentralnervensystem bei der Regeneration Ramony Cajal ganz das gleiche feststellen. Ebenso Marinesco im Rückenmark nach Durchschneidung dieses.

Ferner liegen Arbeiten von Autoren vor, welche dieselben — und zwar Formen, welche den von uns beobachteten noch mehr gleichen — auch im pathologisch veränderten zentralen Nervensystem beobachteten, und zwar unter Bedingungen, welche jene Autoren zwangen, diese Fasern auch hier als regenerativ neugebildete anzusehen. Wir meinen einmal Arbeiten von Nageotte und Marinesco, welche bei Tabes im Rückenmark, besonders aber in den hinteren Wurzeln und ganz besonders an den im Spinalganglion gelegenen Nervenbündeln einzelne feine sich teilende Fasern und besonders am letzten Ort mit den gleichen Endkolben versehene Nervenfasern feststellten. Die Formen letzterer waren auch hier sehr variabel. Die Forscher fassten diese Bildungen als entschieden für regenerativ neugebildete Fasern beweisend auf. Nageotte stellte dieselben Bilder in grosser Masse in Spinalganglien, die er unter die Haut des Ohres eines andern Tieres transplantiert hatte, fest

und deutet sie hier ebenfalls als Regenerationsbilder. Eine weitere Arbeit, welche auf ganz entsprechende Bildungen hinweist, ist diejenige von Bielschowsky. Er fand ausser im peripheren Nerven dieselben Gebilde im Rückenmark, bei Kompressionszuständen und besonders in Gliomen des Gehirns. Auch er zieht aus allen seinen Befunden den Schluss, dass es sich um eine regenerative Bildung handelt. Wir gehen auf diese Arbeiten der französischen Forscher und des deutschen Autors hier nicht genauer ein, weil wir im zweiten Teil bei Besprechung der pathologischen Zustände selbst, bei welchen Jene ihre Befunde erhoben, auf sie etwas genauer zu sprechen kommen müssen. Bemerkenswert ist, dass dieselben Bilder von uns und Bielschowsky mittelst der von letzterem erfundenen Methode von Ramon y Cajal, Nageotte und Marinesco mittelst der Methode des erstgenannten spanischen Autors erzielt wurden.

Die genaue Feststellung aller jener Gebilde an den sich embryonal bildenden Fasern des Zentralnervensystems, wie sie Ramon y Cajal schon gelungen war und wie wir sie weiter führen konnten, gibt dem Auffinden der gleichen Bildungen ebendaselbst unter Bedingungen, welche auf Regeneration hinweisen, den festen Untergrund, und stellt die Parallele zwischen den embryonal entstehenden Nervenfasern und den sich im späteren Leben regenerativ neubildenden, sowie zwischen dem zentralen und peripheren Nervensystem her.

Die Ansicht nun, dass diese Körperchen verschiedener Form und Lage Nervenendkolben und dergl. in vielen Beziehungen entsprechen, lässt sich wohl in Einklang bringen mit obiger Auffassung derselben als einer vorübergehenden Ablagerung argentophiler Substanz, aus der sich dann die feinen Fibrillen selbst bilden. Handelt es sich doch um ständig wachsende Fasern, deren Ende sich stetig vorschieben muss. So können wir uns wohl vorstellen, dass auch die Endanschwellungen stets sich weiter ändern, dass aus ihnen die Faser weiter wächst, dass sie gewissermassen Reservematerial für die auswachsenden Fibrillen darstellen. So wären gleichzeitig jene schwarzen Massen erklärbar, welche an feinen Fasern hingen und diejenigen, welche in grösserer Zahl allmählich verschwindend in den Verlauf schon längerer Fasern eingesetzt waren. Sie könnten hier noch gewissermassen zunächst den Punkt früherer Endigung andeuten. Dass aus den schwarzen Massen feine Fibrillen entstehen, scheint auch daraus hervorzugehen, dass jene sich auch zahlreich frei ohne Fasern fanden und dann zum Teil allerfeinste solche aufwiesen. Doch könnte dies ja allerdings an der Schnittrichtung liegen, insofern als die Fasern, welche zu jenen Knöpfchen gehörten, nicht im Gesichtsfelde lagen bezw. nur auf eine kurze Strecke.

Wir glauben, um all dies zusammenzufassen, dass wir jene auffallenden Bildungen am besten so auffassen, dass es sich

um noch unregelmässig gelagerte argentophile Substanz handelt, aus welcher sich die Fibrillen weiter differenzieren und welche sich besonders an vorläufigen Endpunkten der wachsenden Fibrillen abgelagert findet. So wäre es leicht verständlich, dass jene Massen mit der Reifung der Fibrillen verschwinden und somit an den Fasern des Erwachsenen nicht gefunden werden, um unter Bedingungen, wo sich regenerativ neue, junge Fasern bilden müssen, wieder zu erscheinen.

Nageotte nimmt an, dass sie in vereinzelten Exemplaren auch im normalen Zentralnervensystem vorhanden sind. Es wäre dies an sich sicherlich nichts Verwunderliches, denn sie würden dann hier wohl der physiologischen Regeneration für einzelne zugrunde gegangene Fasern dienen. Dass letzteres im Zentralnervensystem der Fall ist, ist von den Markscheiden schon länger bekannt und wir fanden das gleiche (s. oben) für die Achsenzylinder, indem wir auch im normalen Gewebe einzelne Degenerationen derselben feststellen konnten. Da sind also einzelne Regenerationszeichen, wie sie in der Annahme Nageottes liegen, leicht verständlich. Doch müssen wir betonen, dass wir derartige Befunde nicht erheben konnten. Was wir sahen, mussten wir als Degenerationsformen deuten. Wenn wir aber auch die Unterschiede dieser von den auf Neubildung hinweisenden Formen scharf betonten, und noch hervorheben werden, so müssen wir doch die Möglichkeit zulassen, dass beide Formen nur an ganz einzelnen Nervenfasern gesehen, leicht verwechselt werden können. Auch Bildungen wie Körnchen, die Sachs an normalen Fibrillen beschreibt, könnten zum Teil zu diesen De- oder Regenerationsformen gehören.

Im folgenden wollen wir nun noch etwas auf die Neurofibrillen selbst, nämlich auf das Verhalten derselben in der normalen Ganglienzelle und Nervenfaser des Erwachsenen eingehen. Ist auch der sichere Nachweis der fibrillären Struktur der Nervenelemente und eine mehr oder weniger elektive Darstellung derselben erst eine Errungenschaft der letzten Jahren, so reichen doch die ersten Angaben, dass Nervenzellen, vor allem die Fortsätze aus feinen Fasern bestehen, schon ziemlich weit zurück. Die Keime zu dieser Fibrillen-Lehre wurden bereits 1837 von Remak gelegt, er schrieb schon, dass „das Primitivband sich meist so darstelle, als wäre es aus sehr feinen soliden Fäserchen zusammengesetzt, die in ihrem Verlaufe zuweilen zu kleinen Knötchen anschwellen". Eine genauere Darstellung und Beweisführung konnte Remak bei der damaligen unvollkommenen Untersuchungstechnik nicht erbringen. Ferner werden Fibrillen, welche die Zelle von einem Fortsatz zu einem anderen, unter Vermeidung des Kernes durchziehen, in einer Reihe von Arbeiten aus dem Anfang der 60er Jahre von Beale beschrieben. Einen Fortschritt bedeutete es, als From-

mann mit der Silbermethode einen fibrillären Bau des Achsenzylinders konstatierte und zudem einen solchen in der Randzone der Ganglienzellen wahrnahm. Allein es gebührt Max Schultze das Verdienst, erst mit allem Nachdruck auf den fibrillären Bau des Zellleibes und der Fortsätze desselben, besonders des Achsenzylinders, hingewiesen zu haben. Auch Schwalbe beschäftigte sich mit dem feinerem Aufbau der Spinalganglienzellen und nahm hier ein Retikulum an. Weiterhin finden wir eine Arbeit von H. Schultze, welcher die Fibrillen in Nervenzellen und Fasern feststellte. Es folgten sodann Mitteilungen von Kupffer, Dogiel, Lugaro, Flemming, Mann, Cox, Becker, Levy und anderen. Das grosse Verdienst, die Neurofibrillen bei wirbellosen Tieren weiter verfolgt und in den Vordergrund des Interesses gerückt zu haben, gebührt aber unstreitig Apathy. Bethe führte diese Untersuchungen an Wirbeltieren, unsere Kenntnisse bedeutend erweiternd, fort und seitdem besitzen wir noch eine grosse Reihe von Arbeiten, welche dies Gebiet betreffen, so vor allem von Donaggio und seiner Schule, Lugaro, Levy, Ramon y Cajal, Marinesco, Michotte, Held, Van Gehuchten, Jäderholm, Bielschowsky, Brodmann, Rossi, S. Meyer, Fragnito, Bockenew, Joris, Wolff, Schäffer, Marburg, London, Slonim, Prentiss und vielen anderen. Wurde auch im letzten Jahrzehnt noch eine zeitlang das Vorhandensein der Fibrillen angezweifelt und optische Verwechslungen mit Protoplasma-Strukturen angenommen und ist auch andererseits mit Recht darauf aufmerksam gemacht worden, dass von mehreren Autoren mancherlei zu den Nervenfibrillen gezählt wurde, was wohl nicht zu ihnen gehört, so haben uns doch neuere Methoden gelehrt, die Fibrillen selbst relativ leicht darzustellen und so die Hochflut wertvoller Arbeiten gezeitigt, von denen oben einige zitiert sind. Wir können feststellen, wie sich die Methoden in ziemlich gerader Linie stets verbessert haben und so sich auf Grund derselben unsere Kenntnisse mehrten. Bedeutete Apathys Methode schon einen grossen Fortschritt, so war dies erst recht bei der Methode Bethes der Fall und es gelten mit Recht diese beiden Autoren als die Begründer der modernen Lehre von den Neurofibrillen. Lugaro veröffentlichte eine eigene Methode, ebenso Joris, ferner Simarro, Rossi und S. Meyer, die verbreitetsten aber in den letzten Jahren dürften diejenigen von Donnaggio, Bielschowsky und vor allem die letzte Methode von Ramon y Cajal sein. Konnten diese letztgenannten Methoden doch nicht nur auf normales Gewebe angewandt werden, sondern auch bei Untersuchungen pathologisch veränderter Nerven schon interessante und wichtige Ergebnisse zeitigen. Auf eine Kritik der einzelnen Methoden wollen wir hier nicht eingehen. Die angewandte Methode ist zwar, wie wir noch gleich sehen werden, von ausserordentlicher Bedeutung für die Resultate, allein es ist überaus schwer, die verschiedenen Methoden gerecht zu vergleichen. Fast alle Untersucher sind auf

die von ihnen gewählte und angewandte Untersuchungsmethode eingeschworen, besonders wenn sie selbst dieselbe erfunden oder modifiziert haben. Die meisten Autoren werfen den anderen Methoden unzureichendere Resultate vor. Vergleiche mit einer grösseren Zahl von Methoden sind nur von wenigen Autoren ausgeführt worden und es ist bei einem immerhin so umständlichen Verfahren, wie es alle diese Fibrillenmethoden darstellen, nicht verwunderlich, dass jeder Autor gerade mit der Methode, welche ihm am vertrautesten war, die besten Resultate erzielte. Wir haben zu unseren Untersuchungen die zuletzt bekannt gegebene dieser Methoden, nämlich diejenige von Bielschowsky gewählt. Wir haben schon eingangs die Gründe hierfür auseinandergesetzt und wollen nur noch kurz wiederholen, dass diese Methode den grossen Vorzug bietet, eine gleichmässige Imprägnierung und sehr sichere Resultate zu gestalten. Ferner hat dieselbe den Vorteil auch die extrazellulären Nervenfasern des zentralen Nervensystems in einer Reichhaltigkeit darzustellen, wie sie vordem wohl kaum zu erzielen war. Zudem bietet dies Verfahren den Vorteil auch an etwas älterem Materiale noch anwendbar zu sein und lässt sich somit gut auf Sektionsmaterial für pathologische Untersuchungen anwenden. Somit erwies sich denn diese Methode gerade für die uns beschäftigenden Fragen, als sehr vorteilhaft. Auch führt dieselbe schnell zum Ziele und ist wenn man auf dieselbe einigermassen eingeübt ist, bei Einhaltung gewisser Vorschriften sehr bequem und keineswegs besonders umständlich. Über alles genauere, die Methode Betreffende, s. vorne.

Eine Hauptfrage nun ist diejenige, in welcher Form die Fibrillen im Nervenfortsatz und besonders in der Ganglienzelle angeordnet sind. Die älteren Untersucher, wie Beale und M. Schultze, hatten sich entschieden für gerade und glatte durchlaufende Fibrillen ausgesprochen. So schrieb M. Schultze schon 1868 „die Fibrillen der Nerven sind aber die stetigen Fortsetzungen der Fibrillen der Nervenzelle“ und er hielt schon dafür, „dass die Fibrillen und nicht der Saft die reizbare Substanz ist“. Später wurde jedoch, als die Fibrillen in grösserer Menge mit besserer Untersuchungsmethode dargestellt wurden, angenommen, dass die Fibrillen ein Netzwerk darstellten. Der erste, der wohl diese Ansicht vertrat, war wie bereits erwähnt, Schwalbe, welcher ein solches für die Spinalganglienzellen annahm. Später war es sodann vor allem Donaggio, welcher in einer grösseren Reihe von Arbeiten dieses endozelluläre Netz beschrieb. Sowohl die Zellen, wie die Fortsätze, sollten ein solches enthalten. Besonders genau beschreibt Donaggio eine perinukleäre Verdichtungszone (cercine perinucleare). Er unterscheidet zwei Zellarten, einmal solche, welche nur derartige Netze enthalten und sodann solche — und diese sollen die Mehrzahl der Ganglienzellen darstellen — welche zwar die gleichen Netze, zudem aber auch selbständige lange, die Zelle durchsetzende Fibrillen, besonders am Rande der Zelle aufweisen. Auch sie können als so-

genannte „Cuffie perinucleari“ bis zum Kerne gelangen. Der Achsenzylinder kann sowohl aus dem Netz, wie aus den langen Fasern, ferner sowohl von der Peripherie wie von der um den Kern gelegenen Verdichtungszone aus entstehen. Donaggio glaubt an eine besondere physiologische Bedeutung des zentralen Teiles der Zelle.

Auch Apathy hält an einer Netzbildung der Fibrillen fest; doch räumt er den Fibrillen schon eine grössere Selbständigkeit ein. Sie bewahren innerhalb ihrer Nervenfasern ihre Individualität. Er schreibt: „Der wesentlichste spezifische Bestandteil der Nerven und das Nervöse überhaupt sind die Neurofibrillen“. Diese Selbständigkeit der Neurofibrillen ward nun bald bei Wirbeltieren in noch klarerer Weise erwiesen durch Bethe. Er stellte den Satz von der vollständigen Unabhängigkeit der Neurofibrillen und vor allem die Ansicht auf, dass dieselben in den Ganglienzellen keine Anastomosen bilden, sondern leicht gewellt, parallel durch die Zellen hindurch, von einem Fortsatz zu dem anderen, ziehen. Allein es ist zu betonen, dass Bethe nicht etwa schematisch dies für alle Zellen annahm, sondern es zwar für diejenigen des Rückenmarks, die Pyramidenzellen des Grosshirns, die Zellen der Kerne der Medulla, des Trapezkerns und viele andere Zellen feststellte, dagegen ein in den Zellen gelegenes Gitter von Fasern für die Spinalganglienzellen und für die Zellen des Lobus electricus des Zitterrochens und vielleicht auch den basalen Teil der Purkinjeschen Zellen, für die Zellen des Ammonshornes und für diejenigen des aufsteigenden Trigeminusastes annahm. Es soll darauf hingewiesen werden, dass Schwalbe seinerzeit zuerst Netze in den Spinalganglienzellen beschrieben hatte, was für diese Zellen gerade auch nach den Angaben Bethes und der neuen Autoren stimmt. Die bis dahin noch hier und da herrschende Meinung die Fibrillen seien veränderte Nissl-Granula oder durchsetzten diese, konnte Bethe — auch Cot und Holmgren sprechen sich für selbständig zwischen den Schollen verlaufenden Fibrillen aus — indem er die Fibrillen und Nissl-Schollen gleichzeitig färbte, widerlegen. Bethe betonte auch die in Bündeln geordneten durchlaufenden Fibrillen, besonders am Rande der Zellen — die sogenannten Peripherie-Fibrillen — während andere Fibrillen geschlängelt verlaufen und schwerer zu verfolgen sind, wahrscheinlich aber auch glatt durch die Zelle hindurchlaufen und keine Netze bilden. Mann, Cot und Holmgren kamen z. T. zu ähnlichen Resultaten wie Bethe.

Trotzdem wurde diese Lehre Bethes von der Selbständigkeit der Fibrillen bald wieder angegriffen, so von Donaggio, der wie bereits oben erwähnt, die netzartige Verbindung der Fibrillen stets betont hat und die Betheschen Resultate auf ungenügende Methodik schieben wollte, indem sie eben nur einen Teil der Fibrillen, die vorzugsweise im Zentrum der Zelle gelegenen feinen Verbindungsäste zwischen diesen aber nicht färben

sollte. Gemelli nimmt mittelst einer eigenen Methode (Modifikation der Golgischen) ähnlich wie Donaggio Netze und lange Fibrillen (besonders an Würmern studiert) an. Besonders aber ist seit der Bekanntgabe der neuen Methode von Ramon y Cajal die netzbildende Verteilung der Fibrillen wiederum verteidigt worden. Auch dieser spanische Autor selbst glaubt die Ergebnisse Bethes darauf beziehen zu müssen, dass seine Methode nur einen unvollständigen Teil des Neurofibrillenwerkes darstelle. Nach Ramon y Cajal besteht das Fibrillengerüst aus langen oft zu Bündeln geordneten sogenannten primären Fäden, die den von Bethe angenommenen und von Donaggio (siehe oben) für einen Teil der Zelle beschriebenen Fasern entsprechen; diese sollen aber nach Ramon y Cajal durch kurze blasse sogenannte sekundäre Fäden verbunden sein, so dass hierdurch ein Netzwerk entsteht. Auch er betrachtet die Fibrillenbilder als eine Art von Nissl-Negativ. Die Schollen sollen in jenem Netzwerk liegen. In den Dendriten liegen die Fibrillen so dicht, dass es unmöglich ist festzustellen, ob Anastomosen bestehen. In dem Achsenzylinder sollen Neurofibrillen aus allen Gegenden des Retikulums zusammenlaufen. Die Schaftneurofibrillen haben oft spiraligen Verlauf und leicht verdickte Stellen. Die perinukleäre Verdichtungszone der Neurofibrillen betont Ramon ebenso wie Donaggio; er verfolgte dieselbe bei fast allen Nervenzentren der Säugetiere und Vögel und sein Schüler Tello bei den Reptilien. Ramon y Cajal weist ferner darauf hin, dass dieser perinukleäre Neurofibrillenplexus phylogenetisch von Bedeutung ist, weil er nach Apathys und seinen eigenen Feststellungen zuerst in der Tierreihe erscheine, und nach seinen embryologischen Untersuchungen (und übrigens auch denen Michottes nach) an sensibeln und anderen Zellen die Entwickelung der Neurofibrillen mit dem perinukleären Netze beginne. Entsprechend diesen anatomischen Feststellungen weist Ramon y Cajal den Neurofibrillen keine eigene Funktion zu und nimmt an, dass, wenn sie Leitvermögen besitzen, sie ein solches mit den übrigen Zellteilen gemeinsam haben.

Eine ganze Reihe von Autoren hatten sich nun dem spanischen Forscher in der Annahme solcher in den Ganglienzellen gelegener Fibrillennetze angeschlossen; zum grossen Teil auf Grund der von Ramon y Cajal angegebenen Methode. So Van Gehuchten, Michotte und Rossi, welcher (mittelst einer eigenen Methode) in den Pyramidenriesenzellen einen retikulären und zum Teil auch fibrilloretikulären Typus unterscheidet, welch letzterer sich aber mit starken Vergrösserungen auch eigentlich als retikulärer erweisen soll. Ferner Held, welcher schreibt, dass seine Bilder höchstens eine Meinung zulassen, dass es zwei Arten von zentralen Ganglienzellen gäbe, „solche, in denen nur verkreuzte Fibrillen vorhanden sind und solche, in denen es zur Ausbildung von zusammenhängenden Fibrillennetzen gekommen". Auch Bochenew fand in der Zelle Fibrillennetze besonders dicht in der Nähe des Kernes, welche mit denen des Achsen-

zylinders zusammenhängen. Marinesco schloss sich der Anschauung von dem Fibrillennetze an, ebenso Prentiss, Dustin, Brock, Slonim, Cavalié, Gemelli, Azoulay und Schaffer etc. Es ist bei letzterem bemerkenswert, dass seine Untersuchungen, in welchen er in den Ganglienzellen Fibrillennetze fand, nicht mit der Methode des grossen spanischen Neurologen, sondern mit derjenigen Bielschowskys angestellt wurden. Er untersuchte Rückenmarkszellen und die Pyramidenzellen des Grosshirns sowie die Zellen des Hypoglossuskernes. Auch Schaffer nimmt ein äusseres und ein inneres Netz von Fibrillen an. Das letztere wird gegen den Kern hin dichter, seine Fibrillen sind stets fein; es sollen Zusammenhänge zwischen dem äusseren und inneren Netze bestehen. Durch Vereinigung mehrerer solcher feiner Fibrillen entstehen die dickeren der Fortsätze. An den motorischen Vorderhornzellen beschreibt Schaffer ebenfalls ein Netzwerk sowie ferner einen pseudofibrillären Bau, wobei durch Anlagerung feinerer Elemente dicke Fibrillen entständen, die aber auch durch feine schräge Anastomosen verbunden seien. So soll manchmal ein mehr streifiges manchmal ein mehr retikuliertes Bild entstehen.

Von den anderen Autoren, welche die Bielschowsky-Methode anwandten, wollen wir hier Bielschowsky selbst sowie Brodmann und Wolff und ferner Bartels nennen. Bielschowsky betont schon in seiner 1904 erschienenen hauptsächlich die neue Technik betreffenden Arbeit, dass aus seinen durch zahlreiche Abbildungen illustrierten Beschreibungen hervorgeht, „dass in den Zentralorganen der Wirbeltiere Zelltypen existieren, in denen der selbständige Charakter der Fibrillen ganz oder zum mindesten partiell erhalten bleibt.“ Auch schreibt er: „Die exakte Feststellung ununterbrochener Fibrillen ist aber gerade jetzt nicht ohne Bedeutung, weil das Bestehen isolierter Fädchen neuerdings von Ramon y Cajal überhaupt in Abrede gestellt worden ist.“ An Selachier-Embryonen konnte er ferner die Behauptung Ramon y Cajals, nach welcher die schon in frühen Phasen der embryonalen Entwickelung sichtbaren Fibrillennetze die netzförmige Struktur bestätigen sollen, wenigstens in ihrer allgemeinen Gültigkeit für die gesamte Wirbeltierreihe widerlegen, da er in solchen Stadien auch schon parallele Fibrillen ohne Verbindungsbrücken sah. Wir betonen hier nochmals, dass unsere an menschlichem embryonalen Material angestellten Beobachtungen bezüglich der Anordnung der ersten in den Vorderhorn — und Pyramidenzellen auftretenden Fibrillen vollständig mit dieser Beobachtung Bielschowskys im Gegensatz zu den Angaben Ramon y Cajals übereinstimmen. Andererseits stellte Bielschowsky in der oben erwähnten Arbeit auch einen zweiten Typus von Ganglienzellen fest, welche echte Fibrillengitter enthalten; derartige Zellen scheinen nach Bielschowsky verbreiteter zu sein als Bethe sie angenommen hatte. Er erkennt in dieser Hinsicht die

Bedeutung der Befunde Ramon y Cajals an, bestreitet aber eben ihre allgemeine Gültigkeit. Als Zellen mit derartigem Fibrillennetz beschreibt Bielschowsky z. B. unter Hinweis auf seine Tafeln die Purkinjeschen Zellen, sowie diejenigen der Clarkeschen Säule, welch letztere dadurch, dass die Maschen des Gitterwerkes nach dem Kern hin sich allmählich verengern, dem Ramonschen Zelltypus am nächsten stehen.

In einem gemeinsamen Artikel bestätigen Bielschowsky und Brodmann diese Befunde und führen sie weiter aus. Sie unterscheiden 5 Typen von Ganglienzellen. Solche von isoliert fibrillärem, von faszikulärem, von retikulärem, von gemischtem und von unbestimmten Typus. Für die Mehrzahl der grossen Zellen, so für die Pyramidenzellen, schliessen sie sich wiederum dem Betheschen Schema von den direkt durchlaufenden Fibrillen an, welche von dem Spitzenfortsatz in den Achsenzylinder und von einem Protoplasmafortsatz in einen anderen gelangen ohne Gitter und Anastomosenbildung. In der perinukleären Verdichtungszone ist die Beurteilung am schwierigsten, da hier die Fasern am dichtesten liegen. Der faszikuläre Typus der Fibrillen ist vor Bielschowsky schon von Michotte und vor allem von Marinesco beschrieben und von letzterem auch schon ebenso benannt und dem retikulären Typus gegenübergestellt werden. Als Typus echter Netze im Zellinnern bezeichnen Bielschowsky und Brodmann die von ihnen multipolar genannten Riesenpyramiden (siehe oben). An den kleinen Pyramidenzellen, welche weniger Fibrillen enthalten, konnten sie wiederum vom Spitzenfortsatz in den Achsenzylinder bogenförmig am Kern vorbeilaufende Fibrillen oder solche, welche von einem Basaldendriten in einen anderen durch den Zellleib hindurch gelangten, verfolgen; die kleineren Zellen der 2. 4. und 6. Schicht boten z. T. den retikulären z. T. aber auch fibrillären bezw. faszikulären Typus. Bielschowsky und Brodmann heben ferner hervor, dass der intranukleäre Verlauf von Fibrillen nur ein scheinbarer ist und dass es sich hierbei stets nur um ein Berühren nicht ein Durchqueren des Kernes handle. Darin stimmen sie mit den anderen Beschreibern (siehe oben) überein, dass bei der Fibrillenfärbung diejenigen Teile des Zellleibes freibleiben, welche im Nissl-Bilde gefärbt erscheinen, dass es sich hier also um ein Nissl-Negativ handle. Wir betonen hier nochmals, dass wie unsere eigenen ausführlichen Schilderungen ergeben, wir auch in den letzten beiden Punkten vollständig mit den zuletzt zitierten Autoren und denjenigen, welche Ähnliches beschrieben, übereinstimmen.

Sehr schöne Untersuchungen mittelst der Bielschowskyschen Methode liegen ferner von Wolff vor. Er glaubt überhaupt nicht an echte Fibrillennetze, sondern betont den im allgemeinen gesonderten Verlauf der Elementarfibrillen. Die Fäden weichen auseinander und täuschen somit Netze vor. Er erkennt die Namen „Geflecht" oder auch event. „Gitter" nicht aber „Netz" an. Protoplasmawabennetze sollen solche der

Fibrillen leicht vortäuschen. Auch Bartels fand mittelst der Bielschowsky-Methode glatte durchziehende Fibrillen.

Besonders zu nennen wäre nun noch Joris, welcher mittelst einer eigenen Methode die Fibrillen darstellte. Auch er betont die Unabhängigkeit der Fibrillen; sie ziehen glatt durch die Zelle hindurch von einem Protoplasmafortsatz in einen anderen oder in den Achsenzylinder oder aber sie biegen selbst im selben Protoplasmafortsatz wieder um. Andererseits aber gibt es auch Zellen, in denen die Fibrillen Netze bilden. Wieder andere Zellen enthalten beides, indem in der Mitte z. B. Netze, am Rande durchlaufende Fibrillen zu sehen sind. Joris fand durchlaufende Fibrillen seltener in den Vorderhornzellen als in den Hinterhornzellen, was mit unseren Beobachtungen nicht übereinstimmt. Dagegen sah er in den Pyramidenzellen stets durchlaufende Fibrillen ausser in den Riesenpyramidenzellen, welche oft ein perinukleäres Netz enthalten. Dies stimmt mit Bielschowskys und Brodmanns und unseren Untersuchungen im ganzen überein und wurde von diesen, wie uns, was den letzteren Punkt betrifft, genauer spezialisiert, da mehrere Typen dieser Riesenpyramidenzellen zu unterscheiden sind. Mit Recht (siehe oben) betont auch Joris, dass die Bündel der Fibrillen dem Kerne Platz machen.

Jäderholm und ebenso Economo haben mit verschiedenen Methoden gearbeitet und sich ebenfalls für glatt durchlaufende Fibrillen entschieden. Jedoch soll von diesen beiden Arbeiten hier nicht die Rede sein, da wir sofort auf sie zurückkommen müssen.

Wir haben im vorhergehenden lange nicht alle diejenigen Autoren, welche sich in den letzten Jahren mit dem Verhalten der Neurofibrillen in den normalen Nervenzellen und Fasern beschäftigten, anführen können. Es hat dies auch keinen Wert, da es sich nur um Wiederholungen handeln würde und wir lieber die sich widersprechenden Befunde der Hauptuntersucher etwas genauer skizziert haben. Wir haben gesehen, dass auf der einen Seite manche Autoren für Zelle und Achsenzylinder netzebildende Fibrillen annehmen, andere Untersucher zwar ihren gestreckten Verlauf im Achsenzylinder anerkennen, aber einen retikulären in der Ganglienzelle selbst annehmen. Wir haben ferner gesehen, dass wieder andere Forscher in derselben Zelle neben dem Netzwerk noch lange durchlaufende Fibrillen beschreiben. Wir können diese verschiedenen Ansichten als zu einer Gruppe zusammengehörend betrachten, da es diesen verschiedenen Darstellungen gemeinsam ist, dass alle Ganglienzellen Netze enthalten, dass keine derselben nur glatt durchlaufende Fibrillen enthält. Direkt steht dieser Meinung diejenige der anderen Autoren gegenüber, welche für einen Teil der Ganglienzellen wenigstens glatt die Zelle durchsetzende, von Fortsatz zu Fortsatz laufende Fibrillen ohne irgendwelche Anastomosen oder Gitterbildung annehmen. Diesen beiden entgegengesetzten Befunden und Anschauungen

kommt eine prinzipielle Bedeutung zu, da die Ganglienzelle funktionell naturgemäss in einem anderen Lichte erscheint, wenn in ihr alle Drähte sich untereinander verbinden, wie etwa in einem Telegraphen-Hauptamt oder lediglich durch die Ganglienzelle hindurch ziehen, wie etwa die Telegraphendrähte an Nebenstationen durchlaufen, ohne hier unterbrochen zu werden.

Wir haben gesehen, dass die Anschauung von den Netze bildenden Fibrillen in den letzten Jahren ihre Hauptvertreter gefunden hat in Donaggio und seinen Schülern, welche die von diesem italienischen Forscher angegebene Methode benutzten, sowie vor allem in Ramon y Cajal und denjenigen Autoren, welche wie Held und viele andere mit seiner neuen Methode arbeiteten.

Auf der anderen Seite hat Bethe mittelst der von ihm gefundenen Methode, Bielschowsky, Brodmann, Wolff mittelst der von erstgenanntem Forscher eingeführten Verfahren, sowie ferner Joris, welcher ein eigenes Darstellungsverfahren anwandte, sich entschieden für die Zellen mit durchlaufenden Fibrillen erklärt. Es soll an dieser Stelle nochmals hervorgehoben werden, dass alle diese Autoren mit vielleicht einziger Ausnahme von Wolff nicht den Standpunkt vertreten, dass es nun keine endozellulären Fibrillennetze gebe und das auch schon Bethe nicht einseitig, wie ihm vorgeworfen wurde, nur von durchlaufenden Fibrillen spricht. Alle diese Autoren erkennen neben dem Zelltypus mit solchen auch einen anderen mit Fibrillennetzen und event. einen gemischten an. Nur dass sie auf ersteren deswegen das Hauptgewicht legen, weil es eben von einschneidender Bedeutung ist festzustellen, dass es auch einen Zelltypus gibt, bei welchen alle Fibrillen ohne Gitterbildung glatt durch die Zellen hindurchlaufen. In bezug auf diese Hauptfrage also sehen wir die beiden genannten Hauptgruppen der Autoren sich unvermittelt gegenüber stehen.

Fragen wir nun, in welche der beiden Richtungen die Resultate unserer Untersuchungen gehören. Es geht aus den einzelnen Schilderungen unserer Befunde mit aller Schärfe und Deutlichkeit hervor, dass wir uns mittelst des Bielschowskyschen Verfahrens mit aller Bestimmtheit davon überzeugt zu haben glauben, dass eine grosse Reihe von Zellen glatt durchlaufende Fibrillen ohne Netzbildung besitzt, dass wir uns also vollständig in die Reihe der Autoren einreihen müssen, welche in Bethe denjenigen Forscher verehren, welcher zuerst diese fundamentale schon von älteren Autoren, vor allem M. Schultze, angenommene anatomische Tatsache erwies. Was unsere Untersuchungen im einzelnen angeht, so sind sie genau beschrieben und wir wollen hier nur nochmals betonen, dass wir ebenfalls neben diesen Zellen mit durchlaufenden Fibrillen andere mit

einem Retikulum von solchen und drittenseine gemischte Form unterscheiden konnten, sowie ferner, dass die durchlaufenden Fibrillen teils einzeln, teils in Bündeln zusammengelagert sind. Wir können uns infolgedessen ganz der oben wiedergegebenen Einteilung von Bielschowsky und Brodmann anschliessen und es ist bemerkenswert, dass unsere Befunde, auch was die einzelnen Zellarten betrifft, fast ganz mit denen dieser beiden Forscher übereinstimmen. Auch Joris stellte ja eine sehr ähnliche Klassifizierung in verschiedene Typen auf. Um unsere Befunde in dieser Richtung ganz objektiv wiederzugeben, haben wir derartige Zellen mit deutlich faszikulärem und rein fibrillärem Verlauf photographisch dargestellt und fügen zudem naturgetreue Zeichnungen, welche genauere Details zeigen, bei. Es erscheint noch besonders erwähnenswert, dass wir diesen Typus besonders rein gerade in den grossen motorischen Zellen des Gehirns wie Rückenmarks, vertreten finden. Ferner wollen wir hier nochmals hervorheben, was wir bei den Beschreibungen schon öfters betont haben, dass uns die Ganglienzellen, welche noch in Entwickelung begriffen sind, der noch geringeren Zahl von Fibrillen wegen zum Studium dieser Verhältnisse besonders geeignet erscheinen. Hierauf haben ja schon einige andere Autoren hingewiesen, wie wir bereits oben erwähnten, so vor allem Ramon y Cajal, dessen Feststellungen an derartigem Material aber z. Z. wenigstens zu anderen Resultaten wie die unserigen führten. Auf andere Punkte, so auf die Verdichtungszone um den Kern, auf das Ausweichen der Fibrillen um letzteren etc. brauchen wir nicht einzugehen, da diese sich aus unseren Schilderungen von selbst ergeben und zudem in der vorstehenden Literaturübersicht Autoren genannt sind, welche solches schon hervorhoben.

Betrachten wir nun noch die Frage, ob sich etwa Anhaltspunkte finden lassen, warum die einzelnen Autoren zu so ganz widersprechendem Urteil gelangt sind. An der Wahl des Materiales kann es nicht liegen, da die meisten Autoren seit Apathy ihre Untersuchungen an solchem von Wirbeltieren anstellten und auch häufig dieselben Zellarten zur Untersuchung gewählt wurden. So betreffen auch unsere Untersuchungen zum Teil dieselben Zellgruppen, welche auch Ramon y Cajal hauptsächlich studierte, nämlich die grossen Pyramidenzellen der Gehirnrinde und auch Letzterer hat unter anderem die Untersuchung dieser an menschlichem Materiale vorgenommen und doch kamen wir gerade bei dem Studium dieser Zellen zu völlig entgegengesetzten Resultaten, wie der grosse spanische Forscher.

Bei der Reichhaltigkeit und Verschiedenheit der einzelnen Methoden, welche zur Darstellung der Fibrillen angewandt wurden, liegt denn so der Gedanke sehr nahe, dass die verschiedene Methode die Schuld an den verschiedenen Endergebnissen trage. Hierfür spricht, dass unsere Untersuchungen mit denen der meisten anderen Autoren, welche mit der Bielschowskyschen Methode arbeiteten, so mit Bielschowsky, Brodmann

und Wolff, völlig übereinstimmen, während hier nur Schaffer, welcher mit dem gleichen Verfahren arbeitete, aber eine Netzbildung der Fibrillen annimmt, eine Ausnahme macht, und dass andererseits diejenigen Autoren, welche Ramon y Cajal folgend, dessen Methode verwandten, auch zu den gleichen Anschauungen wie dieser kamen. So sind denn in der Tat die Methoden Bethes und Bielschowskys von der letztgenannten Gruppe, so Ramon y Cajal, Held, S. Meyer, in dem Sinne angeschuldigt worden, dass sie nicht vollständig die Fibrillen darstellen sollen und so die feinen Anastomosen nicht erschienen, sondern eben die durchlaufenden Fibrillen vorgetäuscht würden. Auf der anderen Seite haben andere Autoren so z. B. Wolff der Ramon y Cajalschen Methode vorgeworfen, dass sie die Fibrillen verklebe und so die Gitter ein Kunstprodukt darstellten.

Von besonderem Interesse und Wichtigkeit erscheinen nun zur Entscheidung dieses Streitpunktes zwei Arbeiten, welche in diesem und dem vorigen Jahre erschienen und sich mit der gleichen Frage an Hand von vergleichenden Studien mit mehreren der zur Fibrillen-Darstellung bekannten Färbungen beschäftigten. Es sind dies die beiden schon kurz erwähnten Arbeiten von Jäderholm und von Economo.

Jäderholm bezieht die von Donaggio und Ramon y Cajal dargestellten Netzbilder auf Schrumpfungen und Verklebungen. Nach seinen Untersuchungen ist die Bethesche Methode die dem natürlichem Bilde am nächsten kommende. Er schreibt: „Die Netzbilder (sind) in den Zellen als Kunstprodukte hervorgerufen durch Verklebung anzusehen; es können solche auch dadurch vorgetäuscht werden, dass sich das netzig geronnene Plasma mitfärbt, was am häufigsten bei der Donaggio Methode, seltener bei der Cajal und am seltensten bei der Bethe und Bielschowsky Methode der Fall ist". Nach Jäderholm ergiebt die von Ramon y Cajal selbst am geeignetsten genannte Modifikation seiner Methode oft auch keine Netze, sondern isolierten Verlauf. So sollen auch Ramons eigene Bilder von den mittelst dieser Methode dargestellten Vorderhornzellen nur ausnahmsweise Netze zeigen. Jäderholm fasst seine Resultate folgendermassen zusammen: „Die Behauptung von Donaggio, Cajal und anderen, dass die Neurofibrillen in den Ganglienzellen (speziell in den motorischen) Netze bilden, ist zurückzuweisen. Vorläufig gibt die Bethesche Methode diejenigen Bilder, welche dem wahren Sachverhalt am nächsten stehen dürften. Ihnen kommen am nächsten die Bilder der Bielschowsky Methode und der Cajalschen Ammoniak-Alkohol-Methode. Am weitesten von der Wirklichkeit entfernen sich die Bilder mit der Methode Donaggios, welche in Wirklichkeit nur eine Modifikation der Bethe Methode ist."

Auch Economo, welcher mit der Betheschen, Ramon y Cajalschen und Bielschowskyschen, sowie ferner der Jorisschen, Simarro-

schen und Donaggioschen Methode arbeitete und somit fast alle Fibrillendarstellungen in den Kreis seiner Betrachtungen zog und miteinander vergleichen konnte, kommt zu sehr ähnlichen Resultaten wie Jäderholm. Er verglich Zellen aus gleicher Rückenmarkshöhe des gleichen Tieres mit den verschiedenen Methoden und kommt zu dem Resultat, dass die mit den verschiedenen Methoden dargestellten Netzwerke nicht ein und dasselbe Netzwerk sind, sondern dass diese Bildungen entstehen 1. durch Verklebung der Fibrillen, 2. durch teilweise Darstellung des Protoplasmawabennetzes, und 3. durch echte Netzwerke welche aber keine Neurofibrillennetze sind. Dies letztere sei das von Danaggio beschriebene und auch auf Bielschowsky Präparaten hat Economo neben den gut dargestellten Fibrillen das blasse Netzwerk stellenweise beobachten können. Was nun aber die Fibrillen selbst angeht, so fand sie auch Economo glatt durch die Zelle verlaufend. Er schreibt: „Ich habe aus allen meinen Präparaten die feste Überzeugung gewonnen, dass es in den Zellen Fibrillen gibt, die nicht in Verbindung treten mit den besprochenen Netzformationen, sondern frei glatt und voneinander isoliert die Zelle durchlaufen. Auch an Präparaten, die nach Cajals Methode angefertigt waren, habe ich stets solche Fibrillen gefunden. Ganz einwandsfrei zeigen nachvergoldete Cajalsche Präparate von höheren Wirbeltieren und ihren Embryonen, sowie insbesondere die Präparate vom Fischrückenmark dieses Verhalten, welches schon die viel feineren Präparate der Betheschen und Bielschowskyschen Methode ausser allen Zweifel gestellt hatten. Auch die Donaggiosche Methode und die Methode von Joris zeigen nach den Angaben ihrer Autoren deutlich solche freiverlaufenden Fibrillen.“ Die Netze an embryonalen Zellen fasst Economo ebenfalls als solche protoplasmatischer Herkunft auf. Economo tritt also scharf dafür ein, dass die Fibrillennetze nur vorgetäuscht sind durch Kunstprodukte, sowie durch Netze nicht neurofibrillärer Herkunft und Art, dass sie also nur auf die Mängel der verschiedenen Techniken zu beziehen seien, und stimmt vollständig darin mit Jäderholm überein, dass die Bethesche und Bielschowskysche Methoden zur Darstellung der Fibrillen am geeignetsten sein.

Diese beiden letztgenannten Arbeiten stellen auf jeden Fall eine starke Stütze zugunsten der Ansicht dar, dass die verschiedenen Resultate der die Neurofibrillen betreffenden Forschungen zum grössten Teil auf die Verschiedenheit der angewandten Technik zu beziehen sind, dass aber die Methodik, welche auch wir verwandten, die zur Beurteilung dieser Fragen geeignetere ist. Die Einwände, welche gegen die Bethesche Methode und von Ramon y Cajal auch gegen die Bielschowskysche geltend gemacht wurden, dass nämlich unvollständige Färbung die Darstellung der Netze hintanhalte, ist in der Tat nicht aufrechtzuerhalten. Es ist zunächst absolut nicht einzusehen, warum bei sehr guten Färbungen mittelst dieser Methoden in einzelnen Zellen wenigstens nicht auch die Verbindungs-

brücken erscheinen sollten, zumal diese, worauf auch schon Jäderholm hinweist, auch bei Ramon und Danaggio Präparaten oft gar nicht dünner als die langen Fibrillen sind. Auch den Einwand gegen die Bethesche Methode, dass nur die durchlaufenden Fibrillen, nicht die netzebildenden der Zellmitte bei ihr gefärbt würden, weist Jäderholm damit zurück, dass die Bethesche Methode ja auch in der Mitte Fibrillen aber eben auch nur durchlaufende darstelle. Auch Economo wendet sich mit aller Entschiedenheit dagegen, dass die Bethesche Methode nur die dicken Primärfibrillen, die Silbermethode auch die dünnen Sekundärfibrillen zur Darstellung brächte. Held, welcher auch der Betheschen Methode die Schuld an ihren Resultaten beilegen wollte, bezeichnet es selbst als zunächst unerklärlich, warum auch dickere Fibrillengitter bei dieser Methode nicht erscheinen. Entgegen den Einwänden gegen die Bethesche und Bielschowskysche Methode lässt sich aber vor allem schlagend das erwidern, dass sie ja, wie schon ihre Entdecker hervorhoben und alle folgenden Untersucher betonten, in manchen Arten von Zellen Netze und zwar sehr feine zur Darstellung bringen, dass es also unmöglich angeht, die Tatsache, dass viele andere Zellen solche nicht aufweisen, darauf zu beziehen, dass die Verbindungsfäden in diesen Zellen infolge eines Mangels der Technik nicht dargestellt seien, da letztere doch in jenen anderen Zellen deutlich inprägniert sind. Bei der gleichen Methode können hier also nur Verschiedenheiten in dem Verhalten der Zellen selbst diese Unterschiede erklären. Noch weniger wie gegen die Bethesche Methode lassen sich obige Einwände gegen die Bielschowskysche aufrecht erhalten, da diese ja gerade die feinsten Nervenfasern in besonders grosser Zahl darstellt und worauf auch Wolff hinweist, gerade mit dieser Methode ein so ungeheurer Reichtum nervöser Elemente wie mit keiner anderen erscheint, so zwar, dass Bielschowsky und Brodmann, sowie Wolff mit Recht betonen, dass die mittelst dieser Methode dargestellten Nervenfasern so vollständig die graue Substanz ausfüllen, dass für ein nervöses Grau, wie es Nissl theoretisch angenommen hatte, gar kein Platz übrig bleibt. Warum sollte also gar diese Methode ebenfalls ausgerechnet jene anastomosierenden Fäden, welche oft gar nicht so sehr fein sind, nicht darstellen? Auch widerspricht die ganze Anordnung der Fibrillen wie man sie häufig in Ganglienzellen, wenn alle Fibrillen gut dargestellt sind, sieht, so vor allem, wenn die Fibrillen in zahlreichen Bündeln sich dicht nebeneinander lagern, direkt der Annahme eines Netzwerkes, da für ein solches in der Zelle gar kein Platz mehr vorhanden wäre.

Diese Betrachtungen zusammen mit den vergleichenden Untersuchungen Jäderholms und Economos zwingen uns, die Bilder, wie sie auch uns die Bielschowsky Methode ergab, im Verein mit anderen Resultaten dieser, der Betheschen und Jorisschen Methode, für die der realen Wirklichkeit am nächsten

kommenden Bilder zu halten und somit unter Ablehnung der durch andere Methoden dargestellten Netzbilder — wobei ausser den Neurofibrillen noch manches andere mitgefärbt sein mag — an dem einzeln oder bündelweise glatt durchlaufenden Charakter der Neurofibrillen als dem für eine Reihe von Ganglienzellen typischen festzuhalten.

Viel umstritten ist nun ferner die Frage nach den Netzen, welche um die Zellen gelegen sind, ob dieselben die einzelnen Zellen nur durch Kontakt oder auch durch Kontinuität in Verbindung setzen sowie die hiermit eng zusammenhängende Frage nach der Endigung der Nervenfasern, nach der Bedeutung der Heldschen Endfüsse, des Golginetzes und dergleichen. Mit diesen Fragen haben wir uns, um unser Thema nicht allzuweit auszudehnen, bei den vorliegenden Untersuchungen nicht weiter beschäftigt. Wir wollen deshalb auch auf die ausgedehnte Literatur, welche über diese Frage existiert, hier keineswegs eingehen, sondern nur kurz darauf hinweisen, dass die Hauptfrage, ob die Zellen direkt verbunden sind oder nur durch Kontakt in Verbindung stehen, wie die Golgische Methode einst zu ergeben schien, auch mit neueren Methoden keineswegs gelöst und sicher entschieden ist, sondern, dass beide Ansichten unter den hervorragendsten Forschern ihre Vertreter haben. So treten Nissl, Held, Auerbach, Joris, Prentiss, Kolmer, London, Bielschowsky und Wolff für direkte Verbindungen, Ramon y Cajal, van Gehuchten; S. Meyer, Schaffer und die meisten Autoren dagegen ein.

Ebensowenig wollen wir auf die physiologische Seite aller dieser anatomischen Untersuchungen hier irgendwie eingehen. In letzter Instanz handelt es sich ja hier um die Frage, ob die anatomische und funktionell-trophische Einheit der Ganglienzelle mit ihren Ausläufern zurecht besteht, also die Lehre, welche von Waldeyer als Neuronlehre formuliert, eine Zeitlang allseitig angenommen wurde. Auf Grund der im vorhergegangenen besprochenen neueren anatomischen Forschungen, so derjenigen, welche zu einer plurizellulären Genese der Nervenfasern gelangten, ferner derjenigen, welche ein glattes Durchlaufen der Fibrillen durch die Ganglienzelle hindurch feststellten und nach solchen, welche einen Kontinuitätszusammenhang der Ganglienzellen unter sich festzustellen scheinen, wird das Neuron als anatomische Einheit naturgemäss bestritten. Auch die funktionell-trophische Einheit wurde auf Grund von Autoregenerationsergebnissen, wie sie Bethe und andere hatten, angezweifelt. Die Voraussetzungen aber sind hier alle noch strittig; die Frage nach der unizellulären oder multizellulären Genese der Nervenelemente ist, wie wir oben gesehen haben, keineswegs einheitlich entschieden; die Anordnung der Fibrillen in den Ganglienzellen ist noch nicht übereinstimmend gelöst, wenn wir uns auch entschieden auf die Seite derer stellen mussten, welche ein glattes Durchlaufen der Nervenfibrillen annehmen. Die Frage der Verbindung der Ganglienzellen und die der Autoregeneration wird noch

neuerdings mit ebensolcher Entschiedenheit behauptet — Bethe, Raimann, Durante, Barfurth, Lapinsky, Marinesco et Minea, Margulièes (bis zu einem gewissen Grade) Modena (ebenso) — wie bestritten — Lugaro, Münzer, (und Fischer), Langby and Anderson, Head and Ham, Mott, Halliburton and Edmunds, Ramon y Cajal, Okada. Nach alledem ist es noch nicht möglich ein entscheidendes Wort in der Neuronlehre zu sprechen, dieselbe mit aller Bestimmtheit als zurecht bestehend oder als gestürzt zu betrachten. So sehen wir denn, dass die einzelnen Autoren, je nach ihrem anatomischen und physiologischen Standpunkt diese Frage ganz verschieden und zum Teil einseitig beantworten. Auch wird hierbei der Begriff der Neuronlehre oder das Wesentliche derselben in verschiedener Weise aufgefasst, und nach Preisgabe eines Teiles der alten Neuronlehre, ein Teil derselben zu retten gesucht. So erklärten sich z. B. Nissl, Apathy, Bethe, Dohrn, Gedoelst, Dogiel, Paladino, Paton, Kaplan, Bechterew, Wilson, van Gieson, Ruffini, Schenck, Joris, Duvante, Prentiss, Hartmann, Debray, Schultze, London, Kolmer, Pflüger gegen die Neurontheorie, Held, Lugaro, Hoche gegen diese als anatomische Einheit, Prugnat, Haenel und Miles wollen eine modifizierte Neurontheorie retten, v. Lenhossék, v. Gehuchten, Edinger, Münzer, S. Meyer, A. Meyer, v. Koelliker, Havet, Mott, Flatau, Sano, Obersteiner, Spiller, (zitiert nach Durante), Marinesco, Verworn, Barker, Parker, Dejerine, Baltus, Athias, Michotte, Ramony Cajal, Dogiel, Schieffer-decker, Schaffer, Slonim, Bielschowsky, Wolff halten an ihr fest. Wir wollen somit die ausserordentlich grosse Zahl der Autoren, welche die Frage nach der Neuronlehre meist auf unzureichenden Grundlagen in dem einen oder anderen Sinne beantwortet haben, nicht vermehren, führen aber einen grösseren Teil der einschlägigen Hauptarbeiten im Literaturverzeichnis auf. Wir betrachten die Neurontheorie nicht als gestürzt, wohl aber als schwankend. Wir glaubten uns hier auf anatomische Schilderungen beschränken zu müssen und halten hier eben viele Bausteine noch von Bedeutung, da erst auf der Basis einer grösseren Zahl von solchen die Hauptfrage von der anatomischen und physiologischen Seite aus entschieden werden kann. Unsere Befunde, welche auf eine wenigstens stellenweise centripetale Entwickelung in der Fibrillenreife hinweisen (s. oben S. 57) sprechen nicht zu Gunsten der Neurontheorie. Doch sollen, da diese Befunde im Gegensatz zu solchen anderer Autoren, besonders Helds und Brodmanns, (s. ebendaselbst), stehen, prinzipielle Schlüsse (wovor auch Brodmann mit Recht warnt) nicht abgeleitet werden. Der einzige Punkt unserer Befunde, welcher im übrigen direkte Beziehungen zu der Neuronfrage hat, sind die durchlaufenden Fibrillen. Stellen sie auch mit Recht ein Hauptargument dar, welches

für die Selbständigkeit der Nervenfasern und gegen ihre Abhängigkeit von der Ganglienzelle und die Auffassung der letzteren als Zentralorgan angeführt wird, so genügt die Feststellung der glatt durchlaufenden Fibrillen allein aber auch noch nicht, um die Ganglienzellen in ihrer Bedeutung mit Sicherheit zu degradieren. Besitzt dieselbe doch neben den Fibrillen noch zahlreiche andere Substanzen und können somit, wenn man die Fibrillen elektrischen Drähten vergleichbar als Leitungsorgane annimmt, in der Ganglienzelle trotz des Durchlaufens der Fibrillen noch viele Umsetzungen und dergleichen von Bedeutung sein. Allein was auch hierbei wieder Voraussetzung ist, dass nämlich die Neurofibrillen das leitende Element darstellen, ist noch keineswegs bewiesen. Der konstante Nachweis der Fibrillen in Ganglienzellen und Nervenfasern sichert denselben zwar eine hohe funktionelle Bedeutung, ob sie aber in dieser Richtung liegt, wie Apathy, Bethe und andere annehmen — und ob hierbei die Fibrillen selbst oder die von Bethe beschriebene sogenannte Fibrillensäure den wichtigeren Bestandteil darstellt — oder ob, wie andere Autoren annehmen, ausser den Neurofibrillen auch andere Teile der nervösen Elemente die Leitung vermitteln und wie es z. B. Bielschowsky und Wolff vermuten, den Neurofibrillen eine andere Funktion zukommt, ist noch keineswegs entschieden. Da unsere Untersuchungen hier ebensowenig, wie es wohl überhaupt solche anatomischer Natur können, in der Erkenntnis der funktionellen Bedeutung der Neurofibrillen einen Fortschritt bedeuten, gehen wir auch auf diese Frage hier nicht ein.

II. Hauptteil.

Verhalten der Neurofibrillen im Zentralnervensystem unter pathologischen Bedingungen.

1. Variabilität der Neurofibrillen schon unter physiologischen Bedingungen, Veränderungen derselben bei thermischen, chemischen, infektiösen und toxischen Schädigungen.

Bevor wir zu unseren eigenen Untersuchungen der Nervenfibrillen im Gehirn und Rückenmark bei verschiedenen Erkrankungen derselben übergehen, wollen wir zunächst in diesem Kapitel eine kurze Übersicht bieten über das, was in der Literatur von Veränderungen der Fibrillen bekannt ist, wie sie sich schon unter noch zu den physiologischen zu rechnenden Bedingungen, ferner unter experimentell pathologischen und in einer diesen letzteren nahestehenden Gruppe von Erkrankungen abspielen.

Wir beginnen zunächst mit solchen Formveränderungen der Fibrillen, wie sie in der Nervenzelle physiologisch beobachtet worden sind. Während Apathy und Bethe den Neurofibrillenapparat als unter normalen Bedingungen ziemlich beständig angenommen hatten, wies zuerst Ramon y Cajal und vor allem dessen Schüler Tello auf die grosse Variabilität der Neurofibrillen an Zahl, Breite und Gestalt schon unter physiologischen Bedingungen hin. Bei Reptilien fanden sich während des Winterschlafes die Fibrillen der Nervenzellen weit weniger zahlreich, dagegen zu kolossalen Strängen verschmolzen, zwischen denen helle, von Neurofibrillen freie Zwischenräume lagen. Auch im Beginne des Achsenzylinders und der Dendriten finden sich derartige verschmolzene, homogene Schäfte, während ausserhalb der Zelle Achsenzylinder und Dendriten weniger verändert erscheinen. Auf der anderen Seite enthalten zur Zeit der aktiven Phase im Sommer auch die Eidechsen, wie andere Tiere in den Zellen zahlreiche feine Neurofibrillen, welche nach Ramon y Cajal in Netzen angeordnet sind. Erweckt man ein Tier plötzlich aus dem Winterschlaf, so dass es

in ausgesprochene Aktivität gerät, so finden sich sofort die zahlreichen feinen Neurofibrillen. Dasselbe erzielt man ferner auch im Winter durch zweitägige Erhitzung im Brutofen bei 37°. Dieselben Veränderungen wie im Rückenmark und in der Medulla oblongata wurden zur Zeit des Winterschlafs auch im Ganglienapparat des Darmes gefunden, während die Zellen des Gehirns unverändert blieben, weil diese offenbar trotz der niedrigen Temperatur aktiv geblieben waren. Während bei den grösseren Zellen jene dicken Neurofibrillenmassen durch Verschmelzung von Primitivfäden entstehen, sollen sie bei kleinen Zellen nach Ramon y Cajal „durch Dislozierung und Verdickung der argentophillen Substanz, d. h. jener spezifischen Substanz, welche bei den Neurofibrillen-Methoden die Farbe festhält", an gewissen Stellen der Neurofibrillen zustande kommen. Die Unterschiede in den Fibrillen der Zellen zu verschiedenen Zeiten und Stadien, d. h. während der Aktivität und der Passivität der Tiere, wie sie eben beschrieben wurden, sind, wie auch aus den jenen Arbeiten beigegebenen Abbildungen erhellt, ganz enorme.

Auch bei anderen Tieren nun kann man unter dem Einflusse verschiedener Temperaturen grosse Verschiedenheiten in dem Neurofibrillengerüst feststellen. Ramon y Cajal fand, wenn er Blutegel, deren Neurofibrillen bei der gewöhnlichen Temperatur der Tiere von 10° in den Ganglienzellen mässig dick erscheinen, 24 Stunden lang einer Temperatur von 30–35° aussetzte, die Fibrillen der kleinen und grossen Zellen weit dünner geworden. Das gleiche wie die Wärme erzielt auch Überernährung durch Hyperaktivität der Zellen. Ramon y Cajal fand ferner die Neurofibrillen des Blutegels überhaupt von sehr verschiedenem Aussehen. Er bezieht auch dies auf verschiedene physiologische Zustände. Als bemerkenswerteste Phasen stellt er auf: diejenige des grossen oder hypertrophischen Retikulums, welche wenig aktiven, bezw. mehrere Stunden in Ruhe verharrten Neuronen entsprechen sollen. Sodann die Phase mit gemischtem Typus und ferner diejenige der sehr dünnen und blassen Neurofibrillen, welche wahrscheinlich ermüdeten oder solchen Neuronen entsprechen, welche eben intensiv gearbeitet hatten. Zuletzt ist noch eine Phase der teilweisen Destruktion der Fibrillen zu unterscheiden, wobei besonders die oberhalb des Kernes gelegenen Fibrillen zerfallen und nur noch in Form zerstreuter Stäbchen und Kugeln vorhanden sind, während unterhalb des Kernes die Neurofibrillen meist verdickt und kontrahiert fortbestehen. Diese Phase fand sich bei der Hirudo medicinalis vor allem wenn die Tiere lange ohne Nahrung geblieben waren.

Auch bei Säugetieren stellte Ramon y Cajal eine Einwirkung von Wärme und Kälte auf die Neurofibrillen fest. Während ein 15 Tage altes Kaninchen, welches drei Stunden einer Temperatur von 30° ausgesetzt war, sehr zahlreiche Neurofibrillen von extremer Feinheit und Blässe aufwies, waren diejenigen eines anderen ebenso alten Kaninchens nach drei-

stündiger Einwirkung einer Temperatur von 9—10° beträchtig vermindert und verdickt. Sie entsprachen somit den hypertrophischen Fibrillen der im Winterschlaf befindlichen Reptilien. Auch bei ausgewachsenen Tieren kann man dieselben Veränderungen — dicke Strangbildung der Neurofibrillen mit hellen Zwischenräumen dazwischen — aber in weniger hohem Grade beobachten. Bei jungen Hunden fand Ramon y Cajal ähnliches wie bei den Kaninchen.

Zu entsprechenden Resultaten gelangte auch Marinesco. Die Struktur der Nervenzellen soll schon bei relativ geringen Temperaturschwankungen unserer Klimaten deutliche Unterschiede zeigen. Auch Marinesco fand diese deutlich nur an neugeborenen Tieren — besonders Katzen — weniger ausgeprägt sollen sie aber auch bei erwachsenen bestehen. Besonders deutlich zeigen die Wurzelzellen des Vorderhorns in der Kälte die hypertrophischen zusammengebackenen, spindelförmig angeschwollenen Neurofibrillen, während in der Wärme die zahlreichen feinen Fibrillen zu sehen sind. Bei Temperaturen, welche unsere gewöhnliche Lufttemperaturen übersteigen, zerfallen die Neurofibrillen und verschwinden allmählich; besonders die Spinalganglienzellen und Purkinjeschen Zellen erwiesen sich empfindlich. Marinesco schliesst aus alledem, dass die veränderlichen Zellsubstanzen, also die chromatophile Substanz und die Neurofibrillen schon unter den gewöhnlichen Lebensbedingungen fortwährendem Strukturwechsel unterworfen seien, welcher zum Teil von den zwischen den Fibrillen gelegenen Plasma abhängt.

Den gleichen Schluss zieht naturgemäss Ramon y Cajal aus seinen oben dargelegten Untersuchungen. Diese Metamorphosen der Neurofibrillen sind offenbar abhängig von der Wärme. Temperaturverminderung aus äusserer oder innerer Ursache entspricht dem Zustand der Ruhe, welche sich durch Vereinfachung der Trabekel und Vermehrung der färbbaren Substanz zu erkennen gibt und Widerstände für den Durchgang der Nervenströme darstellt. Andererseits ist der Zustand der Hyperaktivität mit der Abnahme dieser Substanz der Vermehrung und Verfeinerung der Fibrillen verbunden. „Vielleicht stellt bei den höheren Tieren die Wärme selbst einen blossen Effekt der funktionellen Erregung dar und die Kälte ist eine Folge der Ruhe.“ Während Ramon y Cajal die morphologischen Veränderungen der Neurofibrillen von ihrer Funktion ableitet, stellt Marinesco die Ansicht auf, dass jene Hypertrophie der Fasern von einer Ernährungsstörung abhängig sei.

Schiefferdecker zieht aus dieser Variabilität der Fibrillen wie aus anderen diese betreffenden Verhältnissen die Schlussfolgerung, dass die Fibrillen allein nicht das isoliert leitende Element darstellen, noch weniger aber ein einfaches Stützgerüst für das Plasma, sondern dass als leitende Substanz Fibrillen und Plasma zusammenwirken. Während des Ruhezu-

standes ruht auch eine intensivere chemische Umsetzung zwischen beiden. Ein von aussen her wirkender Reiz verändert chemisch das Plasma und führt somit eine chemische Umsetzung zwischen einem event. neugebildeten Stoffe dieses und dem in den Fibrillen befindlichen herbei. Hierbei spielen die Oberflächen der Fibrillen eine grosse Rolle. Die Wärme, sowie die Überernährung breiten bis zu einem gewissen Grade die Fibrillennetze weiter aus, vergrössern damit deren Oberfläche und sind somit für die Tätigkeit der Nervenzelle günstige Momente. Kälte und Hunger sind umgekehrt ungünstig. Ältere Tiere mit ausgebildetem Wärmeregulierungs-Apparat sind gegen die Kälte weit besser geschützt als ganz junge.

Auf jeden Fall geht aus der leichten Verletzbarkeit der Neurofibrillen in Nervenzellen und Fortsatz besonders ersterer und aus der schon unter physiologischen Bedingungen grossen Variabilität der Neurofibrillen-Struktur offenbar hervor, was schon aus ihrem anatomischen Verhalten, wie im vorigen Abschnitt auseinander gesetzt, zu erschliessen ist, nämlich dass den Neurofibrillen eine hohe funktionelle Bedeutung zukommt. Erweisen sich doch allgemein-pathologisch gerade solche Strukturelemente als besonders vulnerabel, welche besonders hoch differenziert und besonders hochgradig funktionell tätig sind. Auch scheint ja nach den soeben besprochenen Untersuchungen ein direkter Zusammenhang zwischen Funktion und anatomischer Veränderung der Nervenfibrillen zu bestehen. Weitere Untersuchungen in dieser Richtung könnten den Zusammenhang hier völlig klar legen, und gerade solche Experimente könnten geeignet sein, zu zeigen, in welcher Richtung die Tätigkeit der Neurofibrillen zu suchen ist, ob sie das oder eines der leitenden Elemente des Nervensystems darstellen. Auf jeden Fall haben die Untersuchungen, welche die Unbeständigkeit der Neurofibrillen unter physiologischen Bedingungen ergeben, die Bedeutung der letzteren nicht erschüttert, sondern eher erhöht.

Jene Beobachtungen sind nun aber keineswegs von allen Seiten bestätigt worden.

Vor allem fand Donaggio das von ihm beschriebene Fibrillenretikulum sehr konstant und auch wenigstens bei erwachsenen Tieren gegen Temperaturwirkung sehr resistent. Beim Kaninchen soll die Kälte kaum Veränderungen hervorrufen. Auch Scarpini stellte die Widerstandsfähigkeit der Fibrillen gegen Erhitzung und Martinotti diejenige gegen Wärme und Maceration fest. Wir weisen hier nur kurz darauf hin, dass aber auch Donaggio und seine Schule starke Veränderungen des Fibrillengerüstes fanden, wenn zu der Kältewirkung noch ein anderes schädigendes Moment hinzu kam und das dieser italienische Forscher die von ihm gefundene Resistenz der Fibrillen auf die Überlegenheit seiner

Methode zu beziehen versucht; wir müssen hierauf später noch zurückkommen.

Unter den schon physiologisch zu beachtenden besonderen Verhältnissen der Neurofibrillen müssen wir noch erwähnen, dass Marinesco in dem Teil der Ganglienzelle, wo das Pigment derselben, das Lipochrom, gelegen ist, die Fibrillen zwar aus den präexistierenden hervorgehend aber weit dicker fand Wie ersteres überhaupt, so soll auch diese Anordnung der Fibrillen im Alter besonders deutlich hervortreten. Auch wirft Marinesco die Frage auf, ob die Veränderung der Fibrillen an diesen Stellen von Einfluss auf die elektrische Leitung dieser sein könne. Während diese Untersuchung mit der Methohe Ramon y Cajals ausgeführt wurde, fand auch hier der mittelst der Donaggioschen Methode arbeitende Riva die Ergebnisse Marinescos nicht bestätigt, sondern sah die Fibrillen auch im Bereich des Pigments von derselben Anordnung und Form wie im übrigen Teile der Zelle.

Bevor wir nun zu den pathologischen Veränderungen der Fibrillen, wie sie besonders bei Experimenten festgestellt wurden, übergehen, wollen wir kurz einige Arbeiten referieren, welche sich experimentell mit der Frage nach dem postmortalen Veränderungen der Neurofibrillen beschäftigen. Ist es doch überaus wichtig diese zu kennen, um nicht dem verhängnisvollen Irrtume anheim zu fallen, für pathologisch zu halten, was nur einer nach dem Tode vorsichgegangenen Veränderung seine Entstehung verdankt. Auch hier wieder dieselben sich widersprechenden Befunde. Nach 24 Stunden sollen bei Zimmertemperatur nach den Angaben Marinescos die Fibrillen körnigen Zerfall aufweisen, nach 40 Stunden ist die Fragmentation und dieser Zerfall weit fortgeschritten und nach 60 Stunden sind die Fibrillen etc. völlig verschwunden. Andere Zellen lagen dazwischen, welche weniger verändert waren. Die Veränderungen sind im Rückenmark stärker als im Bulbus. Auf der anderen Seite fand mittelst der Donaggio Methode Scarpini das Rückenmark von Kaninchen in ihrem Fibrillenanteil erst nach 24 Stunden und dann noch wenig verändert; nach 30 Stunden erscheinen die Neurofibrillen weniger regelmässig und deutlich, sie werden körnig und ebensolche Körner treten auch um die Zellen auf. Auch der Kern wird körnig oder zerfällt, die Fortsätze verschwinden und an Stelle der Zellen bilden sich zum Schlusse nur Körnchenmassen. Die Ablaufzeit der Veränderungen nach Beginn derselben dauert sehr verschieden lang. Die kadaverösen Veränderungen selbst, welche also nach Scarpini weit später einsetzen, als nach den Untersuchungen Marinescos, sollen ein anderes Aussehen bieten als die unter pathologischen Bedingungen im Leben eintretenden Veränderungen (siehe unten genaueres). Von Interesse ist nun noch eine sich mit derselben Frage beschäftigende unter Ziehens Ägide hergestellte Arbeit von Lache. Er benutzte die Ramonsche Methode und fand, dass zwar die einzelnen Neu-

rone kadaverösen Veränderungen sehr verschieden unterworfen sind, meist aber eine körnige Zerbröckelung der Ganglienzellen zeigen, welche gewöhnlich zuerst die perinukleäre Zone und dann die Dentriten (bei motorischen Zellen), seltener (bei Zellen mit sehr feinen Fibrillen) beide gleichzeitig ergreift. Diese verschiedenen Motive sollen den verschiedenen Bildungsarten der Fibrillen — im ersten Falle zuerst in den Fortsätzen, dann im Zellleib, im letzeren in beiden gleichzeitig — entsprechen. Das zuletzt Entstandene soll demnach zuerst geschädigt werden. Die extracellulären Fibrillen zerfallen auch, die dickeren zuletzt, die feineren zuerst. Vielfach zeigt sich Fragmentation und verschiedene Farbfähigkeit. Die weisse Substanz hält sich im grossen Ganzen besser. Am widerstandsfähigsten sind die Zellkerne. Die Veränderungen beginnen meist 12—16 Stunden nach dem Tode, doch hängt dies von vielen Faktoren ab, ist also sehr variabel. Das Gehirn der Tiere scheint sich schneller zu verändern als das menschliche.

Gehen wir nun mehr zu pathologischen Veränderungen der Fibrillen über, so wollen wir zunächst Bethe zitieren, welcher zum Teil in Gemeinschaft mit Mönckeberg ganz allgemein die Veränderungen der Fibrillen bei Degenerationszuständen folgendermassen bespricht. Er stellte dieselben durch Kompression oder Durchschneidungen peripherer Nerven her. Hierbei soll ein klassischer körniger Zerfall der Primitivfibrillen eintreten. Die feinen Körnchen werden wohl aufgelöst und resorbiert, die grossen Körner wandeln sich allmählich in ein feines glattes Pulver um, welches von den Körnelungen der geronnenen Perifibrillär-Substanz nicht mehr zu unterscheiden ist. Das wichtigste an den Auseinandersetzungen Bethes und Mönckebergs ist, dass die Degeneration der Fibrillen zusammen mit der mit ihr Hand in Hand gehenden Veränderung der Perifibrillär-Substanz sehr früh auftretend bei der Versuchsanordnung der Autoren das primäre darstellen, während die Markscheiden erst sekundär sich verändern sollen. Die sensiblen Fasern sollen der Degeneration schneller anheimfallen als die motorischen, die dünnen Fasern haben mehr Widerstandskraft als die dicken und degenerieren langsamer. Traumatische und sekundäre (paralytische) Degeneration sind nicht grundsätzlich verschieden. Die Degeneration schreitet im peripheren Stumpf total, im zentralen partiell, aber auch ziemlich weit fort. Die Degeneration ist an das Lebende gebunden und tritt nach Kontinuitätstrennungen in Form von Zerfall höchstens 24 Stunden nach dem Tode besonders in der Wärme auf.

Im Gegensatz zu diesen Untersuchungen, welche die peripheren Nerven selbst betrafen, behandeln die meisten Arbeiten die Fibrillen in den Nervenzellen unter pathologischen Bedingungen. Gehen wir nunmehr zu diesen über. Ludlum fand bei einer Ratte nach stundenlangem Laufenlassen im Erschöpfungszustand Fibrillendegeneration. Eine noch stärkere konnte er feststellen nach $4^1/_2$ tägigem Fasten. Er weist auf die

Analogie mit Erschöpfung und Ernährungszuständen bei Psychosen hin, bei welchen er ähnliche Zellveränderungen fand.

Auch sonst wurden zahlreiche Inanitionsexperimente mit Untersuchung der Neurofibrillen ausgeführt. Oben schon erwähnt wurde, dass Ramon y Cajal im Zustande des Hungers in allen möglichen Ganglienzellen besonders supranukleär Fragmentierung und Segmentierung der Fibrillen fand. Donaggio sah nun den sonstigen mittelst seiner Methode erhaltenen Resultaten entsprechend die Fibrillen auch in Inanitionszuständen sehr resistent. Dasselbe fand er und seine Schüler, wie bereits oben erwähnt, bei Kälteeinwirkung. Bei Versuchen nun, bei welchen Kälte und Inanition kombiniert einwirkten, fand Donaggio aber auch hochgradige Veränderungen der Fibrillen. Besonders in der perinukleären Zone waren dieselben konglutiniert und es fanden sich nur Stücke von solchen; ebenso auch in den Fortsätzen. Diese abgerissenen Fibrillenstücke finden sich manchmal mehr peripherer, manchmal mehr zentral in der Zelle. Bei einer bestimmten Methodik fand Donaggio dunkel violett gefärbte Schollen. Im Gehirn traten die Veränderungen weniger hervor als im Rückenmark, der Medulla oblongata und dem Kleinhirn. Donaggio weist darauf hin, dass sich aus diesen Experimenten die Schlussfolgerung ergibt, da die Kälte mit anderen Schädlichkeiten kombiniert Veränderungen der Fibrillen hervorruft, die diese allein nicht bewirken, dass die Experimente im Winter anders als wie im Sommer ausfallen können.

Dies war nun in der Tat bei solchen von Riva der Fall. Im übrigen harmonieren die Untersuchungen dieses Autors ganz mit denen von Donaggio. Auch Riva liess Tiere hungern, so einen Hund 48 Tage, ein Kaninchen 14 Tage; zum Teil entzog er den Tieren auch das Wasser. Es traten in den Zellen des Rückenmarks, besonders in dem Vorderhorn die schon lange bei Inanitionszuständen bekannten (Barrow, Schaffer, Lugaro e Chiozzi) Vakuolen auf. Ausserhalb dieser Vakuolen sollen die Fibrillen gut erhalten bleiben. Riva erinnert an die dem entgegenstehenden Untersuchungsresultate Ramon y Cajals und macht darauf aufmerksam, dass jener an niederen Tieren, er an höheren experimentierte. Wirkte nun ausser der Inanition auch Kälte ein, so fand Riva in Übereinstimmung mit Donaggio auch die Fibrillen schwer verändert. Sie zeigen besonders in einigen Hinterhornzellen grosse Verklumpungen, Anschwellungen und rosenkranzähnliche Bildungen, sowie körnigen Zerfall und völliges Verschwinden. Ausser im Rückenmark liess sich dies auch im Bulbus nachweisen, während die Zellen der Grosshirnrinde relativ gut erhalten waren. Mit einer anderen Donaggio-Methode fand Riva den Vakuolen entsprechend dunkel gefärbte Körper. Ebenso wie die Kälte im Verein mit Inanition, so soll erstere nach Riva auch mit Vergiftungen mit Strychnin oder Chloralhydrat, welche allein wenige Veränderungen der Fibrillen setzten, solche besonders am Kleinhirn hervorrufen. Ähnliches

konstatiert Donaggio bei Einwirkung von Kälte zusammen mit infektiösen Prozessen.

Zu erwähnen wäre nun noch eine Arbeit Baccis, welcher ebenfalls mit der Donaggio-Methode untersuchte und in Übereinstimmung mit den zuletzt zitierten Arbeiten schwere Veränderungen der Fibrillen nach Herausnahme der Thyreoidea und Parathyreoideae in gemeinsamer Aktion mit Kältewirkung beschreibt. Er fand hierbei in den Zellen, deren Kerne im übrigen unverändert waren und in den Fortsätzen derselben die Fibrillen zum Teil verklumpt, zum Teil varikös, zum Teil auch ganz verschwunden. Andere Zellen waren unverändert. Es fand sich dies im Rückenmark, wie im Grosshirn. Bei Tieren, welche sechs Tage unter 0° gehalten und thyreoidektomiert waren, fand er Vakuolen und Verklumpungen um den Kern und solche, vielgestaltig, besonders an der Peripherie der Zelle, letztere wie mit einem Rahmen umgebend. Die Veränderungen waren besonders im Bulbus ausgesprochen, im Gehirn zeigten manche Zellen dieselben auch, andere waren mehr oder weniger unverändert erhalten.

Gehen wir nun über zu denjenigen Veränderungen, welche sich an den Neurofibrillen nach Schädigungen feststellen liessen, welche durch experimentelle Gefässunterbindung hervorgerufen wurden. Unterbanden Gentés et Bellot die Karotis communis beim Hunde, so fanden sie an Zellen der Grosshirnrinde Veränderungen der Neurofibrillen zuerst im Zellkörper besonders in dessen perinukleärer Zone, von dieser aus die Peripherie der Zellen und sodann erst die Fortsätze bis in ihre Endverzweigung ergreifend. Die feinen Fibrillen, besonders die sogenannten sekundären sollen schwinden, die anderen z. T. ebenfalls, z. T. sich zu dicken Strängen zusammenlagern, später zerfallen die Fibrillen gänzlich. Zellen und Protoplasmafortsätze waren dann gänzlich fibrillenfrei, letzere zeigten in weiterer Entfernung von der Zelle einzelne dicke dunkle Fibrillen. Es sei hier schon erwähnt, dass Bellot ähnliche Veränderungen an den Neurofibrillen eines Teiles der motorischen Rindenzellen bei Gehirnblutungen beim Menschen fand. Auch Marinesco sah schon 2 Stunden nach Unterbindung der Aorta in Strang- und in Vorderhornzellen Vakuolen auftreten, die Fibrillen körnig zerfallen, bis sie gänzlich schwinden. Sie halten sich in den Dendriten länger als im Zellleib.

Mittelst der Donaggio-Methode fanden Cerletti and Sambolino nach Aortenunterbindung die Neurofibrillen wieder weniger verändert, aber doch nach 38—48stündiger solcher die Fibrillen der Zellen des Lumbalmarks weniger zahlreich als normal, ferner verdickt, varikös, z. T. auch körnig zerfallen. Scarpini fand zwar die Veränderungen der chromatophilen Substanz früher und hochgradiger auftreten, als die der Neurofibrillen, jedoch sah auch er schon nach 3stündiger Gefässunterbrechung körnigen Zerfall der Fibrillen, zunächst des mittelst der Donaggio-Methode dargestellten Fibrillennetzes in der Zelle, später auch im Achsen-

zylinder, in anderen Fortsätzen und auch der sogenannten langen Fibrillen der Zellperipherie.

Eine grössere Reihe von Autoren beschäftigten sich mit den Veränderungen, welche die Neurofibrillen der Zellen nach Durchschneidung der Nerven erleiden. Bethe erwähnt in einer Anmerkung seines Buches, dass er nach Durchschneidung des Facialis in den noch erhaltenen Zellen die Zahl der Fibrillen verringert, aber solche doch noch vorhanden fand; sie waren nicht mehr zu Bündeln geordnet, sondern lagen ziemlich wirr; in manchen Fortsätzen schienen sie ganz zu fehlen. Marinesco fand 17 Tage nach Ausreissen des Nervus hypoglossus die in den verkleinerten Wurzelzellen gelegenen Fibrillen (in beiden von ihm angenommenen Fibrillennetzen) verschwunden; sie waren in kleine Granula zerfallen. Nach Exzision der Nerven sind die Veränderungen häufig geringer, die Fibrillen erscheinen blasser, rarefiziert, z. T. granuliert, die Veränderungen schreiten vom Zentrum der Zelle nach deren Peripherie zu fort. Bei einfacher Durchschneidung der Nerven sind die Veränderungen noch geringer, die Fibrillen erscheinen nur blass, z. T. gekörnt. In den Dendriten sind unter allen diesen Bedingungen die Fibrillen besser erhalten als in den Zellen. Die Versuche wurden an allen möglichen Nerven, besonders dem Hypoglossus, Facialis, Pneumogastricus angestellt.

Donaggio fand in Gemeinschaft mit Fragnito nach Durchschneidung des Ischiadicus die Zellen des Vorderhorns im ganzen widerstandsfähig, aber immerhin eine Verdichtung des Netzwerkes, die Fibrillen selbst schlechter färbbar, später Unordnung in der Anordnung der Fibrillen, sodann Verdickungen und Verklumpungen unter Umkehrung der Färbbarkeit, so dass der Kern dunkel, die Fibrillen kaum gefärbt erscheinen, und zuletzt Fusion der Fibrillen und teilweise Homogenisierung des Retikulums und der langen Fibrillen. Ähnliche Experimente stellten Paviani, Lugiato, und ferner Cerletti and Sambolino an. Letztere Autoren untersuchten 8—15 Tage nach Durchneidung das Rückenmark mittelst der Methode Ramon y Cajals. Es fanden sich auf beiden, also auch auf der nicht operierten Seite, Zellen mit und ohne Fibrillen, immerhin letztere und solche mit schlecht färbbaren auf der operierten Seite in grösserer Zahl als auf der anderen. Auch die Untersuchung der Zellen des Corpus geniculatum nach Zerstörung der entsprechenden Occipitalregion ergab keine eindeutigen Befunde.

Im Anschluss an seine Studien nach Durchschneidung des Hypoglossus studierte Marinesco auch die Wiederherstellung der Neurofibrillen in den Zellen des Kernes. Die verschiedenen Zellen dieses sollen verschiedene Struktur bieten, auch der Reparationsvorgang, welcher ebenso lange wie der der chromatophilen Elemente brauchen soll, ist sehr variabel. Er schreitet vom Kern nach der Peripherie zu fort. Die Neurofibrillen sind zunächst streifig angeordnet, verdickt und dunkel gefärbt. Auch die

Fibrillen der Dendriten sind hypertrophisch. Die streifenförmige Anordnung soll später wieder der von Marinesco angenommenen netzförmigen weichen. Auch in den Spinalganglienzellen wird die Wiederherstellung der Fibrillen verfolgt. Es findet sich hierbei eine Verdickung des sogenannten perinukleären Netzes.

Nach Slomim rufen langdauernde schädliche Einflüsse starke Veränderungen in der fibrillären Struktur der Nervenzelle hervor, und zwar nicht nur spezifiisch neurocerebrale Prozesse, sondern auch Erkrankungen allgemeiner Natur mit schwerer Ernährungsstörung. Die Veränderungen bei chronischer Alkoholvergiftung, dem künstlichen Tetanus und der experimentellen Amyloiddegeneration sollen jedem einzelnen Prozess entsprechend verschiedenartig sein. Derselbe schreitet dabei vom Zentrum gegen die Peripherie fort und ergreift die Zelle nebst Fortsätzen. Bei dem Tetanus und dem chronischen Alkoholismus verschwinden die Fibrillen allmählich gänzlich.

Auch sonst liegen eine Anzahl Berichte über Untersuchungen der Neurofibrillen bei Intoxikationen vor. So fand Lugaro bei Arsenvergiftungen die chromophile Substanz zwar untergegangen, die Fibrillen aber gut erhalten, Dass auch Rivas Versuche mit verschiedenen Giften die Fibrillen resistent erscheinen liessen, während sie, wenn noch Kältewirkung dazu kam, untergingen, ist bereits oben erwähnt. Marinesco andererseits fand bei Vergiftung mit Strychnin und Morphium die Neurofibrillen in den Ganglienzellen in ähnlicher Weise wie bei den niederen Temperaturen zu vereinzelten monströs dicken Strängen zusammengelagert. Um die Wirkung des Sonnenstiches zu untersuchen, setzten Marinesco und Minea junge Hunde $^3/_4$ Stunden lang der Sonne bei 42 Grad aus. Die Zellen der Wurzeln waren hochgradig verändert, Nisslkörpel und Fibrillen geschwunden, Vakuolen aufgetreten, die Fortsätze zum Teil verschwunden.

Eine andere Gruppe von Experimenten galt dem Tetanus. Während Tiberti auch hier die Fibrillen sehr resistent fand, sah ausser Slonim, dessen Beschreibung von Fibrillenveränderungen bei künstlichen Tetanus bereits oben erwähnt wurde, auch Marinesco die Fibrillen hochgradig verändert. Besonders die Zellen des Vorderhorns wiesen Fragmentation und körnigen Zerfall ihrer Fibrillen bis zu völligem Verschwinden dieser auf. Die Dendriten werden von dem Prozesse ebenfalls aber erst später und in geringerem Masse ergriffen. Die Zellen wiesen auch Vakuolen und erweiterte intrazelluläre Kanäle auf. Marinesco dachte ausser an die direkte Wirkung des Tetanusgiftes auch an die Wirkung einer Hyperaktivität der Zellen.

Die meisten Fibrillenuntersuchungen bei künstlichen Infektionskrankheiten wurden aber bei mit Wutgift geimpften Hunden und anderen Tieren vorgenommen. Unter der Wirkung der Toxine der Tollwut fand Ramon y Cajal die Neurofibrillen des Gehirns, Kleinhirns, verlängerten

Marks, Rückenmarks und der Ganglien beträchtlich verändert. Dieselben legten sich ähnlich, wie in der Kälte, zu enorm dicken ungleichmässigen Bändern zusammen. Es kann dies zur Bildung einiger kolossaler, geflechtartig angeordneter, vollständig homogener Stränge führen. Die Veränderung soll von der Peripherie der Zelle nach dem Zentrum zu fortschreiten. Die verdickten Fibrillen weisen zum Schluss auch ausgedehnte bündelförmige Anschwellungen auf und können auch körnig zerfallen. Eine eingehende Schilderung der Veränderungen der Neurofibrillen bei der Tollwut stammt von dem gleichen spanischen Forscher im Verein mit Dalmacio Garcia. Zunächst werden die normalen Zellen des Hundes und der Kaninchen und ihre Unterschiede geschildert. Es folgt sodann die Beschreibung der durch die Rabies gesetzten Veränderungen. Es werden 3 Perioden unterschieden, am 7. und Beginn des 8. Tages das paretische Stadium, sodann am 8. Tag das hemiplegische und als drittes das bis zum Tode dauernde Stadium der totalen Paralyse. Die Fibrillen verändern sich in der schon beschriebenen Weise. Besonders deutlich sind diese Veränderungen in den Strangzellen des Rückenmarkes. Die Hypertrophie der Fibrillen tritt in den Vorderhornzellen meist später und geringer auf. Das Gleiche ist im Bulbus und besonders früh im Kleinhirn zu sehen. Besonders die Fibrillen des basalen Teiles der Purkinjeschen Zellen werden frühzeitig in dicke Stränge verwandelt. Die Körbe um die Zellen bleiben lange Zeit unverändert. Die entsprechenden Veränderungen weisen auch die Zellen der Grosshirnrinde auf und zwar die der Gehirnoberfläche benachbarten früher als die in der Tiefe gelegenen. Jene sich bildenden dicken Fibrillenstränge sollen elastischen Fasern ähneln, auch wird, da sie gewunden sind, ihre Gestalt und Anordnung Haarlocken verglichen. Ramon y Cajal und Garcia denken sich das Zustandekommen dieser dicken Fibrillenmassen so, dass die von den Autoren als sekundäre bezeichneten Fibrillen und ein Teil der primären zugrunde gehen, bei der Auflösung dieser aber sich deren Substanz und besonders ihre die Silberreaktion gebende an die noch vorhandenen Fibrillen anlagert, so dass diese nun sich weit dicker und ungleichmässiger darstellen. In solchen Zellen, in welchen wie in den grossen Pyramidenzellen und Vorderhornzellen die Fibrillen zum grossen Teil bündelförmig angeordnet sind, müssen bei diesem Prozesse nahe liegende Fibrillen verschmelzen und so erscheinen gerade in diesen grossen Zellen die kolossalen Stränge argentophiler Substanz. Da die spanischen Autoren diese Veränderung der Neurofibrillen in jedem Falle experimenteller Rabies feststellen konnten, halten sie dieselben für spezifisch und diagnostisch von Bedeutung.

Zu sehr ähnlichen Resultaten kam auch Marinesco an mit Strassenvirus geimpften Kaninchen. Auch er stellte die enorm verdickten Fibrillen fest, bezieht sie auch hier (s. oben) auf eine besondere Ernährungsstörung und betont besonders, dass dieselben neben Veränderungen des Kerns

und Kernkörperchens ebenfalls als für Lyssa besonders charakteristisch seien, da er die Veränderung der Fibrillen nie sonst so hochgradig wie hier fand. Die Spinalganglienzellen bei geimpften Kaninchen zeigten im Gegensatz zu denen des ebenso vorbehandelten Hundes die Fibrillen im Zentrum der Zellen zugrunde gegangen, an der Peripherie derselben verdickt, aber noch besser erhalten.

Eine weitere Bestätigung fanden diese Untersuchungen durch França. Auch er stellte bei Wutexperimenten von zwei Füchsen im Bulbus, Rückenmark, Vagus, Ammonshorn und Spinalganglien jene ausgesprochene Hypertrophie der Fibrillen in den Ganglienzellen fest. Auch beobachtete er sonstige Veränderungen besonderer Art an den Ganglienzellen, besonders des Pneumogastricus. Ein Teil der Zelle soll in ein Geflecht von Fibrillenbündeln verwandelt werden, zwischen dem die Rabiesknoten liegen. Die Zelle löst sich sodann ganz auf und letztere bleiben nur noch liegen. Auch impfte Franca Mäuse mit dem Wutgift und rief auch hier Rabies hervor. Die pathologisch-anatomischen Erscheinungen waren hier gering, jedoch fand sich auch hier wiederum jene Hypertrophie der Neurofibrillen, welche deshalb Franca für das wesentliche in der Pathogenese der Wutlähmungen ansieht.

Donaggio weist im Gegensatz zu den diagnostischen Schlüssen, welche die letztgenannten Autoren aus ihren die Neurofibrillen betreffenden Untersuchungen bei Lyssa ziehen, darauf hin, dass dieselben Veränderungen sich nach seinen und nach seiner Schule Untersuchungen bei kombinierter Einwirkung von Giften und Kälte und dergleichen finden, dass dieselben somit zur Diagnose der Rabies nicht zu verwerten seien. Neuerdings vergleicht auch Ramon y Cajal selbst die bei der Tollwut gesetzten Veränderungen denen bei künstlich abgekühlten Tieren.

Wir wollen an diese experimentellen Arbeiten noch einige am pathologischem Material vom Menschen angestellte Beobachtungen anfügen; wir erwähnen zunächst, dass Marinesco bei der Pellagra die chromophile Substanz der Ganglienzellen wie deren Neurofibrillen geschwunden fand und ferner, dass Parhon et Papinian bei derselben Erkrankung mit ausgesprochenen nervösen Erscheinungen ebenfalls die Neurofibrillen, besonders in den Beetzschen Riesenzellen und im Rückenmark, zumal in den Vorderhornzellen des Halsmarkes fast gänzlich vermisste, so dass sie höchstens noch an der Peripherie der Zellen und in den Fortsätzen erhalten waren.

Hier schliessen wir noch kurz die Besprechung einer Arbeit von Schaffer an, welche das Verhalten der Neurofibrillen bei den sogenannten Schwellungen der Nervenzellen behandelt. Diese ergreift einen Teil der Zelle oder der Dendriten, zum Teil auch diese ganz, so dass ballonartige Auftreibungen entstehen. Der Achsenzylinder scheint verschont zu bleiben. Bei dieser Schwellung soll das Aussen- und Innennetz der Nervenzellen durch Auftreibung besonders deutlich hervortreten. Die

Maschenlücken desselben sollen somit kreisrund werden, die Knotenpunkte und event. die Fibrillen sich verdicken. In der zweiten Phase zerbröckeln diese zunächst noch unter Erhaltung der Anordnung, gehen aber später in eine diffuse Staubmasse über, welche immer feiner wird und allmählich gänzlich verschwindet. Ein Teil des endozellulären Netzes kann aber auch erhalten bleiben. Im Gegensatz zu diesen Veränderungen des von Schaffer angenommenen Innennetzes soll das Aussen- oder Golginetz sehr resistent sein, intakt erhalten bleiben und nunmehr förmlich einen leeren Schlauch bilden. Die oben beschriebene Schwellung der Nervenzelle soll besonders bei primären Nervenzellschädigungen zur Entwickelung kommen. Am hochgradigsten soll sie im Zellleib und Dendriten bei der Sachsschen amaurotischen familiären Idiotie, an welchem Schaffer jene Veränderungen hauptsächlich studierte, auftreten. Bei letzterer Erkrankung hat auch Mühlmann Bielschowsky-Präparate studiert. Er fand hierbei auch, wie hier nur kurz erwähnt sei, körnige Degeneration der im übrigen stark vermehrten Nervenzellen.

Wir sehen also aus der vorhergehenden Zusammenstellung, dass schon eine grössere Reihe von Arbeiten sich ausser mit dem schwankenden Verhalten der Neurofibrillen unter verschiedenen physiologischen Bedingungen und solchen, welche an der Grenze der als physiologisch zu bezeichnenden stehen auch mit den Veränderungen der Fibrillen in Krankheitszuständen, besonders solchen experimenteller Natur wie Vergiftungen und Infektionen mit Tetanus und Lyssa beschäftigt haben. Auch diese Arbeiten sind naturgemäss ebenso wie die die normalen Neurofibrillen betreffenden, die wir im vorhergehenden Abschnitt kennen gelernt haben, von der angewandten Technik abhängig. Hier sehen wir wiederum unter den Autoren zwei fundamentale Gegensätze. Von den bisher zitierten Untersuchern wurden im wesentlichen — wir sehen ab von der Arbeit Schaffers, welche ja auch nicht zu denen experimenteller Natur gehört — nur zwei Methoden verwandt, nämlich einmal die von Ramon y Cajal und andererseits diejenige Donaggios. Alle Autoren, welche mit der ersteren arbeiteten, vor allem der grosse spanische Forscher selbst und einige Schüler von ihm, sowie ferner Marinesco fanden und beschrieben hochgradige, früh einsetzende Veränderungen an den Neurofibrillen unter den verschiedensten pathologischen Bedingungen. Besonders Marinesco betonte die grössere Variabilität der Fibrillen im Vergleich zu den Nisslschollen bei Anämien etc. Nur die von ihm an Stellen, wo die Zelle Pigment beherbergte, angenommenen dickeren Fibrillen (siehe S. 96) sollen widerstandsfähiger sein. Auf der anderen Seite finden diejenigen Autoren, welche mit Donaggios Methode untersuchten, vor allem eben italienische Forscher, die Neurofibrillen gegen Angriffe von Temperaturen, Giften etc. sehr resistent, und erst bei kombinierter Wirkung mehrerer Schädlichkeiten verändert. Donaggio spricht von einer „Resistenza non già nel

senso di mancare di modificazioni mal nel senso del persistere del quantitativo fibrillare, della difficoltà che si giunga a una fibrillolisi in confronto della estrema ben nota facilitá della cromatolisi.“ Hier liegt die Abhängigkeit der Befunde von der Verschiedenheit der Methodik wohl klar zutage. So weist denn Donaggio, sowie andere mit seiner Methode arbeitenden Autoren darauf hin, dass nach ihrer Ansicht diese Methode überlegen sei, weil sie manches darstelle, was mit Ramon y Cajals Methode nicht zutage trete. Demgegenüber hat Merzbacher in einem Referat zu einer Arbeit Scarpinis, welcher die gleiche Behauptung aufstellte, schon darauf aufmerksam gemacht, dass man aus jener Tatsache vielmehr umgekehrt schliessen könne, dass erst relativ grobe Veränderungen von der Methode angezeigt werden.

Wie wir im vorhergegangenen Kapitel gesehen haben, ist es nun aber wahrscheinlich, dass eine Reihe der die Fibrillen in Netzform darstellenden Methoden zum Teil wenigstens gar nicht die Fibrillen selbst, sondern Netze anderer, vor allem protoplasmatischer Substanzen imprägnieren. Dieser Einwand ist, wie wir gesehen haben, ganz besonders gegen die Methode Donaggios erhoben worden, und es ist daher hier wohl gegen die Ergebnisse derselben am pathologischen Material einige Vorsicht geboten. Es ist sehr leicht vorstellbar, dass jene Netze der angeblichen Fibrillen bei der Donaggio Methode deswegen so resistent erscheinen, weil es eben zum Teil wenigstens keine Fibrillen, sondern erst schwerer etwa bei kombinierter Wirkung mehrerer Schädlichkeiten angreifbare und zugrunde gehende Substanzen sind. Wenn uns irgend etwas berechtigt anzunehmen, dass bei manchen der Methoden verschiedene Dinge, die Fibrillen und noch etwas gefärbt werden, so sind es gerade die mittelst der verschiedenen Methoden konstant verschieden ausfallenden Befunde unter pathologischen Bedingungen, mit der einen Methode Erhaltenbleiben der Struktur, mit der anderen hochgradigste Veränderungen. Sollte da nicht Economo recht haben und eben mit den verschiedenen Methoden verschiedene Dinge dargestellt werden? Deshalb scheinen uns die mittelst der Donaggio-Methode gefundenen Resultate noch nicht einwandfrei. Andererseits wenn man sich erinnert, dass Ramon y Cajals Methode von einigen Autoren Neigung zu Verklumpungen vorgeworfen wurde, so könnte man manches von dem mit dieser Methode unter pathologischen Bedingungen beschriebenen vielleicht zum Teil wenigstens auch hierauf beziehen. Ist dieser Einwand dagegen, dass die Methode Donaggios erst relativ spät Veränderungen darstelle, allerdings auch berechtigt, so spricht andererseits der positive Befund von Fibrillen zurzeit von pathologischen Veränderungen an solchen Stellen, wo andere Methoden diese nicht nachweisen, zunächst, wenn überhaupt sicher Fibrillen vorliegen, doch zu ihren Gunsten. Trotzdem scheinen die mittelst

der Ramon y Cajalschen Methode gewonnenen Resultate der Wirklichkeit näher zu kommen, wenn auch bei dieser Methode eine gewisse Neigung zu Verklumpungen jene kolossalen hypertrophischen Fibrillen zum Teil als Kunstprodukte erklären könnte. Auf jeden Fall aber scheint diese Methode den leichten Zerfall und Verschwinden der Fibrillen unter krankhaften Bedingungen und somit ihre leichte Vulnerabilität unter diesen ebenso wie ihr inkonstantes Verhalten schon unter verschiedenen physiologischen Bedingungen sehr wahrscheinlich gemacht zu haben. Immerhin wäre es sehr wünschenswert, wenn diese Resultate mittelst der die Fibrillen offenbar reiner darstellenden Bielschowskyschen Methode nachgeprüft würden.

Was die Veränderungen selbst angeht, so sind sie im ganzen unter den verschiedenen Bedingungen ziemlich die gleichen. Auflösen eines Teiles der Fibrillen, andererseits Verklumpungen von anderen mit Bildung stark verdickter Fibrillen wahrscheinlich mit Hilfe der aus den aufgelösten Fibrillen frei gewordenen Substanz; ferner unregelmässige Anschwellungen der Fibrillen, sodann Zerfall derselben in Schollen und Körnchen und endlich gänzliches Verschwinden der Fibrillen. Im allgemeinen schreitet dieser Prozess von der um den Kern gelegenen Zone nach der Peripherie der Zelle zu fort; die Fibrillen halten sich in den Fortsätzen länger und besser als im Zellleib, um endlich auch dort zu zerfallen. Spezifische Veränderungen für irgend einen besonderen pathologischen Zustand scheinen hierbei nicht zu bestehen und sind auch den Beschreibungen nach für Lyssa, wobei sie angenommen wurden, nicht sehr wahrscheinlich. Doch können ja immerhin die hochgradigen Veränderungen der Neurofibrillen bei dieser letzteren Erkrankung, wenn sie auch nicht spezifischer Natur sind, mancherlei erklären und ein diagnostisches Hilfsmittel darstellen.

Dagegen lassen sich die pathologischen Veränderungen der Neurofibrillen in den Ganglienzellen von solchen kadaveröser Natur nach den genauen Untersuchungen Scarpinis wohl unterscheiden. Diesen zufolge bleibt, wenn es sich um im Leben vor sich gegangene pathologische Prozesse handelt, die Zellgrenze selbst nach körnigem Zerfall der Neurofibrillen ziemlich gut erhalten, die Fibrillen der Zelle erkranken vor denen der Fortsätze und die dunkle Färbung des Kernes tritt erst relativ spät auf, während bei kadaverösen Veränderungen mitzuallererst die Zellgrenze undeutlich, der Kern dunkel gefärbt wird und die Fibrillen der Zelle und der Fortsätze gleichzeitig verändert erscheinen.

Wir haben im vorhergehenden eine grössere Gruppe von Untersuchungen über die Veränderungen der Neurofibrillen zusammengefasst und etwas genauer dargestellt, einmal da es sich hier um Neuland handelt, da erst ganz jüngst auf Grund neuer Methoden an die Untersuchung

pathologisch veränderter Fibrillen geschritten werden konnte, und andererseits, da diese Arbeiten sich fast ausschliesslich in der ausländischen (italienischen, spanischen und französischen) Literatur zerstreut finden. Auch sind derartige Untersuchungen wichtig als Grundlage für Studien an menschlichem Material unter verschiedenen Krankheitszuständen des Zentralnervensystems, wie wir sie ausgeführt haben und zu deren Beschreibung wir nunmehr übergehen.

2. Veränderungen der Neurofibrillen des Rückenmarks (insbesondere der Hinterstränge) unter verschiedenen Bedingungen.

Einknickung des zweiten Lumbalwirbels infolge einer Quetschung durch einen Aufzug.

Der Unglücksfall liegt sechs Monate zurück. Bei der Sektion fand sich der zweite Lumbalwirbel vollkommen zertrümmert, zwischen erstem und dritten Lumbalwirbel eingekeilt und nach hinten verschoben, so dass eine nach hinten spitzwinklige Abknickung der Wirbelsäule hier zustande kam und eine starke Kompression des Rückenmarks an der Grenze des unteren Sakralmarkes und der Cauda equina, d. h. der letzteren selbst eintrat.

Es liegen Schnitte vor durch die Cauda equina, Lendenmark, Brustmark, Halsmark, Querschnitte und Längsschnitte, gefärbt nach van Gieson, Weigert (Markscheiden), Marchi und Bielschowsky. Nur ein Teil derselben soll als zu unserem Thema gehörig hier beschrieben werden.

Auf Markscheiden-Präparaten sieht man schon makroskopisch und sehr deutlich mikroskopisch die Hinterstränge markscheidenlos, hell. Und zwar sieht man im Sakral- und im Lendenmark die gesamten Hinterstränge als breites Gebiet in dieser Weise verändert. Im Brustmark tritt nur der mediale zunächst breitere Abschnitt des Hinterstranges, d. h. also der Gollsche Strang als heller Streifen hervor, besonders deutlich ist dies im Halsmark zu sehen, wo ein schmales, etwa dreieckiges, mit der Spitze nach dem Zentralkanal zugerichtetes Feld, welches also die beiden Gollschen Stränge enthält, ausgefallen erscheint, während die beiden breiteren Burdachschen Stränge ebenso wie das übrige Stranggebiet, mit vollständig erhaltenen Markscheiden, also blauschwarz erscheint.

Bei genauer mikroskopischer Betrachtung erscheint manchmal eine ganz schmale Randzone des Gollschen Stranges noch mit Markscheiden versehen und zwar sieht man dies im Brustmark, während man andererseits im Lendenmark etwas mehr erhaltene Markscheiden an einer kleinen Stelle neben der Fissura posterior ganz dorsal wahrnimmt. Ferner kann man hier im Hinterstrang noch einzelne aus den Hinterhörnern stammende, in dem Querschnitte längsgetroffene also querverlaufende Fasern erkennen. In diesem ganzen Gebiet nun, welches also in toto einen Markscheiden-Ausfall aufweist, sieht man noch ganz vereinzelt und isoliert stehende breitere und schmälere, blaue unregelmässige, zum Teil sehr hell gefärbte Punkte als Reste von Markscheiden. Sie sind sehr spärlich und auf den Schnitten von

verschiedenen Höhen des Rückenmarks in ziemlich derselben Menge, aber in einzelnen Schnitten in sehr ungleichmässiger Verteilung zu sehen. Ganz vereinzelt in einigen wenigen Schnitten finden sich besonders in der Nähe des äusseren Randes des Hinterstranges ein oder mehrerere ganz vereinzelte, auf längere Strecken hin verfolgbare Markscheiden. Diese zeigen hier aber zahllose Auftreibungen von hellerer Farbe und unregelmässiger Form, welche zum Teil so dicht stehen, dass sie als rosenkranzähnliche Figuren bezeichnet werden können. Im Gegensatz hierzu erscheinen die zuvor erwähnten spärlichen Hinter-Horn und -Strang durchziehenden queren Fasern völlig normal.

Auf Bielschowsky-Präparaten sehen wir zunächst bei makroskopischer und mikroskopischer Betrachtung mit schwacher Vergrösserung ganz die gleichen hellen Stellen, d. h. die fibrillenfreien resp. -armen wie bei Markscheidenpräparaten, nur naturgemäss infolge der Färbung den Unterschied nicht so stark ausgeprägt. Bei genauer Betrachtung sieht man nun aber auch hier in dem ganzen ausgefallenen Gebiete noch zahlreiche mehr oder weniger breite schwarze Punkte oder kurze dicke Striche oder dergleichen, und zwar scheinen diese zahlreicher zu sein als die Markscheiden in diesen Gebieten auf den entsprechend gefärbten Präparaten, jedoch lässt sich dies sehr schwer beurteilen. Anderseits nun sieht man in diesem Gebiet ein hellgrau gefärbtes feines Flechtwerk, welches bei nach van Gieson gefärbten Schnitten ebenfalls und zwar hellgelb gefärbt deutlich hervortritt. In diesem feinen Fasernetz sieht man an vielen Stellen grosse protoplasmareiche Zellen mit grossen Kernen mit zahlreichen Ausläufern nach allen Seiten versehen. Ferner finden sich hier andere Zellen mit ähnlichen Kernen, welche keine deutlichen Ausläufer aufweisen. Besonders schön zeigen nach Weigert auf Markscheiden gefärbte Präparate, welche dann schwach mit van Gieson-Flüssigkeit nachgefärbt wurden im Hinterstrang Gliawucherung und gleichzeitig die wenigen Reste noch sichtbarer Markscheiden.

Erwähnt werden sollen Schnitte durch die Nervenwurzeln der Cauda equina aus dem Läsionsgebiet. Auf Markscheiden-Präparaten sieht man hier in den einzelnen Nervenbündeln, wenn auch zahlreiche, so doch völlig isolierte Markscheidenquerschnitte, welche aber ganz hell und ungleichmässig gefärbt sind und aufgetrieben und von ungleichmässiger Form erscheinen.

Entsprechende Bielschowsky-Präparate zeigen an den gleichen Stellen auch die Fibrillen stark rarefiziert, anscheinend in etwa der gleichen Menge wie die Markscheiden. Wo sie quer getroffen sind, erscheinen sie aufgetrieben, von ungleichmässiger Färbung und Form. Wo sie mehr schräg getroffen sind, zeigen sie sehr zahlreiche Auftreibungen, bizarre Formen und abwechselnd helle und dunkle Teile.

Diese in den Hintersträngen gelegenen Veränderungen lassen sich noch weit deutlicher, vor allem was Zahl und Form der einzelnen Markscheiden und Fibrillen betrifft, auf Längsschnitten durch das Rückenmark verfolgen. Sowohl bei van Gieson wie bei Weigertschen Markscheiden und auch Bielschowsky-Schnitten tritt an solchen Schnitten, welche den Hinterstrang quer und in der Mitte getroffen haben, in der Mitte schon makroskopisch ein schmaler Streifen — es handelt sich um das Halsmark — deutlich hervor. Bei van Gieson-Schnitten erscheinen diese Gollschen Stränge gelb gefärbt. Es liegt ein Maschenwerk feinster Gliafasern vor. Es lässt sich sehr deutlich erkennen, dass die Hauptrichtung der einzelnen Fasern parallel verläuft und zu Bündel angeordnet eine leicht gewellte längs verlaufende ist. In diesen Bündeln finden sich ziemlich zahlreiche grosse längliche Zellen mit hellem länglichem Kern, deren Längsachse in der Längsachse der Fasern liegt. Die Fortsätze dieser Zellen, vor allem von dem Polende ausgehend, mischen sich diesen zu. Seltener finden sich mehr runde Zellen mit rundem Kern und Fortsätzen nach allen Seiten.

Bei entsprechenden Markscheidenschnitten sieht man in diesem Gebiete isoliert und nicht sehr zahlreich gelegene Markscheiden, welche in einigen Teilen des

Gollschen Stranges auch ganz fehlen. Im Durchschnitt sieht man in jedem Gesichtsfeld bei Ölimmersion etwa 5—8 derartige Markscheiden, jedoch sind auch Gesichtsfelder da, in denen überhaupt keine Markscheiden zu sehen sind. Die höchste Zahl, in der sie sich hier befinden, beträgt etwa 10. Die einzelnen Markscheiden zeigen sehr helle Färbungen, zahlreiche und unregelmässige Auftreibungen und rosenkranzähnliche Formen. Auf Längsschnitten, durch das Brustmark angelegt und auf Markscheiden gefärbt, sieht man noch weniger Markscheiden. Diese zeigen ihre Veränderungen besonders deutlich. Ein Teil derselben hat zahlreiche rosenkranzähnliche Formen, einzelne Teile der Fasern sind ganz häufig gar nicht als gefärbt zu erkennen. Diese Fasern sind in toto stark gequollen, von ganz unregelmässiger Kontur. Andere Fasern erscheinen ganz schmal. Die meisten Markscheidenreste aber erscheinen überhaupt nicht mehr in Form längsverlaufender Fasern, sondern man sieht hier nur mehr oder weniger runde oder ovale unregelmässige Massen als Reste von Markscheiden.

Bielschowsky-Präparate zeigen nun in den Gollschen Strängen ebenfalls eine starke Rarefikation der Fibrillen. Manche Schnitte, welche weiter ventralwärts angelegt nur einen sehr schmalen Gollschen Strang erkennen lassen, zeigen zwar mehr isoliert gelegene (als im Burdachschen Strange), aber doch noch zahlreiche weithin verfolgbare längsverlaufende Fasern, etwa 15—20 im Durchschnitt in einem Gesichtsfeld. Dabei zeigen die einzelnen Fasern eine ähnliche Breite wie diejenigen der Burdachschen Stränge, aber ihre Breite ist eine ungleichmässigere, sie weisen, wenn auch nicht sehr häufig, Anschwellungen auf und haben hier und da helle Strecken in ihren Verlauf eingesetzt. Ganz dorsalwärts angelegte Schnitte, welche den Goll schen Strang relativ breit darstellen, zeigen besonders in ihrem medianen Abschnitt die Fibrillen stärker rarefiziert, doch finden sich in jedem Gesichtsfeld bei Ölimmersion noch wenigstens 3—5 solche, meist wurden etwa 8—10 in einem Gesichtsfeld wahrgenommen. Dabei lassen sich die einzelnen Fasern ebenfalls weit verfolgen und sind zum grossen Teil von der mittleren Breite der Fasern des Burdachschen Stranges und zeigen nur geringe Abweichungen von diesem in demselben Sinne, wie sie oben besprochen worden sind. Auf diesen Bielschowsky-Präparaten tritt die längsgestreckte Gliafaserung der Gollschen Stränge sehr deutlich hervor, doch lassen sich auch hier Gliafasern und Nervenfibrillen durch die schon angegebenen Merkmale (s. auch weiter unten) besonders bei Einstellung in verschiedene Ebenen deutlich unterscheiden.

Bei Vergleichen zwischen Markscheiden und Bielschowsky-Präparaten sieht man also in den Gollschen Strängen die Fibrillen in immerhin weit grösserer Zahl als die Markscheiden erhalten und ferner sehr viel weniger verändert als diese.

Fassen wir nunmehr wieder zusammen. Durch ein Trauma ist sechs Monate vor dem Tode eine völlige Zertrümmerung des 2. Lumbalwirbelkörpers zustande gekommen, so dass an dieser Stelle eine starke Knickung nach hinten erfolgte, welche die Cauda zu einem bandförmigen Streifen komprimierte und die sakralen Wurzeln, wie auch die 4 letzten lumbalen völlig zerstörte. Im Rückenmark finden sich die bekannten sekundären Veränderungen, die nach Zerstörung der lumbosakralen Wurzeln in dem Hinterstrange sich ausbilden. Auf Querschnitten erscheint in Weigert-Präparaten der ganze Hinterstrang des Sakral- und Lendenmarks hell und weist nur noch einzelne Markscheiden auf; im Halsmark betrifft dieser Ausfall nur den Gollschen Strang. Auf allen Höhen des Rückenmarkes finden sich in dem betreffenden Gebiete einzelne wohlerhaltene Faserquerschnitte, die im Halsmarke mehr diffus liegen, im

Brustmark sich an der hinteren Peripherie des Rückenmarkes zu einem feinen Bündel sammeln und im Sakralmark an dem medianen Sulcus das ovale Feld der Hinterstränge bilden. Dieses zuerst von Flechsig beschriebene, von Edinger Tractus cervico-lumbalis dorsalis genannte Bündel enthält nach Müller Fasern für die Innervation von Blase und Mastdarm. Dies ganze Bündel erscheint auf Markscheiden- und Fibrillen-Präparaten völlig intakt. Es sind nun im ganzen Bereiche des degenerierten Gebietes Markscheiden auf Quer- und Längsschnitten nur sehr vereinzelt aufzufinden und mit starken Degenerationszeichen versehen: Rosenkranzähnliche Aufschwellungen und Auflösungen in einzelne Klumpen und Schollen. Fibrillen sind dagegen weit mehr vorhanden. Während Markscheiden im Durchschnitt etwa 5—8 in einem Gesichtsfelde bei starker Vergrösserung zu zählen sind, in manchen auch solche ganz fehlen, sind bei gleicher Vergrösserung Fibrillen stets 15—20 zu zählen. Dieselben erscheinen auf Längsschnitten als weithin verfolgbare Fasern mit geringen degenerativen Veränderungen. Sie haben im allgemeinen die Breite wie die benachbarten normalen Fasern, doch ist ihre Begrenzung unregelmässig. Die einzelnen Fasern lassen mehr knötchenförmige Anschwellungen erkennen, als normal und haben vielfach helle Stellen in ihrem Verlauf.

Auf Längsschnitten, die nach van Gieson oder Bielschowsky gefärbt sind, namentlich auch an Bielschowsky-Präparaten, die nach van Gieson nachgefärbt wurden, tritt eine starke Vermehrung des Gliagewebes in den degenerierten Partien des Hinterstranges sehr schön zutage. Die Hauptrichtung der einzelnen Fasern dieses Gewebes ist deutlich eine längsverlaufende, die einzelnen feinen Fäserchen sind leicht gewellt und in das dichte Fasernetz sind langgestreckte Zellen eingelagert, deren an den Polen abgehende Fasern sich dem Netz beimischen. Eine Unterscheidung der Gliafasern und Fibrillen ist mit Sicherheit durchzuführen.

Hinterstrang-Degeneration bei einem Kinde von 7 Jahren, am stärksten im lumbosakralen Teil des Rückenmarks.

Auf Markscheidenpräparaten treten die Hinterstränge auf Querschnitten durch das Lendenmark schon makroskopisch als helle Flecke hervor. Mikroskopisch sieht man, dass es sich hier um einen, den ganzen Hinterstrang betreffenden Ausfall der Markscheiden handelt, dass aber doch noch zahlreiche derselben, und zwar soweit sich dies am Querschnitt beurteilen lässt, zum grossen Teil in gequollenem Zustande erhalten sind. Weiter nach oben im Brustmark und besonders im Halsmark treten makroskopisch die Gollschen Stränge allein aber noch deutlicher hell hervor. Auch mikroskopisch sieht man den Ausfall der Markscheiden auf diese Stränge beschränkt und im ganzen stärker als weiter unten, jedoch enthält ein ventrales Gebiet dicht hinter dem Zentralkanal und ferner ein kleines Gebiet dicht neben der hinteren Fissur weiter dorsalwärts noch ziemlich zahlreiche Markscheiden, während solche sich im übrigen Gollschen Strang nur ganz vereinzelt finden.

An auf Fibrillen gefärbten Präparaten sieht man an Querschnitten im Lendenmark eine Rarefizierung der Fibrillen fast ebenso diffus wie in den Markscheiden-

Präparaten. Im oberen Teil des Rückenmarks dagegen sind sehr viel mehr Fibrillen als Markscheiden erhalten; es lässt sich an zahlreichen Vergleichsstellen bei Auszählungen feststellen, dass erstere in etwa doppelter Zahl als letztere hier noch vorhanden sind. An der Grenze vom Halsmark und der Medulla oblongata erscheint der Gollsche Strang, wo er als solcher im Gollschen Kern noch deutlich hervortritt, auf Markscheidenpräparaten hell, während der Burdachsche Strang ganz dunkel erscheint. Auf Bielschowsky-Präparaten sieht man makroskopisch das Gleiche. Während wir nun aber mikroskopisch auf zur Darstellnng der Markscheiden gefärbten Präparaten im Gollschen Strang in der Tat eine Rarefizierung der Markscheiden feststellen können, wodurch die Helligkeit bedingt wird, sehen wir am Bielschowsky-Präparat die Fibrillen vollständig erhalten, während die hellere Färbung nur darauf beruht, dass die Umgebung der Fibrillen ganz hell nicht bräunlich gefärbt ist, d. h. dass eben die Markscheiden ausgefallen sind.

Da nun, wo die Markscheiden und Fibrillen, erstere mehr ausgefallen sind, finden wir eine deutliche Gliawucherung. Es ist dies schon bei van-Gieson-Färbung zu erkennen, noch viel deutlicher aber bei der Bielschowskyschen Methode. Es stehen uns eine Reihe von Präparaten gerade bei diesem Falle zur Verfügung, welche durch irgend eine uns zunächst unbekannte Modifikation des Bielschowskyschen Verfahrens und durch sehr starke Überfärbung nicht oder nur ganz vereinzelt Fibrillen zeigen, dagegen die Glia ausserordentlich schön und vollständig darstellen. An diesen Präparaten erkennt man nun deutlich, dass die Glia hier im Hinterstrang kein so regelmässiges Maschenwerk darstellt wie in den anderen Strängen, sondern vielmehr aus kürzeren, feineren und unregelmässiger geordneten aber weit zahlreicheren und viel dichteren Fasern besteht.

Längsschnitte durch das Rückenmark zeigen ausserordentlich präzise den Ausfall der Markscheiden im Hinterstrang bezw. im Halsmark, wo der Vergleich am leichtesten ist, im Gollschen Strang. Immerhin sind in diesem vereinzelte Markscheiden noch erhalten, besonders ganz median neben der hinteren Fissur. Bei Zählungen findet man die Markscheiden im Gollschen Strang auf $^1/_4$ bis $^1/_5$ der im Burdachschen Strang vorhandenen reduziert. Auf ebensolchen Längsschnitten, auf Fibrillen gefärbt, sieht man makroskopisch keinen Unterschied zwischen Gollschem und Burdachschem Strang in der Helligkeit beider. Auch bei schwacher Vergrösserung erscheinen die Fibrillen im Gollschen Strang zwar spärlicher als im Burdachschen, aber der Unterschied ist nur sehr gering; bei starken Vergrösserungen sieht man das Gleiche. Bei Zählungen kann man feststellen, dass die Fibrillen nur auf etwa die Hälfte reduziert sind. Während ein Teil dieser im Gollschen Strang gelegenen Fibrillen vollkommen normal erscheint, zeigt ein anderer Teil Verdickungen und Anschwellungen, aber doch stets scharfe Konturen. Nur vereinzelt treten in den Fasern helle Strecken hervor. Diese nach Bielschowsky gefärbten Längsschnitte sind ebenso wie die erwähnten Querschnitte zum Teil so ausgefallen, dass nicht die Fibrillen, dagegen in fast idealer Weise die Neuroglia gefärbt ist. Hierbei sieht man nun auch wieder, dass die Glia aus weit zahlreicheren feineren, dichter aneinander gelagerten Fasern als in den übrigen Strängen besteht. Sie ist hierbei gewellt, im grossen ganzen längsgeordnet.

An diesem Fall von juveniler oder angeborener Hinterstrangdegeneration sehen wir also im Hinterstrang bezw. dem Gollschen einen etwa doppelt so starken Ausfall der Markscheiden wie Fibrillen.

Fassen wir auch in diesem Falle das Wichtigste kurz zusammen. Bei einem Kinde von 7 Jahren findet sich eine Degeneration der Hinterstränge, die im Lumbosakralmark den ganzen Querschnitt dieser Stränge einnimmt, in dem oberen Brust- und Halsmark auf die Gollschen Stränge beschränkt ist. Auf Weigertschen Markscheiden-Präparaten erscheinen diese Stellen hell. Erhalten ist auf allen Höhen des Rücken-

markes das ventrale Feld und der Tractus cervico-lumbalis dorsalis Edinger. Eine Vergleichung der Markscheiden- und Fibrillen-Präparate der gleichen Höhen des Rückenmarkes auf Quer- und Längsschnitten zeigt nun stets eine stärkere Rarefizierung der Markscheiden, als wie der Fibrillen. Im Lendenmark erscheint der Unterschied am geringsten, am grössten dagegen im Halsmark. Hier ergibt eine Auszählung, dass Fibrillen in doppelt so grosser Zahl erhalten sind, als Markscheiden. In der Medulla oblongata erscheint der Goll sche Strang, soweit er im Gollschen Kern noch hervortritt, von Markscheiden fast entblösst, während die Fibrillen hier keine Lichtung ihrer Fasern erkennen lassen. Auf Längsschnitten erscheinen die Markscheiden rosenkranzartig aufgetrieben, zum Teil als blasige Verdickungen und Schollen. Die Fibrillen haben zahlreichere und grössere Verdickungen und Anschwellungen als normal, lassen helle Stellen in ihrem Innern erkennen, haben aber meist scharfe Konturen.

Beginnende Tabes.

Ganz dem im vorhergehenden Fall Besprochenen entsprechend fallen schon makroskopisch bei auf Markscheiden gefärbten Querschnitten die Hinterstränge durch ihre grössere Helligkeit im Lendenmark auf, während im Halsmark das gleiche nur für den Gollschen Strang zutrifft. Mikroskopisch können wir auch hier feststellen, dass im Lendenmark der Ausfall der Markscheiden ein mehr diffuser, im Gollschen Strang des Halsmarks dagegen ein mehr zirkumskripter ist. Hier sind nun aber die Markscheiden wiederum besonders in einem ventralen Felde dieser Stränge ziemlich vollständig erhalten und man sieht nun auch im übrigen Gollschen Strang weit mehr Markscheiden erhalten, als im vorhergegangenen Falle. Auf Schnitten durch die Medulla oblongata erscheint auch hier eine Rarefizierung der Markscheiden, wenn auch eine geringe.

Fibrillenpräparate zeigen im Lendenmark im Hinterstrang nur eine sehr geringe und bei Vergleichen mit anderen Strängen nur undeutlich zutage tretende Verringerung der Fibrillen. Im Halsmark dagegen tritt bei Vergleichen des Gollschen und Burdachschen Stranges die geringere Fibrillenzahl des ersteren deutlich hervor, immerhin sind in ihm noch ausserordentlich viele Fibrillen erhalten und zwar wie es scheint, zahlreicher als im Markscheidenpräparat des gleichen Stranges zu sehen waren. Bei Schnitten durch die Medulla oblongata sieht man an keiner Stelle eine Verringerung der Fibrillen.

Längsschnitte zeigen durch das Halsmark angelegt und auf Markscheiden gefärbt zeigen sehr deutlich, dass im Goll schen Strang die Markscheiden gelichtert, aber doch noch sehr zahlreich vorhanden sind. Das gleiche sieht man auf Fibrillenpräparaten doch tritt hierbei im Gollschen Strang die Verringerung der Fibrillen noch mehr zurück; es scheinen hier mehr Fibrillen als Markscheiden erhalten zu sein. Auch bei Zählungen, welche die Markscheiden des Gollschen und Burdach-Stranges vergleichen und ebenso die Fibrillen beider Stränge lässt sich dies feststellen. Die einzelnen Fibrillen sind dabei zumeist gut erhalten, zeigen aber einzelne Anschwellungen und helle Zwischenstücke. Eine deutliche Gliawucherung lässt sich an den nach van Gieson und Bielschowsky gefärbten Präparaten nicht feststellen, doch sind letztere in diesem Falle hierfür nicht geeignet.

In einem Fall von beginnender Tabes erscheinen auf Querschnitten, die nach Weigerts Markscheiden-Methode gefärbt sind, im Lendenmark die ganzen Hinterstränge heller, im Halsmark nur die Gollschen Stränge.

Vergleichungen von Markscheiden und Fibrillen-Präparaten auf Längs- und Querschnitten lassen in der gleichen Höhe des Rückenmarkes eine grössere Rarefizierung der Markscheiden erkennen, als der Fibrillen, doch ist für die Markscheiden wie Fibrillen der Ausfall nicht so bedeutend wie bei den vorher beschriebenen Fällen. Die einzelnen Fibrillen stellen sich auf Längsschnitten als ziemlich gut erhaltene Fasern dar, aber doch mit Anschwellungen, knötchenartigen Verdickungen und hellen Zwischenstücken versehen.

Beginnende Tabes.

Dieser Fall ähnelt den vorhergegangenen ausserordentlich. Wiederum fallen in Markscheidenschnitten durch das Lendenmark die Hinterstränge, weiter oben nur der Gollsche Strang, durch ihre Helligkeit auf und erweisen sich bei mikroskopischer Betrachtung als markscheidenarm. Bei Schnitten durch das Lendenmark sieht man immerhin die Markscheiden in einem ganz ventralen Felde und dicht neben der Fissur ziemlich gut erhalten, sonst an Zahl stark verringert. Längsgerichtete Fasern, welche dicht neben der Fissur gelegen, aus dem Horn hierherziehen und ebensolche aus dem Horn stammende Fasern, welche seitlich in die Hinterstränge hineingelangen, fallen als noch erhalten auf. Im Halsmark sieht man im Gollschen Strang ein ventrales Feld wieder reich an Markscheiden, aber auch der übrige Strang zeigt hier nur eine geringe Verringerung der Zahl der Markscheiden.

Fibrillenpräparate zeigen ebenfalls einen Ausfall der Fibrillen im Lendenmark, wenn derselbe auch äusserst gering zu sein scheint; im Gollschen Strang tritt zwar eine grössere Helligkeit gegenüber dem Burdachschen zutage, jedoch scheinen bei Vergleichen beider Stränge keine Unterschiede in der Fibirillenzahl beider zu bestehen, vielmehr fehlt nur teilweise der bräunliche Grund um die Fibrillen im Gollschen Strang, d. h. also die Markscheiden, und es scheint die grössere Helligkeit des Gollschen Stranges nur hierdurch bedingt zu sein.

Längsschnitte zeigen die Verhältnisse an Markscheiden wie an Fibrillenpräparaten wiederum deutlicher. Hierbei erscheinen im Gollschen Strang die Markscheiden an Zahl noch sehr gut erhalten, d. h. auf die Hälfte oder höchstens ein Drittel reduziert. Die einzelnen Markscheiden zeigen hierbei sehr zahlreiche grosse, helle, unregelmässig geformte Auftreibungen. Auf Fibrillen gefärbte Längsschnitte durch das Halsmark lassen nur einen äusserst geringen Ausfall der Fibrillen im Gollschen Strang erkennen. Dieselben scheinen hier höchstens zum dritten Teil ausgefallen zu sein, ja an manchen Stellen erscheint der Gollsche Strang ebenso fibrillenreich als der Burdachsche, wenn auch diese Abschnitte des Gollschen Stranges dadurch, dass die braune Grundfärbung, d. h. die Markscheiden, hier fehlen, etwas deutlicher hervortreten. Die Fibrillen sind zum grössten Teil normal, zum kleinsten Teil zeigen sie Anschwellungen und dergl. In diesem Falle von beginnender Tabes sind die Markscheiden stärker als die Fibrillen reduziert; besonders im Halsmark sind letztere noch fast ganz erhalten.

Ein weiterer Fall von beginnender Tabes bietet fast die gleichen Verhältnisse wie der vorherige. An Weigert-Präparaten sind im Lumbalmark die ganzen Hinterstränge mässig gelichtet, im Halsmark nur die Gollschen. Ein Vergleich der befallenen Partien auf Längs- und Querschnitten gleicher Höhen des Rückenmarkes ergibt einen grösseren Ausfall an Markscheiden wie an Fibrillen. Die einzelnen Markscheiden lassen auf Längsscheiden zahlreiche, grosse helle Auftreibungen erkennen. Die Fibrillen haben reichlich Knötchen und helle Zwischenstücke.

Die zur Untersuchung und Vergleichung herangezogenen Fälle stimmen darin überein, dass bei allen eine Degeneration in den Hintersträngen des Rückenmarks besteht, die im Lumbalmark den ganzen Querschnitt dieses Stranges einnimmt und im oberen Brust- und Halsmark auf den medialen Teil desselben beschränkt ist. Hier bietet das Studium der Quer- und Längsschnitte besonderes Interesse durch den Vergleich mit dem direkt angrenzenden normalen Gewebe. Das ventrale Feld der Hinterstränge und der Tractus cervico-lumbalis dorsalis ist in allen Fällen erhalten. Es tritt nun auf allen Quer- und Längsschnitten derselben Höhe des Rückenmarkes bei Weigert- und Bielschowsky-Färbung ein Missverhältnis im Erhaltensein der Markscheiden und Fibrillen in den degenerierten Partien zweifellos zutage. Betrachten wir zunächst die 3 letzten Fälle, bei denen es sich um eine chronische Degeneration handelt, wie sie sich gewöhnlich im Beginne der Tabes findet. Hier tritt ein Unterschied zutage zwischen dem älteren Prozess, wie er im ersten dieser Fälle vorliegt und dem augenscheinlich jüngeren der beiden letzten Fälle. Bei dem älteren Prozess ist das Missverhältniss ein grösseres, es erscheinen hier die Markscheiden an manchen Stellen ganz ausgefallen, höchstens aber ist $^1/_5$ bis $^1/_4$ der normalen Zahl vorhanden, während die Fibrillen im ganzen Querschnitt sich finden und höchstens auf die Hälfte der normalen Zahl reduziert sind. In den beiden letzteren Fällen, die jüngeren Datums sind, ist dies Missverhältnis nicht so deutlich zu erkennen, obschon auch hier in allen Vergleichspräparaten gleicher Höhen des Rückenmarkes eine stärkere Rarefizierung der Markscheiden als wie der Fibrillen mit Sicherheit festzustellen ist. Die einzelnen Markscheiden tragen meist die Anzeichen starker Degeneration: blasige Auftreibungen, rosenkranzähnliche Verdickungen, Auflösungen in Schollen und Klumpen. Ein Unterschied zwischen dem ersten und den beiden letzteren Fällen besteht in dieser Hinsicht nicht. Die einzelnen Fibrillen in den degenerierten Partien erscheinen auf Längsschnitten als recht lange, schlanke Fasern von meist normaler Breite, haben aber weit zahlreichere und dickere Anschwellungen von Knötchenform, als wir sie im normalen Gewebe finden, und es sind in den Verlauf der Fibrillen helle Stücke eingesetzt.

Der erste der untersuchten Fälle unterscheidet sich von den 3 letzten soeben besprochenen dadurch, dass es sich hier nicht um eine chronische Degeneration der einzelnen lumbosakralen Wurzeln handelte, sondern diese ganze Wurzeln durch ein Trauma plötzlich von dem trophischen Zentrum abgeschnitten waren. Es folgte dann die sich hier stets anschliessende sekundäre Degeneration der Hirnstränge.

Der Ausfall der Markscheiden gegenüber dem der Fibrillen war auch hier ein beträchtlicherer. Auf manchen Gesichtsfeldern waren Markscheiden gar nicht aufzufinden, höchstens zählte man

zehn solche in einem Gesichtsfeld bei starker Vergrösserung, während bei gleicher Vergrösserung im entsprechenden Fibrillenpräparat stets 15—20 Fibrillen lagen. Die Markscheiden sind in starkem Zerfall begriffen. Vielfach liegen nur hellblau gefärbte Schollen und Klumpen im Gesichtsfeld, von meist dickerem Umfang als normale Markscheiden ihn haben. Andere Fasern erscheinen ganz schmal oder als ungefärbte oder nur sehr hellgefärbte Schläuche. Die Fibrillen, die sich in der degenerierten Partie erhalten haben, sind meist von gleicher Breite, wie in dem nebenan liegenden normalen Gewebe, einzelne von unregelmässiger Kontur. Sie haben mehr Anschwellungen als wie wir sie in normaler Weise finden und helle Stellen in ihrem Verlauf. Es ist im Vergleich zu dem am weitesten vorgeschrittenen Tabesfall, den wir untersuchten, in dem eben beschriebenen Falle eine stärkere Degeneration von Markscheiden bereits eingetreten, wogegen die Fibrillen nur geringe Unterschiede aufweisen. Nur die Konturen der einzelnen Fasern, die in den Tabesfällen sich als glatt und scharf erwiesen, sind in dem Traumafall vielfach unscharf. Im übrigen sehen wir in allen den Fällen, in denen es sich um eine langsame Degeneration der von ihrem trophischen Zentrum getrennten langen Fasern handelt, wesentlich knötchenförmige Anschwellungen und Auftreibungen, die auch die im normalen Gewebe vorkommenden an Zahl und Grösse überschreiten, und helle Stellen im Verlaufe der Fasern.

Vergleichen wir die bei diesen chronischen degenerativen Prozessen gefundenen Veränderungen der Fibrillen mit jenen, wie wir sie noch bei den Blutungen und Kapselbildungen im Gehirn darzustellen haben werden, so fällt zunächst auf, dass die schwerste Form der Veränderungen: Aufsplitterung der Fasern, klumpenförmige Verdickungen mit netzartigen hellen Stellen, hirschgeweihartige Aufteilung und Zerfall in Körnchenreihen und Klumpen (s. im nächsten Kapitel), hier vollständig fehlen. Es ähneln vielmehr die an den Fibrillen gefundenen Veränderungen denen, wie wir sie in den alten Kapseln des Gehirns, die sich nach Blutungen, Erweichungen und Abszessen bilden, gefunden haben und noch beschreiben werden. Doch sind auch in letzteren die Konturen meist noch unschärfer, die einzelnen Fibrillen gewellter und auch die Knötchen an einzelnen Fibrillen noch reichlicher. Gemeinsam sind ihnen aber knötchenförmige Anschwellungen, die an Zahl und Dicke die Norm überschreiten, und helle vom Silber nicht tingierte Stellen im Verlauf der Fibrillen.

Erwähnt werden muss, dass die von uns untersuchten Tabesfälle klinisch einen sehr langsamen Verlauf gezeigt hatten und der Tod durch interkurrente Krankheit herbeigeführt war. Die Möglichkeit, dass also bei akuterem Verlaufe der Tabes auch an den Fibrillen mehr oder weniger

die Anzeichen der akuten, schweren Degeneration sich ausbilden können, ist nicht von der Hand zu weisen.

Bemerkenswert ist in obigen chronischen Degenerationsprozessen der Hinterstränge des Rückenmarkes das Verhalten des Gliagewebes. Es hat sich eine starke Vermehrung dieses Gewebes augebildet, und zwar sind die Fasern durchweg dem Rückenmarklängsschnitt parallel gerichtet. Zwischen ihnen erkennt man langgestreckte, gleichfalls dem Längsschnitt parallel gestellte Zellen mit meist hellem länglichem Kern und zwei Ausläufern an den beiden Polen, die sich dem Fasergeflecht beimischen. Nur wenige Zellen haben auf dem Schnitt runde Form mit rundem Kern in ihrem Innern und Fortsätze nach allen Seiten. Diese eigentümliche Längsrichtung der Gliafasern und die zweipolige langgestreckte Form der Gliazellen haben wir auch bei der Kapselbildung im Gehirn gefunden, bei denen die Fasern dem Lumen der Blutungen parallel liefen.

Es haben also unsere Untersuchungen ergeben, dass in dem reichlich gewucherten Gliagewebe, welches die degenerierten Partien ausfüllt, mehr marklose Achsenzylinder erhalten sind, als man solche mit den bisher zur Verfügung stehenden Methoden nachweisen konnte. Die Fasern zeigen die oben erwähnten Degenerationszeichen. Ob und wie weit sie noch funktionsfähig sind, ist zunächst mit Sicherheit nicht zu entscheiden.

Es liegen aus den letzten Jahren bereits einige Untersuchungen vor, die sich mit dem Studium der marklosen Achsenzylinder im tabetischen Gebiet befassen und mit Ramon y Cajals oder Bielschowskys Methode angestellt sind. Spielmeyer untersuchte zur gegenseitigen Ergänzung Tabesfälle sowohl mit ersterer Methode wie der Weigertschen Gliamethode. Er fand auf Längsschnitten bei Ramons Färbung, dass hie und da eine Faser beim Eintritt in dichteres Gliagewebe den hellen Saum der von den Markscheiden herrührt, verliert und nun in der Stützsubstanz weiterzieht, ähnlich wie die Fasern in den Sklerosehерden. Auch konnte er quer oder schräg nach vorn ziehende Reflexkollateralen, wenn auch nur spärlich, nachweisen. Spielmeyer untersuchte ferner den Degenerationsprozess beim Übergange des primären in das zweite zentripetale Neuron. Er fand einen Ausfall der feinsten Verzweigungen der Neurofibrillen um die einzelnen Ganglienzellen sowohl in der Clarkeschen Säule wie in den Kernen der Hinterstränge, während diese Zellen selbst völlig intakt erschienen. Es machte somit der Degenerationsprozess in den untersuchten nicht komplizierten Fällen von tiefsitzender Tabes dort Halt, wo das zweite Neuron begann. Der Autor fand ferner in der Kleinhirnrinde entsprechend der Gliavermehrung im Ramon y Cajalschen Präparat deutlichen Faserausfall in der molekulären Schicht, vor allem starke Lichtungen in den Dendriten-Verzweigungen der Purkinjeschen Zellen.

Thomas unteruchte drei Fälle von alter Hemiplegie, von denen bei einem gleichzeitig Tabes bestand. Die Pyramidenbahnen waren vollständig degeneriert. Nach Färbung mit der Roman y Cajalschen Methode fanden sich noch einige wenige Achsenzylinder unregelmässig über den Querschnitt zerstreut mit oder ohne Markhülle. Auf Längsschnitten fanden sich spärlich schwarze Fäden, die sich vom gelben Untergrund gut abhoben, in dem degenerierten Gebiet. Der mit Tabes kombinierte Fall zeigte in den Hintersträngen Degeneration mit Ausnahme des ventralen Feldes und zahlreicher Fasern der hinteren, äusseren Wurzelzone. Es fanden sich in den degenerierten Hintersträngen zahlreiche marklose mehr oder weniger veränderte teils hypertrophische teils atrophische Achsenzylinder. Im Dorsalmark fand der Forscher auch rosenkranzförmige und frakturierte Formen. Die Hemiplegie bestand bei diesem Falle 20 Jahre. Wann sich die Tabes hinzugesellte und welchen klinischen Verlauf sie nahm, ist nicht gesagt.

Nageotte hat mit Ramon y Cajals Methode an 5 Fällen von Hinterstrang-Degenerationen (eine Wurzelläsion bei Rektumkarzinom, 2 Paralysen, 2 Fälle von Tabes, darunter einer mit Muskelatrophie) Untersuchungen über die Regeneration von Nervenfasern in den hinteren Wurzeln und den Spinalganglien angestellt. Er fand, dass ähnlich wie bei Amputationen an der Aussenseite des Stumpfes sich bei tabischer Degeneration Regenerationen in Form von Wachstumskeulen bilden, sowohl in den Spinalganglien als den hinteren Wurzeln, und neugebildete Fasern im Gebiete des sensiblen Neurons auftreten, welches dem Lebenszentrum der Nerven am nächsten liegt, sei es am Zellkörper, sei es am Neuriten. Diese pathologische Regeneration sei weiter nichts als eine Übertreibung physiologischer Vorgänge. Sie beruht auf dem Bestreben, die zugrunde gegangenen Wurzelfasern zu ersetzen, ohne wenigstens in den beobachteten Fällen dazu zu gelangen. Der Autor glaubt, dass bei der Tabes eine Läsion der Wurzelfasern der völligen Zerstörung vorangeht. Diese Läsion besteht in einer rosenkranzartigen Anschwellung der Achsenzylinder und erstreckt sich meist nur auf die hinteren Wurzelfasern. In den Rückenmarkssträngen selbst finden sich die Wachstumskeulen nicht häufiger als Nageotte sie schon unter normalen Bedingungen hier fand. Wir haben unsere Präparate auf diese Verhältnisse hin durchgesehen, jedoch in den Längs- und Querschnitten, die wir oben genauer beschrieben, keine Gebilde auffinden können, die wir als Wachstumskeulen mit Sicherheit ansprechen könnten. Spinalganglien haben wir in diesen Fällen nicht zu Gebote gehabt und auch die hinteren Wurzeln waren an den Schnitten, die sämtlich mit dem Gefriermikrotom hergestellt waren, nicht mehr vorhanden.

Marinesco untersuchte in 5 Tabesfällen mit Ramon y Cajals Methode die Hinterstränge, in 3 Fällen auch die hinteren Wurzeln und

Spinalganglien. Die Veränderungen sind am stärksten in den Strängen, weniger in den Wurzeln, noch weniger in dem intraganglionären Teil derselben ausgesprochen. Es sind teils degenerative, teils regenerative Veränderungen zu erkennen. Erstere schreiten vom Strang zum Ganglion vor, letztere nehmen umgekehrten Verlauf. In den Hintersträngen finden sich meist, abnorm dicke Fasern, dann solche, die Auftreibungen mit retikulären Strukturen aufweisen und sich teilen. Es sind das wohl degenerierte Fasern; dünne Fasern sind hier selten. Andrerseits findet man in den Spinalganglien neben dicken reichlich dünne marklose Fasern, die sich teilen und als regenerierte anzusehen sind. Sie ziehen zum Rückenmark hin, erreichen dasselbe meist nicht, da sie wieder zugrunde gehen. Im Ganglion, wo sie zahlreich erhalten sind, tragen einzelne dieser Fasern runde oder ovale Endkolben analog denen bei peripherer Regeneration.

Blumenau untersuchte bei einem Falle von progressiver Muskelatrophie spinalen Ursprunges die Vorderhörner mit Ramons Fibrillenmethode. Er fand überall in den Vorderhörnern körnigen Zerfall der Neurofibrillen, doch waren nicht alle Zellen auf demselben Querschnitt in gleichem Masse befallen. Inmitten stark veränderter Zellen lagen einzelne mit gut erhaltenen Fibrillen. Der Fibrillenzerfall war in den radikulären, den kommissuralen- und Strangzellen zu finden, in den Hinterhörnern selten. Um die zugrunde gehenden Nervenzellen lagen zahlreiche Leukozyten, einige von diesen berührten die Zelle und quollen in letztere hinein — Neuronophagen. — An den Gefässen trat eine Veränderung nicht besonders scharf hervor.

Hier wollen wir noch kurz die Untersuchungen anführen, welche bei einer anderen Erkrankung des Zentralnervensystems als die erste Anwendung des neuen Bielschowsky-Verfahrens auf pathologisches Material, zu überraschenden, allgemeines Aufsehen erregenden Resultaten führten, welche ebenfalls in der Richtung liegen, dass ungeahnt viele Achsenzylinder im Gegensatz zu den Markscheiden erhalten sind. Wir meinen die multiple Sklerose.

Bielschowsky konnte in Herden dieser Erkrankung marklose Achsenzylinder in fast derselben Dichtigkeit und Anordnung darstellen wie in normalen Gebieten, so dass die Grenze des Herdes auf Fibrillenpräparaten kaum zu entdecken war. Auf Längsschnitten trat eine starke Differenzierung und Schlängelung der Fasern hervor, auch waren die Achsenzylinder strekenweise in Fibrillenbündel aufgelöst. Bielschowsky hält diese Achsenzylinder im wesentlichen für persistierende, nicht neugebildete.

Bartels kam mit Hilfe der gleichen Imprägnationsmethode zu ähnlichen Resultaten. Er betont gleichfalls die spindelförmigen Auftreibungen der Achsenzylinder im Bereiche der Herde, will aber die Möglichkeit, dass

es sich hier um postmortale Veränderungen handelt, nicht ausschliessen. Eine Regeneration der Fibrillen in den Herden sei nicht anzunehmen. Die Anzahl der Fasern in den Herden ist nur ganz leicht verringert. Es sei neben den Fibrillen in dem Achsenzylinder Bethes Fibrillensäure erhalten, jene Substanz, welche die Leitungsfähigkeit der Fibrillen vermittelt.

Hoffmann fand die Markscheiden an der Grenze der Herde von multipler Sklerose in fettigem Zerfall, auch wenn der Achsenzylinder erhalten war. Da letzterer nun nicht bereits neu gebildet sein konnte, wenn das Mark noch im Zerfall begriffen war, so ist ein Persistieren des Achsenzylinders und keine Neubildung desselben anzunehmen.

Im Gegensatz zu diesen Ansichten kommt Strähuber mit Hilfe einer eigenen Färbemethode zu der Auffassung, dass es sich in den Rückenmarksherden der multiplen Sklerose um neugebildete Fasern handle und schliesst dies aus dem eigentümlichen Aussehen einer grossen Menge dieser Fasern: Auflösung in Bündel, Schlängelung und spitzwinkelige Gabelung. Diesen Standpunkt hält Strähuber in einer späteren Abhandlung gegenüber Bielschowskys Ansicht nochmals fest, ohne neue Gründe beizubringen. Bielschowsky erwidert, dass Strähubers Methode nur einen kleinen Teil der Fasern in den Herden zur Anschauung bringe. Wenn ferner die marklosen Fasern, die sich ausserhalb der Herde in markhaltige fortsetzen, regeneriert seien, so müssten sich Herde finden, in denen diese Regeneration noch nicht stattgefunden hat. Das ist nicht der Fall. Die Regeneration müsste bereits stattfinden zu einer Zeit, wo die Markscheide noch zerfällt, und das sei sehr unwahrscheinlich. Andererseits sah Bielschowsky auch unter spitzem Winkel abgehende Fasern und leugnet das Vorkommen regenerierter Fasern nicht. Bartels bekämpft ebenfalls die Ansicht Strähubers mit ähnlichen Gründen wie Bielschowsky, das Sich-Überkreuzen und Verschieben der Fasern in den Herden sei eine Folge des Grösserwerdens der Körnchenzellen und des Ansammelns der Markscheidenreste. Die wenigen regenerierten Fasern kämen nicht in Betracht.

3. Verhalten der Neurofibrillen bei Blutungen Erweichungen und Abszessen des Gehirns in frischem Zustande und während der Kapselbildung.

Blutungen im Occipitallappen. (S. Nr. 85.)

Bei der van Giesonfärbung fallen in der weissen Substanz zahlreiche teils benachbarte teils weit auseinander liegende, zum Teil deutlich um Gefässe gelegene Blutungen auf. Dieselben sind sehr klein, jedoch von etwas wechselnder Grösse und bestehen aus in ihrer Form gut erhaltenen roten Blutkörperchen. Bei Fibrillen-

präparaten nach Bielschowsky mit leichter Nachfärbung nach van Gieson fallen zunächst auch dieselben aus Blut bestehenden Herde durch ihre gelbe Färbung auf. Die Fibrillen zeigen in der weissen Substanz ein ausserordentlich kompliziertes Maschenwerk von feinen und dicken im allgemeinen ziemlich kräftigen Fibrillen. Dieselben sind meist nur auf eine kurze Strecke getroffen und leicht geschlängelt. Dazwischen finden sich ganz feine Körnchen, welche einzeln kaum zu erkennen sind und als feinste Niederschläge aufgefasst werden müssen. Einzelne Fibrillen sind auch dicker wie die andern, beziehungsweise zeigen leichte Anschwellungen, jedoch mehr gleichmässig auf längere Strecken verteilt. Nur ganz vereinzelt fallen an einzelnen Fibrillen kleine knopfförmige oder ähnlich gestaltete Anschwellungen auf. Betrachten wir nun die aus extravasierten roten Blutkörperchen bestehenden Herde, so müssen wir einen Unterschied machen zwischen den kleinsten solchen und den etwas grösseren. Bei den ganz kleinen fällt zunächst bei schwacher Vergrösserung auf, dass die Fibrillen in etwa ganz derselben Länge in den mit Blut durchsetzten Stellen wie im angrenzenden Gewebe vertreten sind. Mit starker Vergrösserung (Öl-Immersion) lässt sich in der Tat feststellen, dass die Fibrillen in ihrer direkten Fortsetzung zwischen rote Blutkörperchen hineinziehen, so dass also die Fibrillen innerhalb und ausserhalb jener kleinsten Herde direkt zusammenhängen. Mit starker Vergrösserung lässt sich nun ferner feststellen, dass die Zahl jener Fibrillen in den Herden keine wesentliche geringere ist, wie ausserhalb derselben; nur erscheinen die Fibrillen durch die roten Blutkörperchen selbst auseinander geschoben, und zwischen diesen zu liegen, so dass hierdurch eine etwas andere Verteilung der Fibrillen wie im umliegenden Gewebe zustande kommt. Hierbei macht es nun doch den Eindruck — da die zwischen den roten Blutkörperchen gelegenen Fibrillen nicht gedrängter liegen als diejenigen im umliegenden Gewebe —, dass eine minimale Verminderung der Gesamtzahl der Fibrillen eingetreten wäre. An diesen kleinsten Herden weisen die einzelnen Fibrillen auf jeden Fall keine stärkeren Veränderungen auf. Zwar fallen einzelne Fibrillen dadurch auf, dass sie etwas dicker erscheinen oder kleine Anschwellungen zeigen; allein ob dies in weit höherem Masse der Fall ist, als in der übrigen weissen Substanz, lässt sich nur sehr schwer beurteilen und es finden sich somit hier keine sicher konstatierbaren qualitativen Veränderungen der Fibrillen.

Etwas anders liegen nun die Verhältnisse in den grösseren Blutherden. Es lässt sich hier wiederum verfolgen, wie die Fibrillen vom Rande direkt in den Herd hineinziehen, in ihrer Gesamtheit gut erhalten und quantitativ höchstens minimal verringert sind. Dagegen fallen nun die Veränderungen an den einzelnen Fibrillen auf, welche zwar nicht artverschieden sind von solchen, wie wir sie in den kleineren Herden und in der übrigen Gehirnsubstanz vereinzelt gefunden, welche aber hier in so viel ausgeprägterem Masse und vor allem so ausserordentlich viel zahlreicher vorhanden sind als dort, dass sie hier unbedingt als etwas Pathologisches aufgefasst werden müssen. Zunächst erscheint hier eine grosse Zahl der Fibrillen sehr viel breiter als wie die Mehrzahl derselben, dabei ist ihre Begrenzung keine ganz scharfe. Ausserordentlich häufig nun zeigen die Fibrillen merkwürdige Anschwellungen von dunkler, schwarzer Farbe, von denen ein Teil mehr Knopfform, andere zumeist unregelmässigere Gestalt besitzen und welche zum Teil so an den Fibrillen dransitzen, dass sie eine gleichmässige Auftreibung vorstellen, zum Teil aber auch so, dass diese Anschwellungen die Fibrillen nur an einer Seite überragen, also zum Beispiel einen nach unten ausgebuchteten Körper darstellen und somit gewissermassen an den Fibrillen nach unten daranhängen. Es sind Stellen vorhanden, wo zwischen den Blutkörperchen jede einzelne Fibrille teils mehr längliche allmähliche Verdickungen, teils direkt in die Augen fallende grössere Verklumpungen aufweist. Ferner sind hier Fibrillen zu verfolgen, welche sich hirschgeweihartig aufgabeln. Der Winkel, in welchem sich die Faser spaltet, stellt dann meist auch eine derartige verdickte und verklumpte Stelle dar. Auch jede einzelne dieser geteilten Fasern kann sich nun ihrerseits wieder meist ebenfalls

unter Zuhilfenahme einer knopfförmigen Anschwellung aufsplittern, wobei die einzelnen Fasern dann nicht weiter genau verfolgt werden können. In diesen Blutungsherden fallen vereinzelte Fasern auf, welche in ihrem Gesamtverlauf so stark verdickt erscheinen, dass sie schon mit schwacher Vergrösserung einzeln hervortreten. Eine solche ziemlich schwach gewellte Fibrille, welche genauer betrachtet wird, zeigt abwechselnd dünne hellgefärbte und ausserordentlich breite dunkle, unscharf begrenzte Windungen bezw. Windungsteile und sie geht an einer Stelle in ein ganz leicht gewelltes und noch überaus viel breiteres, aber ganz helles Stück über, welches mit einem dunklen punktförmigen Ende schliesst, von dem aus sich die Fibrille nicht mit Sicherheit weiter verfolgen lässt.

Eine andere auch sehr kräftige Faser zeigt in ihrem Verlauf eine ganze Reihe solcher Anschwellungen, besonders deutlich mehr birnförmige, direkt hintereinander eingeschaltete. Von hier ab ist die Faser wenig gleichmässig gefärbt, indem hellere und dunklere, sehr unscharf konturierte Teile wechseln. Weiter nach unten gabelt sich die Fibrille in 2 anscheinend dünnere, von welchen die obere nur strichweise dunklere Stellen zeigt, zwischen denen dann zunächst nur ganz hell gefärbte, später überhaupt ungefärbte Stellen gelegen sind. Die untere jener beiden feinen Fasern ist in ihrem Anfangsteil nach der Gabelung noch besser entwickelt, gleichmässig dunkel gefärbt, zeigt aber dann dasselbe Verhalten wie die zuerst erwähnte. Etwas weiter entfernt sieht man sodann nur noch zwei Reihen weiter auseinander stehender Körnchen, zum Teil etwas längsgestreckt, welche der Fortsetzung jener beiden Fasern zu entsprechen scheinen.

Nachzutragen ist noch, dass ein Teil der Fasern zwischen den roten Blutkörperchen einen mehr gestreckten, also weniger gewellten Verlauf zeigt als die ausserhalb des Herdes gelegenen Fibrillen.

Fassen wir die Ergebnisse kurz zusammen, so finden wir in den kleinsten nur mikroskopisch als solche erkennbaren Blutungen in der weissen Substanz zwischen den dicht gedrängten roten Blutkörperchen feinere und dickere Fibrillen gelagert, die von den Fibrillen der normalen Umgebung nicht besonders unterschieden werden können. Sie ziehen in den Blutherd hinein, bilden hier ein feines durchlaufendes Maschenwerk, zeigen in ihren Verlauf vereinzelte kleine Anschwellungen und Knötchen, die aber gegenüber den Fibrillen im normalen Gewebe anscheinend nicht vermehrt sind. Die durch die Blutkörperchen auseinandergedrängten Fibrillen sind vielleicht in geringem Masse rarefiziert. Nehmen nun die Blutherde an Grösse zu, so sieht man wiederum die Fibrillen im ganzen wohlerhalten in jene hineinziehen. Nun aber stellen sich im weiteren Verlauf in den Blutherd hinein bald zahlreiche Veränderungen an den Fibrillen ein, welche als pathologisch angesprochen werden müssen. Einzelne Fibrillen haben eine ungewöhnliche Breite angenommen, die Begrenzung ist unscharf, die kleinen Anschwellungen, wie wir sie auch im normalen Gewebe vereinzelt fanden, sind hier viel zahlreicher und umfangreicher. Sie haben knopfförmige, birnförmige oder auch ganz unregelmässige Gestalt, erscheinen wie Klumpen, die die Fibrillen nach einer Seite überragen, an denselben zu hängen scheinen. Weiter nach dem Innern der Blutung zu sieht man Fibrillen sich hirschgeweihartig aufteilen, andere Fasern wiederum sind sehr breit und gewellt, zeigen abwechselnd hellere ungefärbte und dunklere Stellen, enden vielfach in punkt-

förmigen Linien, die im Bogen verlaufen und sich noch eine Strecke weit verfolgen lassen.

Noch in einer Reihe anderer kleiner und mittelgrosser Blutungen dieses Falles, sowie von einer Reihe anderer ähnlicher Fälle wird stets das gleiche gefunden. Quantitativ nur geringe Verringerung der Neurofibrillen, Auseinanderlagerung derselben durch Einschieben der roten Blutkörperchen und im ganzen Wohlerhaltensein derselben, während diese aber doch eine Reihe von Veränderungen aufweisen, welche als solche degenerativer Natur zu deuten sind.

Frische grössere Blutung. (S. Nr. 148)

In diesem Falle wird eine grössere schon makroskopisch sehr deutliche, etwa runde, ca. 1 cm im Durchmesser betragende Blutung geschnitten.

Bei nach van Gieson gefärbten Übersichtsschnitten sieht man, dass in der Mitte derselben keinerlei Nervensubstanz erhalten, sondern ein reines Blutkoagulum vorhanden, also Blutkörperchen an Blutkörperchen gelegen ist. Die Blutung springt zackig in das umliegende Gehirngewebe vor, und wir sehen nun den äusseren Teil der Blutung dergestalt, dass zwar hier auch noch sehr viel Blut vorhanden ist, das Blut sich aber doch mehr diffus findet, so dass dazwischen doch nochetw as Nervensubstanz erhalten zu sein scheint. Noch weiter nach aussen liegen die roten Blutkörperchen allmählich spärlich und ohne dass eine scharfe Grenze existiert, liegt hier die Grenzschicht gegen das umgebende Gehirngewebe. In der Umgebung der eben beschriebenen grossen Blutung finden sich eine Reihe kleinerer, nur mikroskopisch erkennbarer, welche denen des Falles 85 durchaus gleichen. An manchen derartigen kleinen Blutherden fällt nun auf, dass sie als breiter Ring erscheinen, während im Zentrum mehr erhaltenes Nervengewebe, nur vereinzelte rote Blutkörper zu sehen sind. Manchmal findet man auch inmitten einer solchen kleinen Blutung ein kleines Gefäss.

An Bielschowsky-Präparaten verfolgen wir die grosse Blutung von aussen, also von dem äussersten Rand derselben, wo nur einzelne rote Blutkörperchen diffus in das Gehirngewebe eingesetzt sind, nach innen bis zum innersten Zentrum des Blutherdes.

Ganz aussen erscheinen die nach Bielschowsky gefärbten Fibrillen durch die roten Blutkörperchen leicht verdrängt, an Zahl kaum vermindert und auch sonst kaum verändert. Höchstens fällt es auf, dass einige derselben dicker, aber von ungleichmässiger Breite und nicht ganz scharf konturiert, wie verklumpt erscheinen, während einige andere ganz kurz sind und einen wie abgebrochenen bezw. aufgesplitterten Eindruck machen. Auch finden sich hier kleine schwarze Kugeln verschiedener Grösse und Form, aber stets ausserordentlich viel kleiner als wie die roten Blutkörperchen. Diese hängen nur zum kleinen Teil mit den Nervenfasern zusammen und es lässt sich nicht mit Bestimmtheit feststellen, ob es sich hier um Zerfallprodukte der roten Blutkörperchen oder Degenerationen der Nervenfasern handelt.

Gehen wir in das nächste Gebiet über, wo also schon eine dichte Blutung existiert, diese aber bei van Gieson-Präparaten noch in der Nervensubstanz gelegen zu sein schien, so sehen wir an Bielschowsky-Präparaten zwischen den dicht gedrängt liegenden roten Blutkörperchen auch noch sehr viele Nervenfasern erhalten. Einmal nun sind dieselben hier aber überaus viel spärlicher, also an Zahl reduziert, sodann lassen sich auch an ihnen qualitative Veränderungen in viel stärkerem Masse als in der oben beschriebenen Schicht feststellen, wenn dieselben

auch von demselben Artcharakter, nur erheblich stärkerer Natur sind. Die einzelnen Nervenfasern sind hier von ausserordentlich verschiedener Breite und ebenso wechselt die Breite der einzelnen Fasern an verschiedenen Stellen ausserordentlich. Einzelne Fibrillen weisen teils knopfförmige, teils länglich gestaltete, ausserordentlich unregelmässige Verdickungen und Verklumpungen, zum Teil mehrere hintereinander auf. Andere Fasern sind mehr in toto, wenn auch sehr ungleichmässig verbreitert. Die Konturen derselben sind nicht scharf, hier und da fällt auch inmitten der breiten Stücke oder der Auftreibungen ein helleres Zentrum oder überhaupt eine hellere Stelle, die wie eine Art Zeichnung zutage tritt, auf. Sehr viele Fasern sind nur sehr kurz, wenn auch verklumpt und dick, andere erscheinen dünner, wie zersplittert. Im ganzen genommen fällt an allen diesen Fasern am meisten ihre starke Verklumpung und ganz unregelmässige Breite auf, so dass also nicht einfache dünne langgestreckte Fasern, vielmehr weit dickere und alle möglichen, zum Teil ganz phantastische Figuren darstellende Fibrillen vorliegen. Auch in diesem Gebiete finden sich wiederum, wenn auch nicht sehr zahlreich, jene oben erwähnten, nicht sicher deutbaren, ohne Zusammenhang mit den Nervenfasern gelegenen kleinen schwarzen Kugeln.

Dieselben Verhältnisse finden sich nun, indem aber die Fibrillen noch spärlicher werden und die jetzt einzeln gelegenen Fasern die beschriebenen Veränderungen in besonders starkem Masse aufweisen, bis zu der Grenze, wo dies im van Gieson-Präparate beschriebene reine Blutkoagulum ohne alle Reste von Nervensubstanz gelegen ist. Dies bestätigt sich auch an Bielschowsky-Präparaten. Hier liegt rotes Blutkörperchen an rotem Blutkörperchen, ohne dass irgend etwas von Nervensubstanz dazwischen erhalten ist. Hier finden sich also auch keinerlei Fibrillen mehr.

Es muss betont werden, dass sich bei den van Gieson-Präparaten am Rande der Blutung nirgends irgendwie rotgefärbtes, das heisst also (vermehrtes) Bindegewebe gefunden hatte. Auch lag hier, soweit es sich an van Gieson-Präparaten beurteilen lässt, keine Gliawucherung vor. Auch an Bielschowsky-Präparaten fand sich nichts, was als vermehrtes Bindegewebe oder als Glia zu deuten gewesen wäre. Eine Verwechslung also der beschriebenen Nervenfibrillen etwa mit Bindegewebsfasern erscheint somit völlig ausgeschlossen.

Die Blutung ist demnach als eine zwar grössere, aber doch durchaus frische, ohne jeden Beginn einer Kapselbildung aufzufassen.

Zahlreiche kleine Blutungen desselben Falles weisen dasselbe auf Erhaltenbleiben aber auch die gleichen Veränderungen der Fibrillen — wie sie bei Nr. 85 etc. beschrieben worden sind.

Resumieren wir kurz, so können wir zunächst an einer Reihe kleinster Blutungen in die weisse Substanz wieder dasselbe Verhalten in bezug auf die Fibrillen konstatieren, wie wir es im vorigen Fall beschrieben haben Ein feines etwas auseinandergezogenes fibrilläres Netz ohne besondere pathologische Veränderungen ist um die Blutkörperchen gelagert. Nehmen die Blutungen an Umfang zu, so sieht man glatte Fasern in den Blutherd hineinziehen, die nach einiger Entfernung von der Peripherie der Blutung Verklumpungen, Verdickungen aufweisen, helle und dunkle Stellen in ihrem Innern erkennen lassen und schliesslich vielfach in körnigen Zerfall übergeben. Das verschiedene Verhalten der Fibrillen liess sich besonders gut an diesem Falle studieren, da die Blutung zackenartig in das gesunde Gewebe vordrang, normales Gewebe zwischen sich lassend. Aus letzterem sah man wohlerhaltene Fibrillen von allen Seiten zwischen die Blutkörperchen hineinziehen, die gegen das Innere der Blutung zu immer mehr An-

zeichen des Faserzerfalls an sich trugen. Sie zeigten Verdickungen, Verklumpungen, Zersplitterungen der Fasern, nahmen gewellte Gestalt an, erschienen wie zu sonderbaren Figuren verbogen. Weiter in den Blutherd hinein, wo das aus Blutkörperchen gebildete Koagulum dicht zusammen lag, waren sämtliche Reste der Fibrillen geschwunden. Von einer beginnenden Kapselbildung war in diesem Falle nichts zu konstatieren, so dass eine Verwechselung der Fibrillen mit Bindegewebe oder Glia absolut ausgeschlossen ist.

Grosse frische Blutung im linken Scheitellappen. (S. Nr. 205.)

In der Höhle derselben findet sich ein kleinapfelgrosses Gerinnsel. Die Schnitte werden so gelegt, dass die Grenze zwischen Blutung und Nervengewebe etwa der Mitte des Schnittes entspricht und von beiden Bestandteilen ein etwa 1 cm breites Stück geschnitten ist.

Bei van Gieson-Färbung erscheint in dem Grenzgebiet, direkt an das anscheinend normale Gehirngewebe angrenzend, zunächst eine schmale Schicht, welche gelbrot gefärbt ist, ganz gleichmässig hyalin, wie geronnen erscheint und nur an beiden Rändern hellere und dunklere Stellen aufweist. Ganz offenbar liegt hier ein geronnenes Blutserum vor. Jenseits dieses Blutserums findet sich die eigentliche Blutung. An dem äussersten Rande derselben erscheinen zwischen den Blutmassen noch zahlreichere, mit Auftreibungen versehene undeutlich blaue Streifen, offenbar die Reste von Markscheiden. Die van Gieson-Präparate sind vorher gechromt, so dass die Markscheiden bläulichgrün gefärbt erscheinen. Aber solche finden sich nur auf eine ganz kurze Strecke, dann liegen reine Blutmassen vor, in welchen die einzelnen Blutkörperchen verbacken, in ihren Formen nicht mehr erhalten sind. Am äusseren Rande der Blutung befinden sich im umliegenden Gewebe noch einige kleine Blutungen. Übrigens ist die Grenze zwischen der grossen Blutung bezw. dem aussen gelegenen geronnenen Serum und dem Gehirngewebe eine durchaus scharfe und es fehlt noch jede Andeutung irgend welcher Kapsel, da sich hier keinerlei Bindegewebe oder als vermehrte Neuroglia zu deutende, bei van Gieson gelbgefärbte Massen vorfinden.

An Bielschowsky-Präparaten verfolgen wir die Nervenfasern wiederum in der Richtung von aussen, also vom normalen Nervengewebe aus nach innen in die Blutung hinein. Wir sehen die Nervenfasern in der Umgebung der Blutung an Zahl und im ganzen an Form wohlerhalten, nur sind dieselben auch hier schon in geringem Masse verklumpt, weisen zwischen den einzelnen hier gelegenen roten Blutkörperchen mehr kleine Anschwellungen auf als weiter nach aussen im völlig intakten Gehirngewebe. Es folgt sodann der schmale Streif des geronnenen Blutserums, welcher an Bielschowsky-Präparaten vollkommen gleichmässig undurchdringlich schwarz erscheint. In dem folgenden Gebiet der Blutung zeigt deren äussere Lage, dem bei den van Gieson-Präparaten Beschriebenen entsprechend, zwischen den roten Blutkörperchen noch sehr zahlreiche Nervenfasern, welche aber mit dem normalen Gewebe verglichen, sehr zahlreiche Verdickungen und Verklumpungen, sowie unregelmässige Formkonturen aufweisen und im ganzen nur sehr kurz, wie abgebrochen erscheinen.

Je weiter wir uns nun ins Innere dieser Blutung begeben, desto mehr hören allmählich die jetzt noch ganz spärlich zu findenden Nervenfasern auf und es findet sich nun eine ganz scharfe, etwas ungleichmässige, aber einzelne rote Blutkörperchen doch nicht mehr erkennen lassende Masse dem schon bei van Gieson geschilderten reinen Blutkoagulum entsprechend.

Es soll erwähnt werden, dass in diesem Falle die dichten Blutmassen sich so dicht und dick tingierten, dass die Nervenfibrillen auch da, wo solche noch vor-

handen waren, sich auch nur äusserst schwer verfolgen liessen. Kleine Blutungen in der Umgebung der grossen zeigen die gleichen, öfter geschilderten Verhältnisse.

Wir haben hier eine frische, grosse Blutung der weissen Substanz vor uns, ohne jede Andeutung einer Kapselbildung, so dass wiederum eine Verwechselung der Fibrillen mit Bindegewebe oder Gliafasern ganz ausser Frage steht. Das Blutgerinnsel ist kleinapfelgross. Auf der recht scharfen Grenze von Blutkoagulum und normalem Gewebe liegt eine Fibrinschicht ohne Nervenfasern. Rings um die grosse Blutung sind kleine gelegen mit dem oben beschriebenen charakteristischen Verhalten. Verfolgt man die Blutung vom Rande her nach dem Zentrum zu, so findet man wie im vorigen Falle erst normale Fibrillen, dann immer mehr solche mit Anschwellungen, unregelmässigen Verdickungen, hellen Stellen, geschlängeltem Verlauf und schliesslich körnigem Verfall. Im Zentrum der Blutung sind keine Fibrillen oder Reste derselben mehr aufzufinden. Es soll noch erwähnt werden, dass in diesem Falle sich rings um die Blutung, auch im normalen Gewebe mehr knopfförmige Auftreibungen und Verdickungen fanden wie im übrigen Gehirngewebe.

Grosse frische Blutung der Grosshirnhemisphäre und des Balkens.

(S. Nr. 77.)

Bei nach van Gieson gefärbten Präparaten sieht man, dass gerade eine schmale Zone vom Rand der grossen Blutung getroffen ist. Der Schnitt erscheint hier in toto gelb. Es finden sich rote Blutkörperchen an Blutkörperchen. Dieselben haben ihre Form noch gut bewahrt. Die Grenzlinie zwischen dem Blutherd und dem Hirngewebe ist eine zackige aber ziemlich scharfe. In letzterem finden sich in einiger Entfernung von der grossen Blutung noch zahlreiche mikroskopisch kleine.

An Bielschowsky-Präparaten erscheinen wiederum die roten Blutkörperchen braunschwarz gefärbt. Es findet sich derselbe eben bei van Gieson-Präparaten genannte Streifen am Rande der grossen Blutung, jedoch so, dass hier im ganzen das eigentliche Blutkoagulum ausgefallen ist, und nur der Rand, an welchem zwar auch eine zusammenhängende Blutung, aber noch im Nervengewebe eingebettet, gelegen ist, sich findet. Nur an einigen Stellen sind kleine Reste des reinen Blutkoagulums wahrzunehmen. Im umliegenden Gehirngewebe finden sich auch in diesen Schnitten zahlreiche kleine Blutungen. Was nun zunächst die Quantität der Fibrillen betrifft, so sehen wir von dem grösseren Rande der Blutung, wo die roten Blutkörperchen mehr vereinzelt, sodann dichter das Gehirngewebe durchsetzen, ausgehend die Zahl der Nervenfibrillen sich deutlich verringern. Da wo, dem eigentlichen Blutkoagulum ganz benachbart, fast kein Nervengewebe erhalten, Blutkörperchen an Blutkörperchen gelegen ist, finden sich nur ganz vereinzelt Fibrillen. In den kleinen Resten des eigentlichen Blutkoagulums aber sind solche überhaupt nicht mehr oder höchstens ganz vereinzelt einige kleine Reste von solchen wahrnehmbar. Während sich so die quantitativen Verhältnisse der Fibrillen im ganzen gut verfolgen lassen, sind die Verhältnisse an den Fibrillen selbst in diesem Falle nur mit grosser Schwierigkeit zu studieren. Es hängt dies damit zusammen, dass auch im umgebenden normalen Hirngewebe zwar ein sehr dichtes Flechtwerk von Fibrillen vorliegt, diese aber zumeist quer und nur auf ganz kurze Strecken schräg getroffen sind, so dass die meisten Fibrillen also sich nur auf eine ganz kurze Strecke verfolgen lassen und nur einige lange, weithin verfolgbare Nervenfasern

auffallen. Die zwischen den roten Blutkörperchen gelegenen Fibrillen zeigen daher naturgemäss auch nur sehr kleine Teilstücke von Fibrillen. Jedoch scheinen die wenigen im normalen Gewebe gesehenen langen Fibrillen hier gänzlich zu fehlen, was wohl auf eine Zerklüftung oder Zersplitterung hindeutet. An den nur sehr kleinen Fibrillenteilen lassen sich nun Veränderungen ihrer Form und ihres Kalibers naturgemäss nur sehr schwer beurteilen. Immerhin fallen auch hier ihre sehr ungleiche Weite, unscharfe Kontur und zahlreiche Verdickungen und Verklumpungen auf.

Die kleinen Blutungen zeigen im übrigen eine ziemliche Erhaltung der Fibrillen, wie sie bei Fall 85 und sonstigen kleinen Blutungen besprochen sind. Die Veränderungen der einzelnen Fibrillen lassen sich aus den oben angegebenen Gründen hier weniger gut beurteilen als dort.

Andere Präparate, welche nach der Weigertschen Methode auf Markscheiden gefärbt sind, entstammen fast der gleichen Stelle wie die oben beschriebenen Bielschowsky-Präparate. Sie zeigen also an ihrem einen Rande wiederum den Rand der grossen Blutung und zwar wiederum zum grössten Teil die Stelle, wo die roten Blutkörperchen, mehr oder weniger dicht aneinander gelagert, das Nervengewebe durchsetzen und sodann in der Richtung nach dem Innern der Blutung zu kleine Reste des Blutkoagulums. Gerade diese Schnitte nun zeigen auch im übrigen sehr zahlreiche kleine Blutungen.

Verfolgen wir die Markscheiden, so sehen wir, dass sie in dem mehr normalen Gehirngewebe zwar gut ausgesprochen blau gefärbt sind, aber zahlreiche kleinere und etwas grössere kugelige und anders geformte Auftreibungen aufweisen; doch ist daran zu erinnern, dass ja das ganze Präparat von kleinen Blutungen durchsetzt ist. Am äussersten Rand der grossen Blutung, da wo nur spärliche rote Blutkörperchen gelegen sind, sind die Markscheiden im Vergleich zu ihrer Umgebung an Zahl reduziert, ihre Auftreibungen erscheinen hier besonders gross und zahlreich. In dem weiter in die Blutung hinein zu verfolgenden Gebiet, wo zwar Blutkörperchen schon dicht an Blutkörperchen gelegen, aber doch noch Nervensubstanz erhalten ist, sehen wir nur noch ganz vereinzelte Markscheiden. Jedoch liegen hier weniger gestreckte Fasern, etwa mit Auftreibungen versehen, vor. Es finden sich vielmehr hier nur ganz verklumpte rosenkranz- und hantelförmige bizarre Massen, welche sich nur durch ihre Farbe als Markscheiden ausweisen. Jedoch sind dieselben hier auch nur ganz hellblau gefärbt, offenbar schwerer tingierbar als die eigentlichen Markscheiden. Es soll aber nochmals betont werden, dass in diesem Gebiet diese Gebilde sich auch nur in ganz spärlicher Zahl vorfanden. Die nur aus Blut bestehenden Koagula nun ohne Reste von Nervengewebe mehr nach dem Innern der Blutung zu zeigen keinerlei Reste von Markscheiden.

Auch in den kleinen Blutungen sind die Markscheiden ausserordentlich rarefiziert. Am Rande solcher finden sie sich zwar noch in ziemlich grosser Zahl, weisen aber hier — und ebenso in der Umgebung dieser kleinsten Blutungen — besonders zahlreiche und besonders bizarr geformte Verklumpungen auf. Im Innern dieser kleinen Blutungen hingegen finden sich auf weite Strecken keine Markscheiden mehr und im übrigen nur ganz vereinzelt Reste von solchen in Form der schon eben bei der grossen Blutung erwähnten blassgefärbten unregelmässigen Massen.

Ein Vergleich der Fibrillen und Markscheidenpräparate zeigt, sowohl am äusseren Rande der grossen Blutung als auch in den kleinen, erstere in sehr viel grösserer Zahl erhalten als letztere.

Hier handelt es sich um eine grosse, frische Blutung, die den Balken durchsetzte und in beide Grosshirn-Hemisphären hineinragte. Die Grenze zwischen Gehirngewebe und Blutung ist eine scharfe, doch schiebt sich

die Blutung hier und da keilförmig in das Gewebe vor. Rings um die grosse liegen kleinere Blutungen. Das Verhalten der Fibrillen ähnelt sehr dem im vorigen Falle. Am Rande der grossen Blutung, wo die Blutkörperchen das Gewebe bereits durchsetzen, sind die Fibrillen rarefiziert und haben bereits mehr knopfförmige und andere Auftreibungen als normal. Am äusseren Rande der Blutung nehmen die Zeichen des Zerfalles, wie wir sie im vorigen Fall genauer beschrieben, immer mehr zu. Mehr nach dem Innern des Blutkoagulums zu, wo Blutkörperchen an Blutkörperchen liegt, sind keine Fibrillen und sodann auch keine Fibrillenreste mehr aufzufinden. Der Vergleich der Fibrillen mit gut gelungenen Markscheiden-Präparaten führt zu interessanten Beobachtungen. Das ganze Gewebe rings um die Blutung enthält Markscheiden mit weit mehr Anschwellungen, länglichen Auftreibungen als sie sich im normalen Gehirngewebe regelmässig finden. Gegen den Blutherd zu nehmen die Veränderungen der Markscheiden an Menge und Grösse zu, es zeigen sich Hantel- und Rosenkranzformen, die dann in den äussersten Partien der Blutung selbst sich noch zahlreicher finden. Oft sieht man bizarre Massen und Schollen, welche nur durch ihre Farbe als zerfallene Markscheiden noch erkennbar sind. Im Gegensatz hierzu sind die Fibrillen hier weit zahlreicher und besser erhalten. Schon in geringer Entfernung vom Rande der Blutung in diese hinein, wo Fibrillen noch reichlich liegen, sind diese Massen und überhaupt Reste von Markscheiden nicht mehr zu finden. Auch an den kleinen Blutungen tritt an diesen Präparaten der Unterschied in der Menge und den Veränderungen der Fibrillen und Markscheiden besonders deutlich zutage. Schon in der Umgebung dieser kleinsten Blutungen erscheinen die Markscheiden rarefiziert und aufgetrieben, am äusseren Rande der Blutungen erkennt man nur noch vereinzelte, rosenkranzförmige Auftreibungen und Markscheiden, während weiter nach innen nichts mehr von Markmassen nachzuweisen ist.

Grosse, zwei Monate alte Blutung. (S. Nr. 260.)

stellt eine mit gelbem zersetztem Blut gefüllte Höhle dar, in der linken inneren Kapsel, auf die Grosshirnganglien übergreifend.

An van Gieson-Präparaten fallen schon makroskopisch zwei vollständig getrennte Teile auf, von denen der eine die dunkelbraunrote Farbe der Gehirnsubstanz aufweist, der andere eine helle gelbrote, während die gebogene Grenzlinie dieser beiden Teile als ein zum Teil wenigstens deutlicher rot gefärbter Streifen erscheint. Mikroskopisch besteht die der Blutung entsprechende, makroskopisch gelbrötlich erscheinende Masse aus einem Blutkoagulum, welches einzelne rote Blutkörperchen mit erhaltener Form nicht mehr aufweist. Der andere der Gehirnsubstanz entsprechende Teil zeigt bei der van Gieson-Färbung keine Besonderheiten. Von besonderem Interesse dagegen ist das Grenzgebiet gegen die Blutung. Hier findet sich ein Balkenwerk von dunkelroter Farbe, also aus Bindegewebe bestehend. Die einzelnen Balken sind recht derb, arm an Kernen, jedoch ist diese Zone nur recht schmal, weiter nach aussen, also der Gehirnsubstanz zu, zeigt dieses

Maschenwerk zumeist feinere Bindegewebsfasern. Zwischen den Maschen dieses bindegewebigen Netzes finden sich sehr flache grosse Zellen mit einem kleinen dunklen Kern und sehr reichlichem Protoplasma, welches aber sehr verdünnt, meist ganz vakuolär erscheint. Diese Zellen haben im ganzen runde Form. Ebenso erscheinende weisen zum grossen Teil glänzende gelbbräunliche Pigmentmassen auf, welche fast das ganze Protoplasma einnehmen und oft in solcher Menge vorhanden sind, dass selbst der Kern verdeckt ist. Solche ganz mit Pigment beladenen Zellen finden sich nicht nur in den Maschen des oben beschriebenen Bindegewebsgerüstes, sondern in grösserer Menge auch nach innen von diesem im äussersten Teile des Blutkoagulums, hier unregelmässig zerstreut und ferner auch nach aussen von dem Bindegewebsgebiete in dem anliegenden Gehirngewebe mehr vereinzelt. Unter den zuerst beschriebenen, inmitten des bindegewebigen Maschenwerks gelegenen grossen vakuolären Zellen finden sich solche, welche im übrigen hellen Protoplasma einige wenige glänzende Pigmentkörnchen enthalten.

Die eben gegebene Schilderung entspricht demjenigen Teil des Randstreifens zwischen Gehirngewebe und Blutmasse, welcher am meisten Bindegewebe in Form der — wie oben beschrieben — zu einem Maschenwerk zusammengesetzten Balken enthält, und welcher schon bei makroskopischer Betrachtung des Schnittes dunkelrot erschien. Die Breite und Masse dieses bindegewebigen Gebietes wechselt nun ausserordentlich. An anderen Stellen findet sich nämlich ein nur aus wenigen Balken zusammengesetztes Maschenwerk oder es ist überhaupt von einem solchen nicht die Rede und es finden sich nur einige wenige mehr oder weniger parallel gelegene derbe bindegewebige Balken oder feinere bindegewebige Streifen. Das ganze Trennungsgebiet besteht zum ganz überwiegenden Teile aus den pigmenthaltigen Zellen. Nach beiden Seiten des Schnittes finden sich Gebiete, wo von einer bindegewebigen Abgrenzung überhaupt nicht mehr die Rede ist, vielmehr in den Massen jener Pigment führenden Zellen höchstens hier und da einige feine Bindegewebsstreifen wahrzunehmen sind.

Es soll bemerkt werden, dass sich ein gelb gefärbtes (van Gieson) feines Maschenwerk, welches auf eine Gliawucherung hinwiese oder mit Fortsätzen versehene sicher als Gliazellen deutbare Zellen in diesem Grenzgebiete nirgends finden.

Bei nach Bielschowskys Methode gefärbten Schnitten fällt mit schwacher Vergrösserung das gleiche auf, wie es bei van Gieson-Präparaten beschrieben wurde. Das Bindegewebe tritt als schwarzer Streifen deutlich hervor, die pigmenthaltigen Zellen sind zum Teil dunkel gefärbt, zum grossen Teil aber hat das Pigment seine leuchtend gelbe Eigenfarbe bewahrt. Betrachten wir mit Ölimmersion die Fibrillen in dem normalen Gehirngewebe, so fällt ein dichtes Maschenwerk von feinen und dickeren, zum grossen Teil nur auf eine kurze Strecke verfolgbaren, zum Teil aber auch langen Fibrillen auf. Dies Bild ändert sich nun, wenn wir uns allmählich dem Gebiet nähern und vor allem uns in das Gebiet selbst begeben, welches direkt aussen von der bindegewebigen Grenzschicht gelegen ist und im Nervengewebe pigmenthaltige Zellen und einzelne rote Blutkörperchen aufweist. Hier sind zunächst die Fibrillen sehr viel spärlicher als in der übrigen Gehirnsubstanz. Lange Fasern finden sich hier nur ganz vereinzelt, die meisten erscheinen ausserordentlich kurz, dabei weisen die einzelnen Fibrillen zahlreiche Auftreibungen und Aufquellungen unregelmässiger Natur auf. Sie haben keine scharfe Kontur, sondern sehen oft wie am Rande mit feinen Körnchen bestreut aus, oft wechseln dunkel gefärbte derartige Strecken mit ganz hell erscheinenden oder auch gar nicht tingierten, und häufig scheinen sich derartige Fibrillen in eine Körnchenreihe aufzulösen, so dass also an solchen Strecken von einer eigentlichen Fibrille nicht mehr die Rede ist. Dazwischen finden sich nun in diesem Gebiete allerhand runde, längliche und sonstig geformte kleine schwarze Massen, welche Zerfallsprodukte von roten Blutkörperchen oder auch von Nervenfasern darzustellen scheinen. Auf letzteres weisen derartige kleine schwarze Massen hin, welche zwar völlig verklumpt sind, aber durch ihre Form noch an kleinste, wenn auch zersplitterte Nervenfasern erinnern.

In dem Gebiet nun, welches das bindegewebige Maschenwerk mit den beschriebenen Zellen enthält, finden sich keinerlei Fasern, welche als sichere Neurofibrillen zu deuten wären. Es ist ja sicher, dass in solchen Gebieten, welche sehr reich an Bindegewebsfasern sind, sich einzelne Nervenfasern nur sehr schwer erkennen lassen. Immerhin fallen gerade hier die Unterschiede des Bindegewebes mit den im benachbarten Gebiete gelegenen Nervenfasern sehr deutlich in die Augen.

Zunächst sind die Bindegewebsfasern fast ausschliesslich, selbst die feinsten, weit dicker als die Neurofibrillen. Sodann ist ihr Verlauf ein anderer, mehr gerader oder mit viel weiteren Spiralen versehener. Da, wo grössere Büschel von Bindegewebe vorhanden sind, ist die Färbung eine mehr ungleichmässigere und eine Verwechslung von vorneherein ausgeschlossen. Ein Hauptunterschied aber auch zwischen den feinsten Bindegewebsfasern und Neurofibrillen ist, abgesehen von der schon erwähnten Verschiedenheit des Verlaufes, der, dass ersteren die kleinen Anschwellungen, wie sie sich, wenn auch vereinzelt und regelmässig an normalen Neurofibrillen, in sehr vermehrtem Masse und mit allen möglichen unregelmässigen Formen an veränderten Neurofibrillen finden, völlig abgehen. Dadurch nun gerade, dass an solchen Stellen, wo eine Bindegewebsneubildung sich findet, die Neurofibrillen verändert sein müssten und es im vorliegenden Falle in der Umgebung derselben auch sind, wird eine Unterscheidung erleichtert. Es finden sich also in diesem bindegewebigen Gebiete keine solche Charakteristika der Neurofibrillen aufweisende Fasern.

Dahingegen nun waren solche mit aller Sicherheit wahrzunehmen jenseits dieses Gebietes in dem äusseren Teil des Blutkoagulums. Hier fanden sich inmitten der zerfallenen, zum Teil schwarz gefärbten Massen, in denen sich nur noch einzelne rote Blutkörperchen ihre Form gut gewahrt hatten, Neurofibrillen, welche zwar mit dem normalen Gehirngewebe oder auch dem an Fibrillen schon stark rarifizierten und veränderten Gebiet ausserhalb der bindegewebigen Grenzschicht verglichen, ausserordentlich spärlich, in manchen Stellen jedoch in jedem Gesichtsfeld noch zahlreich zu sehen waren. Diese Fibrillen nun zeigten sehr starke Veränderungen in demselben Sinne wie die jenseits des bindegewebigen Gebietes gelegenen, jedoch in weit erhöhtem Masse. Die Fasern waren zum Teil sehr dick, stark verklumpt, mit allerhand Auftreibungen versehen, mit unscharfer Kontur, wie mit Körnchen besät und, obwohl sie meist ziemlich lang waren, zeigten sie vor allem mit den dunklen Stellen abwechselnd ganz helle und viele derselben lösten sich auch ganz offenbar in Körnchenreihen auf. An einigen wurde an einem Ende eine schleifenförmige Umbiegung beobachtet. Solche Nervenfasern nun fanden sich an verschiedenen Stellen des äusseren Teiles des Blutkoagulums in sehr verschiedener Menge; weiter nach innen in das letztere hinein dagegen gar nicht mehr.

Auf Markscheidenpräparaten lässt sich in der Bindegewebsschicht sowie in dem Blutkoagulum nichts von Markscheiden nachweisen. Jedoch erscheinen diese Präparate nicht gut genug gelungen, um dies mit Sicherheit behaupten zu können.

Wir haben es in diesem Falle mit einer Blutung in die linke innere Kapsel zu tun, deren Eintritt genau, und zwar auf zwei Monate vor dem Tode bestimmt werden konnte. Im Gegensatz zu den bisher beschriebenen Fällen ist es hier bereits zu einer Kapselbildung gekommen, die rings um das Blutkoagulum in sehr ungleicher Stärke sich entwickelt hat und letzteres vom gesunden Gewebe scheidet. Der peripherste, das heisst der Gehirnsubstanz zu gelegene Teil der Kapsel besteht aus einem zarten Bindegewebsfasernetz, dessen Balkenwerk nach der Höhle zu sich sehr verdickt und gegen das Blutkoagulum hin einen Rand von derben Bindegewebsfasern bildet, mit wenigen zelligen Elementen. In das zarte Maschenwerk dagegen sind reich-

lich Zellen eingelagert von meist runder Gestalt mit einem dunklen Kern in reichlichem, meist dünnem, vielfach vakuolärem Protoplasma. Diese Zellen führen vielfach Pigment und zwar in solcher Menge, dass der Kern teilweise verdeckt ist. Sie liegen auch im gesunden Gewebe rings um die Kapsel herum, desgleichen finden sie sich in den peripheren Teilen der Blutung. Glia ist an der Kapselbildung nicht beteiligt. Die Fibrillen nun erweisen sich in dem Gebiete rings um die Kapsel rarefiziert und ausserordentlich kurz, dabei haben die einzelnen Fibrillen zahlreiche Auftreibungen und Aufquellungen und zeigen in ihrem Innern vielfach helle Stellen. Sie sind mit kleinen körnigen Massen wie besät und lösen sich vielfach in Körnerreihen auf. Zerstreut im Gesichtsfeld liegende kleine Schollen und Körnchen scheinen die letzten Reste der Fibrillen darzustellen. Diese Veränderungen der Fibrillen verlieren sich nach dem normalen Gehirngewebe zu allmählich. Im Bereiche der bindegewebigen Kapsel nun sind keinerlei Fibrillen und Fibrillenreste mit Sicherheit nachzuweisen, dahingegen enthält der äussere Teil des Blutkoagulums wiederum zahlreiche Fibrillen mit ebensolchen Veränderungen, Auftreibungen, körnigem Zerfall etc., wie wir sie eben in dem Gebiete rings um die Kapsel beschrieben haben; nur ist die Zahl der Fibrillen hier überhaupt noch geringer. Gegen das Innere der Blutung zu nehmen die Fibrillen und Fibrillenreste allmählich ab, um dann ganz zu verschwinden. Markscheiden sind innerhalb der Kapsel sowie im Blutkoagulum nirgends zu sehen.

Kleine apoplektische Zyste (S. Nr. 241).

In einem Falle mit zahlreichen apoplektischen Zysten der Grosshirnhemisphären (84jährige Frau) wird eine kleine derselben geschnitten.

Bei van Gieson-Präparaten sehen wir bei makroskopischer Betrachtung die Zyste so getroffen, dass etwa die Hälfte derselben in den Schnitten gelegen ist, so dass der in demselben befindliche Teil derselben etwa $^3/_4$ cm lang und an seiner grössten Breite $^1/_2$ cm breit ist. Der Rand der Cyste erscheint bei makroskopischer Betrachtung des van Gieson-Schnittes heller (gelblich) gefärbt als der übrige Schnitt und mit zackigem Rande versehen.

Bei mikroskopischer Betrachtung des van Gieson-Schnittes erscheint der ganze Rand der Zyste gelb gefärbt, und an wenigen Stellen sitzt diesem Gebiete nach dem Innern der Zyste zu noch der Teil eines mehr oder weniger breiten, rot gefärbten Gebietes auf. Dies zuletzt genannte, also nur an wenigen Stellen noch im Schnitte vorhandene (offenbar sonst ausgefallene Gebiet) besteht wie die rote Farbe anzeigt aus Bindegewebe und zwar aus dicken derben Bündeln, welche parallel verlaufen, zum Teil in Maschenform angeordnet sind. In diesem Bindegewebe finden sich zahlreiche, teils mehr runde, teils mehr längliche Zellen mit ebenso geformtem dunklen Kern. Ein grosser Teil derselben enthält grosse Massen gelbbraunen, zum grossen Teil stark lichtbrechenden Pigmentes. Einzelne Körnchen und Klumpen von solchem scheinen auch frei im Bindegewebe zu liegen. Das sich an dieses Gebiet nach aussen anschliessende, im ganzen gelb gefärbte, zeigt ein dichtes Maschenwerk überaus feiner, ganz hellgelb tingierter Fasern. Manche derselben kann man im Zusammenhang mit Zellen nachweisen, deren Fortsätze sie darstellen, und es finden sich in der Tat sehr zahlreiche Zellen, von

deren Protoplasma aus sich nach allen Seiten sich aufgabelnde und allmählich verjüngende, ebenfalls hellgelb gefärbte Fasern abzweigen, welche sich dem allgemeinen Maschenwerk beigesellen. Es liegen hier echte Spinnenzellen vor. Ihr Protoplasma zeigt eine sehr unregelmässige Form. Der Kern, welcher oft exzentrisch liegt, ist hell, mit deutlichem Chromatingerüst und einem dunklen Kernkörperchen. Oft finden sich mehrere, meist 2, aber auch 3—4 Kerne in solchen Zellen. Andere Zellen der gleichen Art sind mehr länglich gestaltet, mit Ausläufern nach den beiden Schmalseiten. Diese Schicht weist ferner ausser ziemlich zahlreichen Gefässen noch kleine Zellen mit rundem, dunklem Kern, sowie ferner etwas grössere Zellen, deren Protoplasma mit braunen Pigmentkörnchen beladen ist, auf. Bindegewebe ist ausserhalb der Gefässe in diesem Gebiete nicht vorhanden. In Schnitten nun, welche mit chromsaurem Kali vorbehandelt sind, erscheinen auch die Markscheiden, wenn auch etwas hellblau, so doch deutlich und gut gefärbt. Solche sind in dem bindegewebigen Abschnitt und in dem dem letzteren benachbarten Teil des gliösen Gebietes nicht wahrzunehmen. Dahingegen finden sie sich etwa in der äusseren Hälfte dieses gliösen Gebietes zunächst vereinzelt und mit starken Auftreibungen versehen, sodann nach aussen, dem normalen Gehirngewebe zu, allmählich immer zahlreicher, aber doch noch zwischen den Gliafasern und Zellen, um sodann im normalen Gehirngewebe dichtgedrängt zu liegen.

An Bielschowsky-Präparaten nun können wir wiederum dieselben Schichten deutlich unterscheiden. Die Bindegewebsschicht zunächst, da wo sie erhalten ist, zeigt deutlich die gewellten, nicht ganz schwarz imprägnierten Bindegewebsfibrillen sowie ferner das Blutpigment. An ganz wenigen Stellen zwar finden sich kleine Fasern in kleiner Zahl, welche an Neurofibrillen erinnern, jedoch lässt sich dies keineswegs mit Bestimmtheit feststellen. Im übrigen aber enthält diese bindegewebige Schicht sicherlich keine Nervenfasern. Solche finden sich hingegen sofort nach aussen von der Bindegewebslage, also in der Gegend, welche sich bei van Gieson Färbung als gliomatöse Wucherung ergab. Hier sind zwar die Fibrillen sehr viel spärlicher als im übrigen Gehirngewebe, so dass dies Gebiet, mit schwacher Vergrösserung gesehen, auch in Bielschowsky-Präparaten hell erscheint, aber die Fibrillen sind doch sofort jenseits des bindegewebigen Teiles schon in grosser Zahl vorhanden, nehmen sodann nach aussen an Zahl stets zu, um allmählich in das dichte Maschenwerk des normalen Gehirngewebes überzugehen. Die einzelnen Fibrillen sind besonders am innersten Teil dieses gliomatösen Bezirkes in überwiegender Menge sehr viel kürzer als im übrigen Gehirngewebe. Im übrigen bietet ein grosser Teil derselben keinerlei Veränderungen und insbesondere nicht so unregelmässige Konturen und Auflösung in Körnchen wie in dem Blutkoagulum des zuletzt beschriebenen Falles. Es soll noch darauf hingewiesen werden, dass sich im inneren Teile der gliösen Schicht, wo sich sehr zahlreiche Fibrillen fanden, Markscheiden nicht auffinden liessen und weiter nach aussen zu in dieser Schicht weit mehr Fibrillen als Markscheiden.

Eine kleine apoplektische Zyste ist umgeben von einem dünnen Rand dicker parallel verlaufender Bindegewebsfasern, die hier und da Netze bilden und in ihren Maschen zahlreiche teils runde, teils längliche Zellen enthalten mit meist gelbbraunem Pigment. An diese Schicht schliesst sich nach aussen eine ziemlich breite Lage eines feinfaserigen Gliagewebes an mit zahlreichen Spinnenzellen. Letztere haben einen unregelmässig geformten Protoplasmaleib mit oft 2, gar 3–4 Kernen; andere Zellen der gleichen Art haben mehr längliche Gestalt und nur zwei Ausläufer, die nach den beiden Schmalseiten gerichtet sind. Auch Rund- und Pigmentzellen sind in diese Schicht reichlich eingelagert, desgleichen finden sich vereinzelt Gefässe in derselben.

In den Maschen des Bindegewebes sind Fibrillen nirgends zu sehen, dagegen treten sie sofort beim Beginne der Gliaschicht auf, gehen dann, an Zahl schnell zunehmend, nach aussen zu allmählich in die Formen über, wie sie das normale Hirngewebe zeigt. Die einzelnen Fibrillen sind zumal in den inneren Partien der Gliaschicht stark verkürzt, aber ohne grobe Veränderungen. Markscheiden finden sich in der Bindegewebslage nicht, und auch in der sich anschliessenden Gliaschicht treten sie erst weiter nach aussen auf als die Fibrillen und sind stark rarefiziert und verändert.

Mässig grosse apoplektische Zyste in der linken Inselgegend (S. Nr. 541).

Bei van Gieson-Schnitten fällt wiederum schon mit der schwachen Vergrösserung das dem Rande der Zyste entsprechende Gebiet durch seine hellrötlichgelbe Farbe auf. Auch kann man schon makroskopisch wahrnehmen, dass ein runder Randstreifen mehr rötlich, das nächstfolgende Gebiet mehr gelb gefärbt ist.

Bei mikroskopischer Betrachtung besteht in der Tat der direkt an das Lumen der Zyste angrenzende Teil der Wandung, da wo er mit Sicherheit erhalten ist, aus Bindegewebe und zwar zahlreichen dickeren und dünneren Fasern mit zahlreichen Spindelzellen und Rundzellen. Diese Zellen sind zum Teil mit Pigment beladen. Mitten in dem Bindegewebe finden sich Streifen, welche meist parallel der Zystenwand angeordnet sind und durch ihre gelbe Farbe in die Augen fallen. Bei Ölimmersion sieht man, dass diese Bündel aus ganz feinen, meist parallel gerichteten Fibrillen bestehen. Sie enthalten Zellen in nicht sehr grosser Anzahl und zwar teils solche, welche mit den Fibrillen zusammenzuhängen scheinen, teils solche, welche sich nicht von den Bindegewebsspindelzellen unterscheiden. Einige Zellen auch in diesem offenbar Glia darstellenden Gewebe enthalten Pigment. Diese gliomatösen Streifen hängen zum Teil direkt zusammen mit der auf die Bindegewebslage folgenden gliomatösen Lage, welche im ganzen mehr gelb gefärbt ist und aus einem dichten Maschenwerk sehr feiner Fasern besteht, dazwischen hier und da bindegewebige Streifen aufweisend. In diesem gliomatösen Gewebe finden sich Zellen mit kleinem runden Kern und ferner zahlreiche Zellen, die mit Ausläufern nach allen Richtungen versehen, etwas grössere, hellere, teils mehr runde, teils mehr längliche Kerne aufweisen, oder auch selbst von langgestreckter Gestalt mit Ausläufern nur nach zwei Richtungen hin lange dünne Kerne besitzen. Viele dieser Gliazellen enthalten auch zwei Kerne gewöhnlich dicht nebeneinander gelegen von Bisquit- oder Hufeisenform, welche wohl einer direkten Teilung des Kernes entsprechen.

Die in diesem Präparate gut gefärbten Markscheiden finden sich in dem mit dem gliomatösen Streifen durchsetzten Bindegewebe nirgends, in dem darauf folgenden gliomatösen Gewebe erst etwa von einem Gesichtsfeld von der Glia-Bindegewebsgrenze aus gerechnet in ganz vereinzelten und mit sehr dicken Auftreibungen von Rosenkranz- und ähnlichen Formen versehenen Exemplaren. Sie werden allmählich nach dem normalen Hirngewebe zu weit zahlreicher und von normaler Gestalt.

Auf Bielschowsky-Präparaten erkennt man wiederum dieselben Schichten. Die Bindegewebslage zeigt ihre gewellten Fasern nicht ganz schwarz, sondern mehr violett tingiert, so dass sich die Neurofibrillen des Präparates von ihr sehr scharf abheben. Letztere finden sich in der Bindegewebslage überhaupt nicht. In der Gliaschicht ist das Gliagewebe zum Teil gar nicht gefärbt, zum Teil ganz leicht grau, gerade noch erkennbar. In dem ganzen gliomatösen Gebiete direkt von der Grenze gegen das Bindegewebe ab finden sich sehr zahlreiche Neurofibrillen, wenn dieselben hier auch ausserordentlich viel spärlicher sind als im weiter entfernt gelegenem

normalen Hirngewebe. Sie nehmen an Zahl gegen dieses hin allmählich zu. Die im Gliagewebe gelegenen einzelnen Fibrillen zeigen einige wenige Auftreibungen und sind im übrigen dicker, von unregelmässigerer Breite, als im normalen Gewebe, dazwischen finden sich auch dünnere Fasern. Es wechseln vielfach dunkle und hell gefärbte oder gar nicht mehr tingierte helle Strecken in der einzelnen Fibrille, oder man sieht inmitten der schwarzen Fibrillen kleine mehr oder weniger runde helle Stellen. Die unscharfen Konturen, der körnige Zerfall finden sich auch hier nicht, und es ähneln somit die Fibrillen dieses Gebietes in diesem Falle sehr denen des entsprechenden im zuvor beschriebenen Fall, zumal die einzelnen Fibrillen, hier wie dort meist langgestreckt, sich auf weite Strecken verfolgen lassen. Wie in jenem Falle, so lässt sich auch in diesem bei Vergleich der Markscheiden und Fibrillen feststellen, dass im Bindegewebe beide fehlen, in der gliomatösen Schicht aber die Fibrillen weit zahlreicher und weit mehr nach innen d. h. nach dem Lumen der Zyste zu erhalten sind.

Der Fall zeigt eine apoplektische Zyste der linken Inselgegend von mässiger Grösse; die Wand der Zyste wird teils von Bindegewebe, teils von Glia gebildet. Der Innenrand der Zyste besteht aus Bindegewebe mit dicken und dünnen Fasern und zahlreichen Spindel- und Rundzellen, die zum Teil Pigment aufgenommen haben. In den Maschen dieses Bindegewebes erkennt man feine, dem Lumen der Zyste meist parallel gerichtete Gliafasern und Zellen, die teils mit den Fasern zusammenhängen, zum Teil auch Bindegewebsspindelzellen sehr ähnlich sehen; auch einzelne dieser Zellen führen Pigment. Nach aussen von dieser Schicht findet sich nun Gliagewebe, welches mit diesen gliomatösen Streifen einen direkten Zusammenhang hat. Dieses Gliagewebe besteht aus einem feinen Maschenwerk sehr zarter Fasern und aus Spinnenzellen, die bald nach mehreren, bald nur nach zwei Seiten hin Ausläufer aussenden und einen runden oder langgestreckten oder auch zwei Kerne enthalten, von Biskuit- oder Hufeisenform.

In der Bindegewebsschicht sind Fibrillen nirgends zu finden, dagegen beginnt ihr Auftreten in dem nach aussen sich anschliessenden Gliagewebe und es nimmt die Zahl der Fibrillen gegen das normale Gewebe hin allmählich zu. Die einzelnen Fibrillen haben zum Teil abnorme Dicke, sind von unregelmässiger Breite und enthalten teilweise abwechselnd helle und dunkle Stellen. Andere Fibrillen sind dünn und schlank. Markscheiden finden sich in dem Bindegewebe gar nicht und in dem dieses umgebenden Gliagewebe treten sie auch erst viel weiter peripher auf als die Fibrillen. Die einzelnen Markscheiden haben dicke Auftreibungen und Rosenkranzform und gehen erst allmählich ganz peripher in die normalen Formen über.

Alte apoplektische Zyste (S. Nr. 294),

etwa 2½ cm lang und ca. 1½ cm breit, welche in der Gegend des rechten Sulcus centralis 3 cm von der dorsalen Kante entfernt in die vordere und hintere Zentralwindung sich erstreckt.

Makroskopisch fällt an den van Gieson-Schnitten ein 1½ cm breites Gebiet auf, welches sich durch seine Helle von dem übrigen dunkelbraunen Gehirn-

gewebe unterscheidet. Zunächst an letzterem liegt in jenem Gebiet eine etwa 1/2 cm breite, mehr gelblich braun gefärbte Zone, welche an einer Stelle mit einem zipfelartigen Fortsatz in die Gehirnsubstanz hinein sich verlängert. Diese Zone setzt mit einer bogenförmigen Linie gegen die nächste hellrot gefärbte, etwa ebenso breite ab und auf diese folgt noch ein unregelmässig begrenzter schwacher, dunkelrot gefärbter Streifen. Bei mikroskopischer Betrachtung besteht letzterer aus derben Bindegewebsbündeln mit sehr zahlreichem hellglänzenden Pigment, welches zum grossen Teil in meist runden Zellen abgelagert ist, deren Kern noch gefärbt oder auch von Pigment überlagert ist. Auch sonst weist dieses Bindegewebe ziemlich zahlreiche runde oder spindelige Zellen und Kerne auf. Die folgende breitere Schicht von Bindegewebe, die makroskopisch heller rot erschien, zeigt ein lockeres, aus feineren Fasern bestehendes Bindegewebe, in dessen Maschen sich sehr zahlreiche, helle, Vakuolen aufweisende Zellen mit zentralem kleinen Kern finden, welche, dem zuerst beschriebenen derberen Bindegewebe benachbart, zumeist einige Pigmentkörnchen enthalten, weiter nach aussen zu aber frei von solchen sind. Am äussersten Teil dieses bindegewebigen Gebietes finden sich zahlreiche, meist parallel verlaufende breite gelbe Züge aus parallelen ganz feinen Fasern bestehend. Diese hängen mit der auf die Bindegewebsschicht folgenden, ein dichtes Maschenwerk feiner gelber Fasern aufweisenden Gliaschicht direkt zusammen. Die einzelnen Gliafasern erscheinen hier nicht so fein wie in den zuvor beschriebenen Fällen. In der Gliaschicht finden sich zahlreiche Rundzellen, etwas länglichere Zellen und — aber nur vereinzelt — typische Gliazellen, ferner Gefässe. In der Begrenzungszone zwischen dieser Glia- und der schon beschriebenen Bindegewebsschicht findet sich noch etwas Bindegewebe zwischen die Gliafaserung eingesetzt, und zwar scheint dies zumeist mit den Gefässen zusammen zu hängen. Die Grenzlinie zwischen dem Bindegewebe und der Glia ist keine scharfe, ebenso wenig die zwischen der Gliaschicht und dem nach aussen angrenzenden, allmählich in normales übergehenden Gehirngewebe.

Markscheiden finden sich in dem Bindegewebe nicht, in der letzterem benachbartsten Zone des Gliagewebes ebenfalls nicht, und treten dann etwa zwei Gesichtsfelder der Ölimmersion von der Bindegewebsgliagrenze in letzterer zunächst ganz vereinzelt mit dicken Anschwellungen etc. versehen auf, um ganz allmählich nach dem normalen Gehirngewebe zu an Zahl zu wachsen und normalere Formen aufweisen.

An Bielschowsky-Präparaten sieht man wiederum in dem Bindegewebe keinerlei Fibrillen, dahingegen finden sich solche in der Gliaschicht, zwar in dem dem Bindegewebe benachbarten Ölimmersionsgesichtsfeld ebenfalls nicht, aber schon nach einem solchen, also weiter nach innen als die Markscheiden. Sie liegen hier zwar nur spärlich, aber nehmen stets zahreicher als die an den entsprechenden Stellen gelegenen Markscheiden nach aussen zu an Zahl allmählich zu, um so ins normale Nervengewebe überzugehen. Die in diesem Gebiete besonders nach innen zu gelegenen Neurofibrillen zeigen dabei wiederum Veränderungen in dem Sinne, dass sie unregelmässige Breite, Anschwellungen, Auftreibungen und abwechselnd helle und dunkle Stellen zeigen, aber im ganzen scharf kontuierrt sind und sich nicht in Körnchen auflösen. Da wo die die apoplektische Zyste umrandende Bindegewebslage dünner ist, finden sich die Fibrillen in der letzteren noch weiter nach innen zu.

In einer alten apoplektischen Zyste der rechten Zentralwindung von 2 1/2 zu 1 1/2 cm Grösse ist die Wand teils aus Bindegewebe, teils aus Glia gebildet. Dem Zystenraum zunächst findet sich eine Lage derber Bindegewebsbündel mit zahlreichen runden und spindeligen Zellen und grossen Pigmentzellen. Nach aussen schliesst sich ein feineres aus Bindegewebe bestehendes Maschenwerk mit zahlreichen helle Vakuolen aufweisenden

Zellen an. In nächster Nachbarschaft des derben Bindegewebes sind auch in das feinere Maschenwerk Pigmentzellen, aber in geringerer Zahl, eingelagert. Am äusseren Rande dieses Maschenwerkes erkennt man feine, meist parallel dem Zysteninnern verlaufende Gliafasern, die weiter peripherwärts in einen dichten Faserfilz übergehen. Die Gliaschicht enthält zahlreiche Rundzellen und nur einzelne ausgesprochene Gliazellen. Auch Gefässe erkennt man in dieser Schicht, die zumeist mit feinen bindegewebigen Streifen zusamenzuhängen scheinen, welche in die Gliaschicht hineinziehen. In der Bindegewebslage sind Fibrillen nicht nachzuweisen, auch der nach aussen an das Bindegewebe angrenzende Gliarand hat in der Breite eines Gesichtsfeldes der Ölimmersion noch keine Fibrillen; dann treten sie auf, erst spärlich, nehmen aber nach dem gesunden Hirngewebe zu allmählich an Zahl zu. Während die nach innen zu gelegenen zuerst auftretenden Fibrillen wiederum Anschwellungen, Auftreibungen, helle Stellen in ihrem Innern erkennen lassen, nehmen die weiter nach aussen gelegenen bald normale Formen an. Markscheiden sind in der Bindegewebsschicht gar nicht, in der Gliazone erst in doppelt so weiter Entfernung von der Bindegewebsschicht wie die Fibrillen nachzuweisen. Sie sind stark rarefiziert, haben dicke Auftreibungen etc. und zeigen erst ganz allmählich nach dem gesunden Gehirn zu normalere Verhältnisse.

Alte kleine Zyste (S. Nr. 26)

in der weissen Substanz der rechten Grosshirnhemisphäre in der Gegend der Zentralwindungen.

Bei makroskopischer Betrachtung des van Gieson-Schnittes sieht man den einen Rand des Schnittes in der Breite von etwa $^1/_4$ cm mit gezacktem Rand versehen, sich durch seine hellere gelblich rote Farbe von dem übrigen dunkleren Gewebe abheben. Bei mikroskopischer Betrachtung des van Gieson-Schnittes sieht man wiederum in der Grenzschicht Bindegewebe, welches ein Maschenwerk bildet, und zwar sind die einzelnen Fasern desselben nach dem Innern der Zyste zu dünner, während der äussere Hauptteil dieses Gebietes sehr breite bindegewebige Balken aufweist. In das Bindegewebe bezw. dessen Maschen eingelagert, finden sich wiederum grosse Zellen mit zentral gelegenem, zum Teil kleinem dunklen, zum Teil auch mit etwas grösserem helleren, ein Chromatin-Gerüst aufweisendem Kerne. Ein Teil dieser Zellen enthält zahlreiches dunkelblaues Pigment. Besonders auffallend nun sind an drei Stellen grosse, keine Struktur mehr aufweisende gelbe Massen, welche geronnen erscheinen und die als Blutkoagula angesehen werden könnten, wenn sie nicht noch undeutliche rote Streifen parallel laufend in der Form und als Reste von Gefässen aufwiesen, woraus hervorgeht, dass es sich hier um ein völlig nekrotisches Gewebe, also offenbar gänzlich abgestorbenes Gehirngewebe handelt. Um diese Stellen findet sich ein Detritus von Zellen mit ganz zerfallenen kleinen Kernen, welche zum Teil wenigstens offenbar zerfallenen polynukleären Leukozyten entsprechen. Ferner liegen hier vereinzelte rote Blutkörperchen. Am Rande nun teils mit diesen Zellen vermischt, teils weiter nach aussen in dem Bindegewebe gelegen, welches in besonders dichten Massen diese nekrotischen Gebiete aussen umzieht, finden sich sehr zahlreiche, sehr verschieden geformte ausserordentlich grosse Zellen mit dunklem Protoplasma und zehr zahlreichen, gewöhnlich dicht gedrängt in einem

Abschnitt des Protoplasma gelegenen grösseren, etwas helleren Kernen. Solche finden sich auch sonst in einiger Entfernung der nekrotischen Massen mehr vereinzelt. Es handelt sich hier offenbar um Fremdkörper-Riesenzellen. Wie schon erwähnt sind die nekrotischen Massen auch an ihrer dem Gehirn zu gelegenen Seite im grossen und ganzen von derbem Bindegewebe umrandet. An einigen wenigen Stellen jedoch grenzt nach aussen zu direkt Gliagewebe. Auf diesen bindegewebigen Streifen nun, welcher also in seinem äusseren Abschnitt an zwei bis drei Stellen jene nekrotischen Massen umschliesst, folgt nach aussen eine etwas mehr wie etwa halb so breite Schicht, welche gelb gefärbt ist und ein ganz feines Fasernetz aufweist. Nach oben und unten nun im Schnitt fehlt der bindegewebige Abschnitt ganz und das ganze Gebiet, welches also dem oben beschriebenen bindegewebigen und gliomatösen Streifen zusammen entspricht, ist hier hellgelb gefärbt, fein faserig, also offenbar gliomatös und dies gliöse Gewebe ist hier nur an seinem innersten, die Zyste direkt begrenzenden Rande scharf abgesetzt durch einen ganz dünnen, rot gefärbten, bindegewebigen Streifen. Dieses gliomatöse Gewebe weist besonders da, wo es von besonderer Breite ist, in seinem innersten Gebiet zahlreiche grosse Zellen auf, von demselben Habitus. wie sie im Bindegewebe — welches, wenn vorhanden, an derselben Stelle gelegen ist — schon beschrieben sind. Ferner finden sich in der ganzen gliösen Schicht Zellen mit kleineren dunklen, und solche mit etwas grösseren helleren Kernen und ferner sieht man, wenn auch nicht sehr zahlreich, Zellen mit Ausläufern mit einem oder zwei Kernen offenbar Gliazellen entsprechend.

Markscheiden finden sich in dem Bindegewebe und in dem inneren Teil des Gliagewebes nicht, dagegen in dem äusseren Teil des gliomatösen Streifens zunächst spärlicher, dann nach dem normalen Gehirn zu allmählich bedeutend mehr werdend und in dieses übergehend. Die einzelnen Markscheiden zeigen in der gliomatösen Schicht sehr starke Auftreibungen und bizarre Formen; oft sind nur Auftreibungen und keine eigentlichen Fasern zu sehen. Ihre Färbung ist ganz hell, nur die äussere Kontur erscheint als feine Linie etwas dunkler blau.

Bielschowsky-Präparate weisen jene regellosen nekrotischen Massen, den bindegewebigen Streifen und die Zellen — letztere naturgemäss weniger deutlich — ebenso auf wie die van Gieson-Präparate. Das Bindegewebe ist nicht nur da, wo es mit derben und feineren Bündeln ein Maschenwerk bildet, deutlich gefärbt, sondern tritt auch an der schon erwähnten inneren Begrenzung der Neuroglia, wo ein aus dieser bestehendes Gebiet direkt an die Höhle grenzt, als feiner Streifen ausserordentlich deutlich hervor. Das Bindegewebe lässt sich durch seine Farbe, Gestalt und Verlauf der einzelnen Fasern deutlich von den einzelnen Nervenfasern unterscheiden. Das gliomatöse Gewebe ist gar nicht gefärbt und somit ist das aus dieser Gewebsart bestehende Gebiet schon mit schwacher Vergrösserung durch seine Helligkeit in die Augen fallend. In dem Bindegewebe und ebenso, wo in Fortsetzung desselben gliomatöses Gewebe gelegen ist, finden sich keinerlei Fibrillen, dahingegen finden sie sich in dem äusseren gliomatösen Gebiet, direkt an das Bindegewebe, wo solches vorhanden ist, anschliessend, bezw. wo nur Glia vorhanden ist, in deren äusseren Abschnitte. Da nun auch im umliegenden normalen Hirngewebe die Fibrillen zum grossen Teil sehr lang gestreckt und zum grössten Teil in der Richtung parallel zu dem Rande der Blutung gelegen sind, so finden sich die Fibrillen auch hier, wo sie in der Glia liegen, sehr langgestreckt und zum grossen Teil untereinander und dem Rande der Blutung parallel. Es lassen sich infolgedessen sowohl ihre quantitativen Verhältnisse wie Veränderungen gerade in diesem Falle besonders leicht überschauen. Man sieht zunächst, dass die Fibrillen da, wo sie in dem gliomatösen Gewebe zuerst auftreten, zwar in beträchtlicher Zahl vorhanden sind, aber doch mit dem normalen Gewebe verglichen in ausserordentlich geringer Zahl und dass sie nach dem äussersten Teile des gliomatösen Gewebes zu an Zahl allmählich zunehmen bis zum Übergang in das normale Gehirngewebe. Bei einem Vergleich der Markscheiden in den schon beschriebenen nach Weigert auf

Markscheiden gefärbten Präparaten mit den nach der Bielschowsky-Methode dargestellten Nervenfasern lässt sich folgendes konstatieren. Während die ersten, vereinzelt gelegenen, stark veränderten Markscheiden sich erst in einiger Entfernung von dem Bindegewebe nach aussen in der gliomatösen Schicht finden (etwa ein Gesichtsfeld bei Ölimmersion und schwachem Ocular von dem Bindegewebe entfernt), sind Fibrillen direkt an das Bindegewebe anschliessend im Gliagewebe zu sehen und auch weiter nach aussen in diesem finden sich bei Vergleichen die Fibrillen in weit grösserer Zahl als die Markscheiden. Auch da, wo kein Bindegewebe, sondern nur eine besonders breite gliomatöse Schicht sich findet, ragen die Fibrillen in dieser weiter nach innen hinein als die Markscheiden. Es sind also in toto im Gliagewebe weit mehr Fibrillen als Markscheiden erhalten. Diese Fibrillen nun aber zeigen wiederum Veränderungen, welche, da es sich um sehr lange Fibrillen handelt, gut zu verfolgen sind. Ihre Breite ist sehr unregelmässig. Sie sind im ganzen breiter als die zum Vergleich herangezogenen, im normalen Gewebe gelegenen, zudem zeigen sie zahlreiche spindelförmige und unregelmässige Auftreibungen, ihre Kontur ist hier und da unscharf. Es wechseln manchmal dunklere und hellere Partien in ihnen. Einige nur wenige zeigen eine Art von Endknöpfen. Vereinzelt finden sich dazwischen dünne, ganz kleine, zum Teil auch unregelmässige, nicht hervorragend geschlängelte Fibrillen. Diese Veränderungen hören nach dem gesunden Gewebe zu allmählich auf. Vergleichen wir diese Veränderungen mit den schon beschriebenen, so sind die Konturen der Fibrillen hier doch weit schärfer. Bilder, welche die Fibrillen wie mit Staub besät oder mit enormen zum Teil hell gefärbten Auftreibungen oder Verklumpungen versehen oder in körnigen Zerfall begriffen aufweisen, wie sie sich dort fanden, fehlen hier ganz.

Nach Marchi gefärbte Präparate zeigen in der Grenzschicht in kolossaler Zahl schwarze Fettmassen, deren Körnchen gehäuft zu runden Kugeln, Zellen entsprechen. Es handelt sich hier um jene in Bindegewebe und Glia so sehr zahlreich gelegenen vakuolären Zellen. Die Fettnatur des wabigen Baues ist somit erwiesen.

Eine kleine Zyste im Centrum semiovale ist umkleidet von einer breiten Bindegewebsschicht mit derben Fasern und anschliessendem Gliagewebe, das etwa die Hälfte der Breite jener erreicht hat. An anderen Stellen besteht die Wandung aus einem breiten Gliafasernetz mit einzelnen Spinnenzellen, das nach der Zyste zu von einem ganz dünnen bindegewebigen Streifen begrenzt wird. Die inneren, das heisst der Zyste zugekehrten Partien der Kapsel, mögen sie aus Bindegewebe oder Glia bestehen, enthalten in ihren Maschen grosse Zellen mit dunklem Kern, die meist dunkelbraunes Pigment einschliessen. Besonders auffallend sind drei Stellen mit gelben strukturlosen Massen und Gefässresten, die umrandet sind von Detritus mit völlig zerfallenen Kernen und einzelnen roten Blutkörperchen. Diese nekrotischen Partien sind umgeben von derbem Bindegewebe und zahlreichen Fremdkörper-Riesenzellen. Auch um diese Bindegewebsschicht ist eine Gliazone gelagert. In der Bindegewebsschicht sind nun nirgends Fibrillen aufzufinden, weder in der Umgebung der Zyste noch auch der nekrotischen Massen. Auch das Gliagewebe, welches an einzelnen Stellen der Zyste direkt angelagert ist, lässt in diesen Partien keine Fibrillen erkennen. Dagegen finden sich solche in einiger Entfernung von der Zystenhöhle in das Gliafasernetz eingelagert, und überall

dort, wo Glia sich direkt an die Bindegewebsschicht anschliesst, sowohl in der Umgebung der Zyste wie der nekrotischen Massen. Die Neurofibrillen sind langgestreckt, laufen mit der Zystenwand meist parallel, ihre Zahl erscheint gross, erweist sich aber im Vergleich mit dem normalen Gewebe stark rarefiziert und nimmt nach dem gesunden Gewebe hin allmählich zu. Die einzelnen Fibrillen sind breiter als normal, haben zahlreiche spindelförmige und unregelmässige Auftreibungen und unscharfe Konturen, auch sind helle, d. h. ungefärbte Stellen in ihnen zu erkennen. Neben diesen langen Fibrillen finden sich vereinzelt dünne, ganz kleine, leicht geschlängelte Fibrillen.

Markscheiden sind in der Bindegewebsschicht und auch in dem Gliagewebe, welches die Zyste umgibt, nirgends zu sehen. Erst in beträchtlicher Entfernung von dem Zysteninnern treten im Gliagewebe stark veränderte Markscheiden auf, die oft nur klumpige Massen oder bizarre Formen darstellen, bis sie nach der Peripherie zu immer mehr normales Aussehen annehmen.

Marchi-Präparate lassen zahlreiche schwarze Massen in den inneren Partien des Zystenrandes erkennen. Es sind die Fettmassen, welche die grossen hier gelegenen Zellen ausfüllen.

Multiple Abszesse (S. Nr. 120)

unter der Oberfläche beider Grosshirnhemisphären, besonders links, von kleiner wenn auch wechselnder Ausdehnung ohne Kapselbildung. Ein weit grösserer Abszess findet sich in der rechten Hälfte des Kleinhirns.

Auf van Gieson-Schnitten durch solche kleine Abszesse fällt schon makroskopisch ein zerfetzter Rand auf, während das diesen begrenzende dunkle Gewebe in einigen Schnitten in grösserer Ausdehnung erhalten, in anderen fast gänzlich ausgefallen ist. Mikroskopisch besteht dies weiche Gewebe fast ganz aus gedrängt liegenden polynukleären Leukozyten. Dazwischen finden sich nur wenige Zellen mit einem kleinen dunklen runden Kern und am Rande gegen das Nervengewebe hin einige grössere Zellen von runder Gestalt, kleinem Kern und vakuolärem Protoplasma, offenbar Körnchenkugeln. Am Rande findet sich zwar Nervengewebe, aber durchsetzt mit polynukleären Leukozyten und hier auch mit zahlreicheren einkernigen Rundzellen, so dass also die Grenze zwischen dem Abszess und dem Gehirngewebe keine scharfe ist, sondern sich die eiterige Infiltration in das letztere hineinerstreckt. Gehen wir weiter in der Richtung gegen das Nervengewebe vor, so folgt auf diese vorwiegend eiterige Infiltrationszone ein Gebiet, in dem sich kaum mehr polynukleäre Leukozyten, wohl aber noch vermehrte Rundzellen und Körnchenkugeln finden und dies geht allmählich in völlig normal erscheinendes Gehirngewebe über. Irgend eine Vermehrung von Bindegewebe oder eine bei van Gieson-Schnitten sichtbare Wucherung von faseriger Glia oder von Gliazellen, welche als der Ausdruck einer Abkapselung aufzufassen wäre, findet sich nicht.

Auf Fibrillenpräparaten sieht man inmitten der Abszesse keine solchen mehr. Mehr nach aussen zu, da wo noch reiner Eiter, also nur polynukleäre Leukozyten gelegen sind, sieht man zwischen diesen noch ganz kurze und dünne schwarze Fasern, welche offenbar gänzlich zerbrochenen und aufgesplitterten Neurofibrillen entsprechen. Diese, im ganzen spärlich, sind an einigen Stellen in etwas grösserer Zahl vorhanden. Begeben wir uns nun in das Randgebiet des Abszesses, da wo

bei van Gieson-Färbung noch Gehirngewebe, aber völlig von Eiter infiltriert gelegen zu sein schien, so sehen wir hier zunächst dem Abszesse vereinzelt, weiter nach aussen stets zahlreicher werdende, besser erhaltene, auf lange Strecken verfolgbare Fibrillen. Aber auch diese zeigen sehr schwere Veränderungen; ihre Breite ist im ganzen sehr wechselnd, es finden sich an ihnen zahlreiche, zum Teil ganz unregelmässige Auftreibungen, welche manchmal ganz hell erscheinen, oder eine Art Netzwerk darstellen; die Kontur der Fibrillen ist ganz unscharf, oft wie mit Körnchen besät; gut gefärbte schwarze Stellen der Fasern wechseln häufig mit hellen Strecken derselben ab oder die Fibrillen erscheinen an einer oder mehreren Stellen ganz unterbrochen. Weiter nach aussen zu nehmen die Veränderungen der Fibrillen allmählich ab, die Zahl der Fibrillen allmählich zu, bis wieder völlig normale Verhältnisse herrschen. An einigen Stellen sehen wir direkt an den Abszess eine Schicht mit zahlreichen Körnchen angrenzen und sodann sofort mehr gesundes Nervengewebe liegen. Hier also grenzt letzteres noch dichter an den Abszess. Dies Gewebe hier enthält zwar reichlicher Fibrillen, wenn auch in immerhin verringerter Masse, die Fibrillen selbst aber zeigen auch hier starke Veränderungen in dem oben beschriebenen Sinne. Von Markscheiden ist im Abszess nichts zu finden, rings um denselben erscheinen bald kleine Klumpen und rosenkranzartige Stränge, die allmählich in normale Fasern übergehen.

Ganz andere Verhältnisse herrschen an dem Rande des grossen Kleinhirnabszesses, so dass wir diesen gesondert hier besprechen müssen. Derselbe ist offenbar älterer Natur, als die kleinen im Grosshirn gelegenen zuvor beschriebenen. Hier schiebt sich bei van Gieson-Präparaten eine Schicht Bindegewebe zwischen den Abszess, d. h. also die nur aus Eiterkörperchen bestehenden Massen und das Gehirngewebe. Dies Bindegewebe besteht aus ziemlich breiten, besonders nach innen nach dem Abszess zu ziemlich parallel geordneten Balken. Das Maschenwerk des Bindegewebes ist in seiner dem Abszess direkt angrenzenden Schicht dichter mit zahlreichen polynukleären Leukozyten, wenigen Rundzellen und grossen Körnchenkugeln durchsetzt. Weiter nach aussen von diesem derberen Bindegewebe liegt lockeres und noch weiter nach aussen von diesem finden sich nur noch einzelne Bindegewebsstreifen, einige wenige polynukleäre Leukozyten und zahlreiche Körnchenkugeln, sodann folgt das Gehirngewebe.

Fibrillenpräparate zeigen in dem zuerst beschriebenen, dem Abszess benachbarten, aus derbem Bindegewebe bestehenden Teil der Kapsel keinerlei Fibrillen. Aussen von diesem, im lockeren Bindegewebe, finden sich vereinzelte Fibrillen, welche sich auch hier, wo sie mit dem Bindegewebsbalken durchmischt liegen, deutlich durch ihre verschiedene Farbe, Anordnung und Form in der schon öfters besprochenen Weise von diesen scheiden lassen. Diese vereinzelten Fibrillen hier zeigen zwar starke Veränderungen, d. h. zahlreiche Auftreibungen und Knoten am Ende, das Kaliber der einzelnen Fasern und auch verschiedener Strecken der einzelnen Faser ist sehr verschieden dick und es wechseln auch helle und dunklere Strecken der Fibrillen, allein die Kontur derselben ist eine ziemlich scharfe, nirgends sieht man eine Auflösung in Körnchen. Nach aussen hiervon, wo höchstens noch wenige Bindegewebsfasern, im übrigen zahlreiche Körnchenkugeln und spärliche polynukleäre Leukozyten sich fanden, liegen weit zahlreichere Fibrillen. Sie zeigen auch noch starke Veränderungen, wenn vielleicht auch etwas geringeren Grades als weiter in der Kapsel, wie sie eben beschrieben wurden. Weiter nach aussen werden die Fibrillen weit zahlreicher, zeigen normalere Formen und so findet sich denn der Übergang ins normale Gehirngewebe.

Multiple verschieden grosse Abszesse unter der Oberfläche der Hemisphären ohne Kapselbildung lassen in ihrem Innern eine weiche Masse erkennen, welche aus polynukleären Leukozyten besteht, in die an der Peripherie einzelne Körnchenkugeln eingelagert sind. Diese Eiterkörperchen

schieben sich noch weiter ins Hirngewebe vor, dieses zerklüftend und infiltrierend; bei weiterem Vorgehen gegen die normale Hirnsubstanz liegen in der Gehirnsubstanz Rundzellen und Körnchenkugeln. Fibrillen finden sich inmitten des Abszesses nicht; mehr nach aussen sieht man zwischen den Eiterkörperchen eingelagert gänzlich zerbrochene und aufgesplitterte Neurofibrillen und Fibrillenreste, welche kurze und dünne schwarze Massen darstellen. In dem von Eiter infiltrierten Hirngewebe mehrt sich die Zahl der Fibrillen, doch zeigen dieselben starke Auftreibungen, unscharfe Konturen, helle oft netzähnliche Stellen und erscheinen hier und da wie unterbrochen. Auch an den Stellen, wo Körnchenkugeln die Grenze des Abszesses gegen das normale Gewebe bilden, sieht man Fibrillen noch mit diesen Veränderungen, die sich dann gegen das normale Gewebe hin verlieren. Markscheiden oder Reste derselben sind im Abszesse nicht vorhanden, sie zeigen sich als Klumpen und umgeformte Massen in geringer Entfernung von der Peripherie des Abszesses peripherwärts und nehmen dann allmählich normale Formen an.

Der in demselben Falle sich findende Kleinhirnabszess ist offenbar älteren Datums und die Eitermassen sind durch eine Schicht Bindegewebe vom normalen Gehirn getrennt. Das ziemlich breite Bindegewebsgerüst besteht aus derben Balken, die nach aussen an Dicke und Dichtigkeit verlieren und zahlreiche Eiterkörperchen und Körnchenkugeln in ihren Maschen enthalten. Fibrillen finden sich in dem derben Bindegewebe rings um den Abszess nicht, dagegen erkennt man in der sich nach aussen anschliessenden Bindegewebsschicht zwischen deren dünneren Balken deutlich Fibrillen mit zahlreichen unregelmässigen Auftreibungen, knötchenartigen Anschwellungen am Ende und hellen Stellen in ihrem Innern. Jedoch haben sie alle scharfe Konturen und nirgends findet sich Auflösung in Körnchenreihen. Diese Veränderungen nehmen gegen das normale Gewebe zu allmählich ab und die Zahl der Fibrillen zu.

Markscheiden und Markscheidenreste sind erst viel weiter peripherwärts als Fibrillen in den Präparaten anzutreffen.

Auf Gefässverschluss beruhende frische Erweichung eines grossen Teils der Gehirnhemisphären (S. Nr. 275).

Geschnitten wird die Grenze des erhaltenen rechten Parietal- und erweichten Occipitallappens. In letzterem Gebiete finden sich zahlreiche kleine Blutungen in Form schwarzer Punkte.

Auf van Gieson-Schnitten zeigt das ganze erweichte Gebiet eine leicht körnige, wie geronnene Masse, welche nur noch gerade eben eine Andeutung von Struktur wiedergibt, vereinzelte Kerne, Kernschatten und Trümmer aufweist und an manchen Stellen Ansammlungen von roten Blutkörperchen, teils mehr diffus, teils mehr zusammenhängend zeigt. Die einzelnen roten Blutkörperchen sind in ihrer Form noch vollständig erhalten.

Auf Bielschowsky-Präparaten erscheinen die Fibrillen in dem erweichten Gebiete zuerst sehr vereinzelt und nur in ganz kurzen, wie abgebrochen erscheinenden Exemplaren, etwas weiter nach aussen sodann, wenn auch noch sehr rarefiziert, so doch zahlreicher, mit unscharfer Kontur, starken Auftreibungen, mit abwechselnden hellen und dunklen Stellen versehen und zum Teil wie zerfallen erscheinend. Allmählich nehmen nach dem gesunden Gewebe zu die Fibrillen an Zahl zu und zeigen weniger starke Veränderungen, bis sie in ganz normales Gewebe übergehen.

Die Verklumpungen der Fibrillen sind in diesem Falle geradezu auffallend zahlreich, stellenweise fast an jeder Faser zu sehen. Die Breite der Fibrillen ist dabei eine auffallend stark wechselnde, die aufgetriebenen Stellen sind von ausserordentlichen Dimensionen und zum Teil, besonders in der Mitte, heller grau. Einzelne Fibrillen sind ganz in hell gefärbte, ausserordentlich breite, unregelmässige Massen verwandelt.

Eine auf Gefässverschluss beruhende frische Erweichung im Occipitallappen lässt noch eben eine Andeutung von Struktur erkennen: vereinzelte Kerne und Kernreste und einzelne wohlerhaltene rote Blutkörperchen.

Fibrillen zeigen sich in den erweichten Partien, wenn man vom Zentrum derselben zur Peripherie hingeht, erst ganz vereinzelt und wie abgebrochen. Etwas weiter nach aussen sind sie immer noch rarefiziert und stark verändert, mit aufgetriebenen Stellen, hellen Partien im Innern und teils von ganz ungewöhnlicher Breite. Gegen das gesunde Gewebe hin verlieren sich diese Veränderungen allmählich und die Zahl der Fibrillen nimmt zu.

Wir wollen nun die Ergebnisse, welche uns die Untersuchung der Fälle dieser Gruppe geliefert, im Zusammenhang betrachten.

Wenden wir uns zunächst zur Schilderung des Verhaltens der Fibrillen, wie wir es in den Blutungen des Gehirns gefunden haben. Sämtliche untersuchten Fälle enthielten Blutungen in die weisse Substanz des Gehirns, die an Umfang und Alter sehr verschieden waren und auch bezüglich der Fibrillen bedeutende Unterschiede aufwiesen. Betrachten wir zunächst die frischen Blutungen, bei denen es zu einer Kapselbildung, sei sie aus Bindegewebe oder Glia, noch nicht gekommen ist, so zeigt sich ein verschiedenes Verhalten der Fibrillen je nach dem Umfang der Blutung. In den kleinsten Blutungen, die nur mit Hilfe des Mikroskopes als solche zu erkennen und von kleinen Gefässen unterschieden werden können — wie wir sie im Fall 85 und öfter rings um grössere Blutungen gelegen fanden — ist zwischen den einzelnen Blutkörperchen ein feines fibrilläres Netz glatter Fasern gelagert, an denen nur hier und da kleine Anschwellungen zu erkennen, die jedoch im übrigen von denen des normalen Gewebes durch Anzahl und Grösse nicht sicher zu unterscheiden sind. Die einzelnen Fibrillen sind durch die Blutkörperchen etwas auseinander gedrängt und vielleicht etwas rarefiziert, auch erscheinen einige etwas dicker, als normal. Vergleicht man mit diesem

Verhalten der Fibrillen das der Markscheiden, so zeigen letztere auch in dem Gewebe rings um die Blutung herum unregelmässige Anschwellungen, Rosenkranzform in höherem Masse, als man sie schon im normalen Gewebe findet. Am Rande der kleinen Blutungen sind auch wohl einige schlecht gefärbte blassblaue kleine Schläuche oder Klümpchen zu sehen, die Reste von Markscheiden darstellen, während mehr nach innen zwischen den Blutkörperchen auch diese nicht mehr nachzuweisen sind. In bezug auf die einzelnen Nervenfasern bieten sich somit ähnliche Verhältnisse wie sie Bielschowsky und Bartels in den Herden der multiplen Sklerose gefunden haben — wohlerhaltene Neurofibrillen ohne die umhüllenden Markscheiden —. In gleicher Weise wie dort können demnach auch hier die kleinen Herde, selbst wo sie in grosser Menge zusammen liegen, eine sekundäre Degeneration, die nach grossen Blutungen die Regel ist, nicht im Gefolge haben. Ob auch die klinischen Folgezustände nach multiplen kleinen Blutungen sich von denen nach grossen Blutungen wesentlich unterscheiden, muss zunächst dahingestellt bleiben, ist aber sehr wahrscheinlich. Nehmen die Blutungen an Umfang zu, so sieht man die Fibrillen als glatte Fasern in den Herd hineinziehen, hier aber alsbald die Zeichen der Degeneration annehmen. Sie zeigen breitere Gestalt und eine Zunahme der auch im normalen Gewebe hier und da auftretenden Anschwellungen, bis sie dann weiter nach dem Zentrum des Herdes zu stärkere Verklumpungen, unscharfe Konturen aufweisen, Vakuolen in ihrem Innern bilden und gewellte und schleifenförmige Formen annehmen. Bei den noch grösseren, etwa kleinapfelgrossen Blutungen reichen die Fibrillen und Fibrillenreste nur etwa ½ cm in das Lumen des Herdes hinein und zeigen hier die stärksten Grade der Degeneration: Aufsplitterung, hirschgeweihartige Aufteilung mit besonderen Verdickungen an den Abgangsstellen der Sprossen, Auflösung einzelner Fibrillen in Körnchenreihen und lose unregelmässige Klumpen und Schollen. Diese Veränderungen und letzten Überreste der Fibrillen sind, wie gesagt, etwa bis ½ cm weit vom Rande im Innern des Blutkoagulums zu verfolgen und liegen zwischen den einzelen hier noch mehr oder weniger erhaltenen Blutkörperchen, während mehr nach dem Innern des Herdes zu in dem verbackenen Blutkoagulum sich solche Zerfallsprodukte der Fibrillen nicht mehr finden. Sehr grosse Blutungen, wie wir eine solche im Fall 77 beschrieben haben, sind noch besonders dadurch ausgezeichnet, dass auch das Gewebe rings um den Blutherd mehr Anschwellungen und Verdickungen an den Fibrillen erkennen lässt, als das normale Gewebe, während das Verhalten der Fibrillen innerhalb des Blutherdes dem oben beschriebenen gleichkommt, nur vielleicht mit dem Unterschiede, dass die schwersten Formen des Verfalles sich bereits in geringerer Entfernung von der Peripherie des Herdes zeigen und der ganze periphere Streifen der Blutung,

der noch Fibrillen und Fibrillenreste enthält, etwas schmäler ist wie in den früher beschriebenen kleineren Blutungen. Im Innern des Blutherdes sind auch hier in dem aus stark veränderten Blutkörperchen bestehenden Blutkoagulum Reste von Neurofibrillen nicht mehr nachzuweisen. Sie finden sich vielmehr auch hier nur soweit als noch relativ wohlerhaltene Blutkörperchen vorhanden sind und sind zwischen diesen gelagert.

Von besonderem Interesse ist nun das Verhalten der Markscheiden im Vergleich zu dem der Fibrillen in diesen grösseren frischen Blutungen. Wenn schon in dem Gewebe rings um die mikroskopisch kleinen Blutungen die Markscheiden an Weigert-Präparaten mehr unregelmässige Formen und Schollen erkennen liessen, wie es an dem normalen Gewebe der Fall ist, so nehmen mit der Grösse der Blutung auch diese degenerativen Veränderungen der Markscheiden im Gebiet rings um den Blutherd herum zu. Diese Veränderungen vermehren sich und werden weit ausgesprochener, je mehr man sich dem Blutherd nähert. Die Markscheiden nehmen hier hantel- und die bekannte rosenkranzförmige Gestalt an und gleichen oft nur noch formlosen blauen Massen, die auch durch ihren blassen Farbenton den degenerativen Charakter erkennen lassen. Solche Zerfallsprodukte der Markscheiden kann man nun auch noch im äusseren Rande der Blutung eine kurze Strecke weit verfolgen. Sie nehmen immer bizarrere Formen an, erscheinen bald nur als hellblaue Klumpen und verschwinden dann gänzlich. Auf keinen Fall reichen die Markscheiden so weit ins Innere hinein, wie die Fibrillen und die Fibrillenreste, sind vielmehr in den grossen Blutungen etwa nur halb soweit zu verfolgen als jene.

Die Veränderungen, die wir an den Fibrillen in diesen Fällen studiert haben, stellen die Degenerationsformen dar, wie sie bei akutem Zerfall der Fibrillen zutage treten. Erst zeigen sich Anschwellungen und Verdickungen in grösserer Zahl und Umfang als sie auch normale Fibrillen aufweisen, desgleichen Verbreiterung der ganzen Faser, ferner unscharfe Konturen, knotenförmige Auftreibungen und Vakuolenbildung, die oft noch eine Art von Zeichnung wie ein Gitterwerk aufweist. Zugleich verlieren die Fibrillen ihre gerade Gestalt, nehmen gewellte oder Schleifenform an, zersplittern sich, um schliesslich in punktförmige Streifen und lose Klumpen zu zerfallen. Die Ursache dieser so tiefgreifenden Zerstörung der Fibrillen durch die Blutungen ist augenscheinlich in dem Druck zu suchen, dem sie durch die austretenden Blutkörperchen ausgesetzt sind. Während die kleinsten Blutungen nicht imstande sind die Kontinuität der Fibrillen zu trennen, sehen wir bei etwas grösseren die Fibrillen als glatte Fasern in die Blutung eintreten, in ihrem weiteren Laufe unterbrochen werden und dann obigen Veränderungen anheimfallen. Je mehr die Blutung an Umfang gewinnt, um so weiter bleiben diese Zerfallsprodukte der

Fibrillen vom Zentrum der Blutung entfernt. Inmitten der Blutung, wo infolge des hohen Druckes die Blutkörperchen zerfallen und in einen verbackenen Blutkuchen verwandelt sind, sind nirgends Fibrillenreste mehr nachzuweisen, sie liegen vielmehr am äusseren Rande der Blutung, wo die Blutkörperchen relativ gut erhalten, nicht so sehr dem Druck ausgesetzt sind. Bei sehr grossen Blutungen pflanzt sich der Druck auch so sehr auf das umgebende Gehirngewebe fort, dass auch hier, wenn auch geringere, Veränderungen zutage treten.

Bemerkenswert ist nun die Tatsache, dass in jedem Stadium der Druckwirkung die Markscheiden in weit höherem Masse dem Zerfall ausgesetzt sind wie die Fibrillen. In den kleinsten Herden, wo die Fibrillen noch als wohlerhaltene Fasern durch die extravasierten Blutkörperchen durchziehen, finden wir die Markscheiden bereits z. gr. T. gänzlich zerfallen und resorbiert. In den grösseren Blutungen sind sowohl im umliegenden Gewebe wie im Blutherd selbst die Markscheiden viel stärker und früher degeneriert resp. verschwunden wie die Fibrillen. Es geht hieraus klar hervor, dass in der Nervenfaser unter diesen Bedingungen der Achsenzylinder resp. die ihn bildenden Neurofibrillen den weit resistenteren Teil darstellen, während das diese umkleidende Mark viel mehr dem Zerfall ausgesetzt ist.

Den frischen Blutungen stehen in bezug auf das Verhalten der Fibrillen am nächsten die multiplen, noch jungen Abszesse des Falles 120, bei denen es zu einer Kapselbildung noch nicht gekommen ist. Im Innern der mit Eiterkörperchen angefüllten Höhle sind Fibrillen oder Fibrillenreste nirgends zu finden, dagegen lassen die äusseren Partien des Herdes zwischen den Eiterkörperchen dünne schwarze Fasern und Klumpen erkennen, die von Fibrillen herrühren. Dieselben erscheinen wie zerbrochen und aufgesplittert. In den peripherwärts sich anschliessenden Partien des Hirngewebes, welches von den sich vorschiebenden Eiterkörperchen infiltriert und zerklüftet ist, treten nun allmählich reichlicher Fibrillen auf, die jedoch schwere degenerative Veränderungen aufweisen. Sie haben vielfach abnorme Breite, unscharfe Konturen, Anschwellungen und Verklumpungen, die in ihrem Innern zuweilen netzartige Gebilde erkennen lassen. Gegen das gesunde Gewebe zu nehmen die Degenerationszeichen der Fibrillen allmählich ab und machen normalem Verhalten Platz; auch an einigen Stellen, wo der Abszess durch eine Lage Körnchenkugeln direkt von dem umgebenden Gewebe getrennt ist, herrschen zwischen letzteren ähnliche Verhältnisse bezüglich der Fibrillen. Das Gewebe enthält hier zwar reichlicher Fibrillen, doch zeigen dieselben auch hier die oben beschriebenen Veränderungen.

Von Markscheiden ist im Abszess nichts wahrzunehmen. Es treten Markschollen erst in einiger Entfernung nach aussen vom Abszess im Gehirngewebe auf, die dann nach und nach normale Formen annehmen.

Wir finden hier also ein ähnliches Verhalten der Fibrillen wie bei grösseren Blutungen, doch sind jene stärksten akuten Veränderungen der Fibrillen, die sich in hirschgeweihartigen Aufgabelungen und Auflösung in Körnchenreihen ausprägen, nicht in dem Masse ausgesprochen wie in den Blutungen. Die Markscheiden zeigen sich wiederum stärker befallen wie die Fibrillen und im weiteren Umkreise.

Hier reiht sich nun die frische Erweichung an, in der es ebenfalls zu einer Kapselbildung noch nicht gekommen ist. Dieselbe erstreckte sich über einen grossen Teil der Hemisphären. Inmitten der erweichten Partien finden wir eine leicht körnige wie zerronnene Masse, die nur noch Andeutungen von Struktur, meist Trümmer und Kernschatten erkennen lässt. Fibrillen sind im Innern des Herdes nicht wahrzunehmen. Dagegen erkennt man in den Randpartien dieselben erst sehr vereinzelt, dann reichlicher schwarze Klumpen und Fäden, die peripherwärts an Länge gewinnen, Verbreiterungen, helle Stellen und starke Auftreibungen aufweisen, bis sie allmählich nach aussen zu normale Formen annehmen. Auch in diesem Falle sind die allerstärksten Grade des akuten Zerfalles der Fibrillen nicht in dem Masse und Umfang anzutreffen wie bei den frischen grösseren Blutungen.

Wenden wir uns nun dem Verhalten der Fibrillen bei der Kapselbildung zu, so ist zunächst Fall 260 zu betrachten, bei dem der Eintritt der Blutung zwei Monate vor dem Tode erfolgte. Wir finden hier eine Kapsel, die nur aus Bindegewebe besteht, welche an dem innersten dem Herde zugewandten Rande ein derbes Balkengerüst aufweist, peripherwärts in ein feineres Maschenwerk übergeht und in seiner Breite wechselt. Der Herd selbst besteht aus einem Blutkoagulum, welches erhaltene Blutkörperchen nicht mehr aufweist. In den äusseren Partien des Blutkoagulums und den Maschen der Kapsel liegen zahlreiche grosse Körnchenkugeln, die mit Fett und Pigment beladen sind. Hier sind nun Fibrillen resp. Fibrillenreste zu finden einmal rings in den Randpartien des Blutkoagulums und ferner ausserhalb der bindegewebigen Kapsel. Die einzelnen Fibrillen sind vielfach zerstückelt, haben Anschwellungen, unscharfe Konturen, helle netzartige Stellen.

Oft sind sie wie mit Körnchen besät und lösen sich hier und da in Körnerreihen und Klumpen auf. In der Richtung nach dem gesunden Gehirngewebe zu verlieren sich diese degenerativen Formen nach und nach. Die Veränderungen der Fibrillen gleichen hier noch sehr denen bei akutem Zerfall, wenn auch Fragmentation, Aufsplitterung, Auflösung in Körnchen und Klumpen bei weitem nicht so oft zu finden ist wie dort. Der Zerfall der Markscheiden ist wiederum gegen den der Fibrillen sehr vorgeschritten. In dem Herde ist nichts von Markscheiden zu sehen; auch im Bereiche der Kapsel haben sich Reste derselben nicht erhalten. Erst

ausserhalb des bindegewebigen Maschenwerkes tauchen sie auf und gelangen peripherwärts später, wie die Fibrillen, zu normalen Formen.

Anders wiederum ist das Verhalten der Fibrillen bei älteren Zysten mit Kapselbildung, wie wir solche in den folgenden Fällen untersuchten.

Die Zyste im Fall 241 ist von einer Kapsel umgeben, die nach innen, das heisst dem Lumen der Zyste zugewandt, aus einer Lage von derben meist zur Zyste parallel gestellten Bindegewebsfasern besteht, an die sich nach aussen ein dichtes Netz feiner Gliafasern mit grossen Gliazellen anschliesst. Letztere lassen oft 3—4 Kerne in ihrem Innern erkennen, haben Spinnenform, doch auch vielfach Pinsel- und Spindelform und stehen dann mit ihrer Längsseite dem Herde zugewandt. Im bindegewebigen und gliösen Teile der Kapsel liegen wiederum reichlich Zellen von meist grosser, runder Gestalt, die mit Fett und Pigment beladen sind; im Herde selbst fehlen sie. In dieser schon augenscheinlich älteren apoplektischen Zyste sind Fibrillen oder Fibrillenreste weder im Herd noch auch zwischen den Bindegewebsbalken der Kapsel enthalten, dagegen beginnt ihr Erscheinen sofort mit Auftreten des gliösen Fasernetzes. Man erkennt hier zunächst kurze, rarefizierte Fasern, die sich bald in grösserer Menge im Gesichtsfeld finden, und keine besonderen Abweichungen der Form von den Fibrillen im normalen Gewebe erkennen lassen; auch letztere sind infolge der schrägen Schnittrichtung meist kurz, doch länger und vor allem zahlreicher wie in dem gliösen Kapselgewebe. Markscheidenreste sind erst am äusseren Rande der Gliakapsel anzutreffen, die dann weit mehr peripherwärts wie die Fibrillen zu normalen Formen übergehen.

Im Fall 54 war die Kapselbildung und auch das Verhalten der Fibrillen insofern ein verschiedenes als eine Trennung des bindegewebigen und gliösen Faserwerkes nicht vorhanden war. Vielmehr fand sich in dem auch hier den inneren Rand der Kapsel bildenden weitmaschigen Bindegewebegerüst ein feiner Faserfilz aus Gliagewebe eingelagert, dessen Fasern dem Lumen der Zyste meist parallel gerichtet sind und nach aussen von dem Bindegewebe in ein dichtes Gliafasernetz übergehen. Auch hier finden sich wieder in den Maschen des Kapselgewebes die oben beschriebenen Körnchenzellen. In den Gliazellen sind hier besonders schöne Kerne zu sehen; die Zellen sind augenscheinlich in Proliferation begriffen. Eine Mitose ist aber nirgends aufzufinden. Fibrillen sind überall dort zu finden, wo Gliagewebe die Kapsel bildet, also auch zwischen den feinen, zum Lumen der Zyste konzentrisch gerichteten Gliafasern in den Maschen des Bindegewebes; dagegen fehlen sie in den Lücken der Bindegewebsbalken.

Die Fasern selbst scheinen zum Teil enorm dick, unregelmässig aufgetrieben, haben helle Stellen in ihrem Innern. Andere sind von dünnerer und geschlängelter Gestalt. Markscheidenreste sind wiederum erst weit mehr peripherwärts wie die Fibrillen in der Gliakapsel aufzufinden.

Ein etwas anderes Verhalten zeigt uns eine weitere ältere Zyste mit Kapselbildung, wie wir sie im Fall 294 untersucht haben. Die breite Kapsel dieser Zyste besteht zentralwärts aus Bindegewebe, um welches sich ein Gliafasernetz gelagert hat, dessen Fasern dem Lumen der Zyste meist parallel gerichtet sind. Die Bindegewebsbalken sind in ihrem freien inneren Rande breit und derb, mehr nach aussen dünner und lockerer. Körnchenzellen mit Fett und Pigmentschollen sind in den Maschen auch dieser Kapsel eingelagert. Fibrillen sind im Bindegewebe nicht anzutreffen, auch ist der innere Rand des Gliagewebes frei von solchen, es beginnt ihr Auftreten vielmehr peripherwärts im Gliagewebe, etwa ein Gesichtsfeld einer Ölimmersion von dem Bindegewebe entfernt. Sie sind erst rarefiziert, dann zahlreicher und ähneln in ihrer Gestalt sehr denen des vorhergehenden Falles.

Besondere Verhältnisse finden wir in der Kapsel einer alten, kleinen Zyste, deren Herkunft aus einer Blutung oder einfachen Erweichung nicht bestimmt festgestellt werden kann. Die Kapsel ist hier auffallend breit und besteht an ihrem innersten, das heisst der Zyste zugewandten Rande aus einem dicken bindegewebigen Balkenwerk, an welches sich aussen eine faserreiche Gliaschicht anschliesst, welche nur die Hälfte der Bindegewebsschicht ausmacht. Auffallend ist nun an einzelnen Stellen das Fehlen der Bindegewebsschicht, so dass die Gliafasern bis zur Zyste reichen, meist von einem dünnen, bindegewebigen Streifen eingesäumt. Die schon oft erwähnten grossen fett- und pigmentreichen Körnchenkugeln sind auch hier in die Maschen der Kapsel eingelagert und zwar in gleicher Weise rings um den Rand der Zyste, mag derselbe aus Bindegewebe oder Glia gebildet sein.

Ein besonderes Interesse nehmen in diesen Präparaten drei Stellen in Anspruch, deren innere Partien aus gelben strukturlosen Massen mit Gefässresten bestehen, um welche ein Rand von Detritus mit einzelnen roten Blutkörperchen gelagert ist. Diese nekrotischen Gewebspartien sind umhüllt von einer derben Bindegewebslage mit reichlichen Fremdkörper-Riesenzellen in ihren Maschen, an die sich nach aussen gegen das gesunde Gewebe zu eine faserreiche Gliaschicht anschliesst. Während in diesem letzteren Gliagewebe zentralwärts weniger, peripherwärts mehr Fibrillen aufzufinden sind, lassen sich solche in der bindegewebigen Kapsel wie auch im nekrotischen Gewebe nicht mit Sicherheit feststellen. Desgleichen sind in dem Bindegewebe, welches die Zyste umgibt, keine Fibrillen zu finden, während in dem sich anschliessenden Gliagewebe solche, wenn auch stark rarefiziert, nachzuweisen sind. An jenen Stellen, wo das Gliagewebe bis zum Lumen der Zyste heranreicht und somit allein die Zystenwand bildet, sind die zentralsten der Zyste zugewandten Partien des Glianetzes — etwa in der Breite, die an anderen Stellen die Bindegewebslage einnimmt — frei von Fibrillen, dann erst treten solche anfangs spär-

licher, dann reichlich auf. Die einzelnen Fibrillen tragen die Veränderungen, wie wir sie schon in den letzten Fällen beschrieben haben; ihre Form ist hier besonders gut zu studieren, da sie der Zystenwand ziemlich parallel verlaufen und zum Teil langgestreckt sind. Die Zahl der Fibrillen ist rarefiziert, einzelne haben ganz abnorme Breite, alle lassen unregelmässige Anschwellungen und Verklumpungen in ihrem Verlauf erkennen, viele enthalten helle Stellen und unscharfe Konturen. Auffallend sind neben diesen stark veränderten, längeren Fibrillen auch einzelne ganz kleine, leicht geschlängelte. Markscheiden und Markscheidenreste treten erst in beträchtlich weiterer Entfernung peripherwärts auf, als die Fibrillen.

Besondere Erwähnung bedarf schliesslich noch das Verhalten der Fibrillen in dem Kleinhirnabszess — Fall 120 —, der von einer breiten Bindegewebsschicht umgeben ist, die dem Lumen des Herdes zu aus dickerem Balkenwerk besteht und dann nach aussen dünner und weitmaschiger wird. Eine Gliaschicht oder deutliche Gliavermehrung rings um die Bindegewebsschicht tritt nicht zutage. Die Maschen enthalten reichlich Eiterkörperchen und Körnchenkugeln; hier finden sich im Abszess und dem derben inneren Bindegewebsgerüst keine Fibrillen, doch treten dieselben in einiger Entfernung vom inneren Kapselrand innerhalb des lockeren Bindegewebes peripherwärts auf. Sie haben alle scharfe Konturen, dagegen unregelmässige Auftreibungen und vielfach Knoten an ihrem Ende. Desgleichen zeigen sich helle Stellen in ihrem Verlauf.

Vergleichen wir das Verhalten der Fibrillen, wie es sich uns bei den einzelnen Fällen von Kapselbildung im Gehirn dargestellt hat, so bedarf zunächst der Fall 260 einer besonderen Besprechung. Hier handelt es sich um eine noch relativ junge Kapselbildung von ca. zwei Monaten, die aus derbem Bindegewebe besteht. Wir finden hier in den äussersten Partien des Blutkoagulums noch reichlich Fibrillenreste mit den Kennzeichen der schwersten Veränderungen, wie sie bei den grösseren, frischen Blutungen beschrieben wurden: neben massigen Auftreibungen, Zerstückelungen, Zersplitterungen und Aufgehen in Körnchenreihen und einzelne Schollen. Die so veränderten Fibrillen reichen nach aussen bis an den inneren Rand der Kapsel heran, sind dann in den bindegewebigen Maschen nicht nachzuweisen, treten aber peripherwärts von der Bindegewebskapsel in gleicher Weise und Gestalt wieder auf wie in den äusseren Partien des Blutkoagulums und nehmen nach dem gesunden Gewebe zu allmählich normale Formen an. Alle anderen Fälle von Kapselbildung, die älteren Datums sind, wie der eben erwähnte, liessen diese schwersten Veränderungen der Fibrillen nicht erkennen; es handelte sich hier vielmehr nur um abnorme Verbreiterung der ganzen Faser, zahlreiche Auftreibungen und Verklumpungen, kompakter, nicht netzartiger Natur und hellen Stellen im Verlauf der Faser, während Aufsplitterung

derselben, Zerstückelung, Zerfall in Körnchenreihen und klumpige Massen nicht zu sehen waren.

Was das Vorkommen der Fibrillenreste angeht, so sind dieselben bei allen Kapseln der Blutzysten, die wir untersuchten, im bindegewebigen Teil der Kapsel nicht aufzufinden. Sie erscheinen vielmehr erst in dem Gliafasernetz, welches sich an die bindegewebige Kapsel anschliesst. Einmal — im Fall 294 — war auch der zentralste Teil der gliösen Kapsel noch eine kurze Strecke frei von Fibrillen, erst dann erschienen solche.

Ist Bindegewebe und Glia ineinander verflochten wie im Fall 54, so sehen wir in den Gliamaschen Fibrillen, im Bindegewebe nicht. Reichte endlich das Gliagewebe bis an die Zyste heran — Fall 26 — so enthielt der innerste, d. h. der Zyste anliegende Teil keine Fibrillen, während sich solche etwas weiter peripherwärts auffinden liessen. Fibrillenreste innerhalb der Bindegewebsmaschen fanden wir nur in der Kapsel des Kleinhirnabszesses. Hier war der innere derbe Rand frei von Fibrillen, dagegen lagen solche in den aus dünneren und lockereren Bindegewebsfasern gebildeten äusseren Partien der Kapsel.

Bevor wir auf diese Verschiedenheiten in dem Verhalten der Fibrillen gegenüber der bindegewebigen und gliösen Kapsel näher eingehen, scheint es notwendig, die Lehre der Kapsel resp. Narbenbildung im Gehirn einer kurzen Darlegung zu unterziehen, ohne dass es im Rahmen dieser Arbeit liegt, diese ganze noch so strittige Lehre an dieser Stelle erschöpfend zu erörtern. Immerhin liefern unsere Präparate einen Beitrag zur Klärung einiger hier viel diskutierter Fragen.

Die von Weigert angegebene Modifikation der van Gieson-Färbung hebt nicht nur den Unterschied des Bindegewebes durch seinen roten Farbenton von der gelblichen Glia sehr markant hervor, sondern es lassen sich auch die Gliazellen sowohl wie die Fasern in relativ schöner Weise darstellen, zumal wenn man die in Formol gehärteten und fixierten Stücke oder auch einzelne Gefrierschnitte solcher in entsprechender Weise chromt. (Wir verwandten meist 5%ige Kaliumbichr.-Lösung.) Um diese Gliamitfärbung schärfer zu erhalten fanden wir es mit Saltykow sehr vorteilhaft, der üblichen Pikrinsäure-Säurefuchsinlösung noch mehr Pikrinsäure zuzusetzen. So erhielten wir meist gute Gliafärbungen. Dass auch die Bielschowskysche Methode das Bindegewebe gut imprägniert und das Gliagewebe zuweilen besonders schön hervortreten lässt, ist an anderer Stelle bereits hervorgehoben.

Die Frage, ob Gehirnnarben mesodermalen Ursprunges also bindegewebiger Natur seien oder das ektodermale Gliagewebe einen besonderen Anteil an der Bildung derselben nehme, ist eine bereits

recht alte. Mit Recht will Müller[1]) nur die Arbeiten über die Heilungsvorgänge im Zentralnervensystem im vollen Umfange gelten lassen, die nach Publikation der Weigertschen Gliamethode zu der Frage Stellung genommen haben, da früher offenbar Glia- und Bindegewebe oft nicht sicher unterschieden werden konnten. Müller ordnet die betreffenden Autoren in drei Gruppen. Der ersten zählt er jene zu, die dem Bindegewebe den einzigen oder den Hauptanteil an der Narbenbildung im Zentralnervensystem zusprechen (Ziegler, v. Kahlden, Smirgoroski, Ströbe, Tschistowitsch, Hegeler), während die Autoren der zweiten Gruppe in erster Linie dem Gliagewebe die Narbenbildung zuerkennen, da es im Nervensystem dem Bindegewebe des Körpers entspräche, wie dieses im normalen Zustande als Stützgewebe diene und bei Substanzverlusten den Defekt auszugleichen suche. Als Hauptvertreter dieser Ansicht sind Weigert, Tedeschi, Storch, dann Müller selbst anzuführen. Die Autoren der dritten Gruppe nehmen einen vermittelnden Standpunkt ein, indem sie die Bildung der Gehirnnarben sowohl auf Proliferation des Bindegewebsgefässsystems wie des Gliagewebes zurückführen; hierher sei Friedmann, Coën, Saranelli zu rechnen, wenn auch der genaue Anteil beider Gewebsarten an der Narbenbildung aus den Arbeiten nicht immer mit Sicherheit hervorgehe. Zu der letzten Klasse ist ferner Saltykow[2]) zu zählen, der bei den Heilungsvorgängen an Erweichungen, Lichtungsbezirken und Zysten bald das Bindegewebe, bald die Glia beteiligt fand. Den Autoren der letzten Gruppe müssen auf Grund der Präparate auch wir beitreten. In zwei Fällen (260, 120) fanden wir die Kapsel zwar in erster Linie aus Bindegewebe gebildet ohne wesentliche Beteiligung der Neuroglia. Andererseits trat an einer Stelle des Falles 26 das Gliagewebe bis an die Zystenhöhle und war nur von einem dünnen, bindegewebigen Saum nach innen begrenzt, so dass also an dieser Stelle die Glia fast allein die Narbenbildung übernommen hatte. In allen anderen Fällen aber sahen wir sowohl Bindegewebe wie Glia bestrebt, den Defekt auszufüllen. Von dem gewöhnlichen Typus, bei dem sich an eine innere derbe, dann lockere Bindegewebslage aussen ein faserreiches Gliagewebe anschliesst, fand sich eine Ausnahme (Fall 54), in dem das Gliagewebe schon mit dem Bindegewebe vermischt dessen Maschen ausfüllte. Eine Neigung der Gliafasern, um das Lumen der Zyste konzentrisch zu verlaufen, trat an unseren Präparaten oft hervor. Dabei hatten die Gliazellen vielfach Spindel- und Pinselform, die ihre Längsseite der Zyste zuwandten, so wie sie Saltykow abbildet und beschreibt (Fig. 8 und 9). Bei dem untersuchten Hirnabszess

[1]) E. Müller, Über die Beteiligung der Neuroglia an der Narbenbildung im Gehirn. Deutsche Zeitschr. f. Nervenheilk. Bd. 23. S. 296.

[2]) Saltykow Heilungsvorgänge an Erweichungen, Lichtungsbezirken und Zysten des Gehirns. Arch. f. Psychiatr. Bd. 41. Heft 3. S. 1053.

(Fall 120) fanden wir die Kapsel nur aus Bindegewebe gebildet, wie jüngst Kölpin[1]) in einem ähnlichen Falle.

Es handelt sich hier um Unterschiede in der Beteiligung der beiden Stützgewebe an der Narbenbildung, die heute noch einer befriedigenden Erklärung ermangeln. Denn fragen wir nach dem Grunde der verschiedenen Beteiligung der beiden Stützsubstanzen des Zentralnervensystems an der Narbenbildung, um etwa hiermit das Verhalten der Fibrillen erklären zu können, so sehen wir uns einer Reihe von Hypothesen gegenüber, die aber weit davon entfernt sind, eine wirkliche Erklärung zu bieten und daher hier unberührt bleiben können. Immerhin ist die Tatsache auffallend, dass bei den Kapseln der Zysten, die infolge von Blutung oder Erweichung entstanden, die Bindegewebsmaschen frei waren von Fibrillen und Fibrillenresten; dies namentlich auch in den frischesten der untersuchten Fälle (Fall 260), in welchem die Fibrillenreste sowohl in den äusseren Partien des Blutkoagulums wie auch peripherwärts von der Bindegewebslage — also zu beiden Seiten des Bindegewebes — sich fanden. Es war also nicht etwa ein langsames Abnehmen der Fibrillen von dem Zentrum des Herdes nach der Peripherie hin zu konstatieren, sondern das Vorkommen der Fibrillen war durch die Bindegewebsschicht unterbrochen. Am wahrscheinlichsten scheint uns für diesen Befund die Erklärung, dass der von dem derben Bindegewebe ausgeübte Druck es gewesen sei, der die persistierenden zerstückelten Fibrillen in seinen Maschen zu schnellem Zerfall und Resorption brachte.

Das Persistieren der Fibrillen im Gliagewebe ist ein verschiedenes. Schliesst sich letzteres peripherwärts an eine Bindegewebsschicht an, so beginnt mit dem Gliagewebe meist auch das Auftreten der Fibrillen. Doch fanden wir einmal (Fall 294) erst in einer Breite des Gesichtsfeldes einer Ölimmersion vom Bindegewebsrande entfernt die Fibrillenreste auftauchen. Reichte das Gliagewebe bis an die Zyste heran und bildete allein die Wand der Kapsel, so enthielten die zentralen Partien keine Fibrillen, etwa in derselben Breite, die an anderen Stellen die Bindegewebsschicht ausmacht. Erst in dieser Entfernung vom inneren Rande der Kapsel fand man solche. Auch das Verhalten der Fibrillen im Gliagewebe ist wohl am ersten mit einer verschiedenen Druckwirkung zu erklären, der dasselbe ausgesetzt war. So sind die inneren Randpartien der Zyste stets frei von Fibrillen, mögen erstere aus Bindegewebe oder Glia bestehen. Besteht die Zystenwand aus einer inneren

[1]) Kölpin, Zur Symptomatologie und pathologischen Anatomie des Hirnabszesses. Deutsche Zeitschr. f. Nervenheilk. Bd. 2. Heft 5 6. S. 465.

Bindegewebsschicht, an die sich peripherwärts die Gliaschicht anschliesst, so kommen in der letzteren im allgemeinen die ersten Fibrillenreste zur Beobachtung; bei starkem Druck jedoch sind auch in den zentralsten Partien dieses Gliagewebes die Fibrillen völlig der Resorption anheimgefallen.

Die einzige Ausnahme von dem Verschwundensein der Fibrillenreste im Bindegewebe bildet die Kapsel des Abszesses. Hier fanden wir in den äusseren, lockeren Bindegewebsmaschen neben Körnchenmassen und Leukozyten auch degenerierte Fibrillen. Vielleicht war der Druck, den der Abszess auf das umliegende Gewebe ausübte, ein geringerer, als der bei den Blutungen, indem die Eiterkörperchen, mehr diffus das Gewebe infiltrierend, vordrangen. Das entspricht auch unserer Vorstellung von der Bildung solcher Abszesse. Dass bei Prozessen, die infiltrativ im Hirngewebe vordringen, relativ viele Fibrillen erhalten bleiben, wies Raubitschek für Tuberkulose, Bielschowsky für das Gliom nach (s. später).

Endlich sahen wir, wie bei frischer Blutung die Grösse der Blutungen und damit zusammenhängend wohl auch der von denselben ausgeübte Druck das Schicksal der Fibrillen bestimmt, indem kleine Blutungen die Fibrillen nicht sichtbar schädigen, grosse dagegen dieselben bald zum Zerfall und zur Resorption bringen, und bei sehr grossen sogar im Gewebe um den frischen Blutherd sich zuweilen Rarefikation und Degeneration der Fibrillen findet. Dies Verhalten der Fibrillen hat für einen klinischen Ausgleich der Störung die grösste Wichtigkeit und bestimmt somit den Verlauf der Erkrankung wesentlich mit. Ob in dieser Anschauung nicht die Erfahrung der Alten, dass bei einem apoplektischen Insult ein Aderlass zur Herabsetzung des Blutdruckes auf jeden Fall angezeigt sei, eine Rechtfertigung finden könnte?

Wir müssen noch mit ein paar Worten auf die Art der an den Neurofibrillen gefundenen Veränderungen eingehen. Dass in den kleinsten Blutungen ein Abweichen von der Norm im Verhalten der Fibrillen nicht zu finden war, erwähnten wir bereits. Betrachten wir zum Vergleich die Degeneration der Fibrillen in einer umfangreichen frischen Blutung mit der in einer alten Kapsel, so sind grosse Unterschiede unverkennbar; dort sehen wir: Zerstückelung, Zerklüftung der ganzen Faser, einzelne massige Auftreibungen mit einem hellen, oft netzartigen Gitterwerk, Verklumpungen, die oft an der Faser zu hängen scheinen, Aufsplitterungen, hirschgeweihartige Aufgabelungen, Auflösung in Körnchenreihen und schliesslich Zerfall in Schollen und Klumpen. In den alten Kapseln dagegen finden wir un-

regelmässige Auftreibungen der Fibrillen, Verbreiterung der ganzen Fasern, meistglatte, doch auch unscharfe Konturen, Verklumpungen von geringerem Umfange und ohne die netzartigen Figuren, helle Stellen im Verlauf der Fasern, die augenscheinlich das Silber nicht angenommen haben. In der verschiedenen Grösse der Blutungen und der Verschiedenheit des Alters der Kapselbildung bei Blutungen, Erweichungen und Abszessen tritt uns nun die ganze Reihe der Übergänge entgegen, von dem akuten, schweren Zerfall der Fibrillen bis zu den schliesslichen Rückständen derselben, die nach Resorption der am meisten Betroffenen sich nun Jahre, ja Jahrzehnte lang in dem Kapselgewebe erhalten können. Ob sie einen Zusammenhang mit Zellen bewahrt haben, ist durch unsere Präparate nicht festzustellen. Dass dieselben noch bis zu einem gewissen Grade funktionsfähig sind, dürfte wohl der allgemeinen Annahme entsprechen.

Auch an dieser Stelle sei nochmals kurz darauf hingewiesen, dass bei allen Stadien der Blutung und Kapselbildung die Markscheiden in viel weiterem Umfange und viel schwerer der Degeneration anheimgefallen waren, wie die Fibrillen. Sahen wir also in früheren Untersuchungen, wie die Bildung der Markscheiden der Anlage der Neurofibrillen erst langsam folgt, so stellen unsere heutigen Untersuchungen fest, dass ihr Zerfall weit schneller und umfangreicher zustande kommt wie der der Fibrillen.

Die Arbeiten über Blutungen im Gehirn, die auf den neuen Methoden der Färbung der Neurofibrillen nach Bielschowsky und Cajal beruhen, beschäftigen sich mit dem Erhaltenbleiben der Fibrillen in der Hirnrinde und speziell ihrer Zellen bei tiefer sitzender Blutung und gehen auf das Verhalten der Fibrillen in der Blutung selbst und der Kapselwand nicht ein. Diese Arbeiten sind daher bei dem Abschnitt über die Gehirnrinde zu besprechen.

4. Verhalten der Neurofibrillen in der Gehirnrinde bei Psychosen, komatösen und Krampfzuständen.

Progressive Paralyse. (S. Nr. 104.)

Die Rinde erscheint bedeutend verschmälert, der Faserfilz der grauen Substanz ist geringer als normal, die Fibrillenzahl gelichtet. Die Struktur erscheint unregelmässiger als in normalen Gehirnen, die Zonen weniger scharf abgegrenzt, so dass grösseres, allgemeines Durcheinander herrscht. Die Gefässe sind sehr zahlreich, dennoch ist es schwer zu beurteilen, ob sicherlich eine Vermehrung gegenüber der Norm vorliegt, und auf jeden Fall handelt es sich um keine bedeutende solche.

Dagegen fallen zahlreiche, kleine, dunkle, zum Teil auch hellere Kerne mit ohne Struktur versehenem Protoplasma auf; offenbar handelt es sich hier um Gliazellen, welche auf das Vier- bis Fünffache der normalen Zahl vermehrt sind und meist in Haufen zusammen liegen.

Die Pyramidenzellen sind klein, ihre Richtung nicht so scharf senkrecht auf der Gehirnoberfläche stehend, ihre Fortsätze sind kurz, die Pyramidenform tritt nicht so deutlich hervor, als in normalen Gehirnen. Die Kerne dieser Zellen zeichnen sich dadurch aus, dass sie nicht hell wie dort, sondern ganz dunkel gefärbt erscheinen. Oft sind sie mit der auf einen schmalen Streifen reduzierten, umliegenden, dunklen Protoplasmasubstanz zu einer schwarzen, strukturlosen Masse verschmolzen. Viele dieser Zellen weisen nur mehr kurze, und überhaupt nur einen oder zwei Fortsätze auf, andere derselben sind höchstens noch klein, ganz unregelmässig, oder nur noch als stumpfer Rest an einem Rande der Zelle angedeutet. Auch finden sich Zellen mit überhaupt nur noch solchen stumpfen, oder auch ohne jede Andeutung von Fortsätzen. Diese selbst treten, da ihre Fibrillen häufig verklebt sind, dabei als dunkle Streifen besonders deutlich hervor. Sie weisen häufig einen unregelmässigen Bau auf, indem sie bald schmäler, bald breiter erscheinen, auch verlaufen sie häufig nicht ganz gerade. Alles dies ist besonders ausgeprägt bei den Apikaldendriten zu beobachten. Viele dieser Pyramidenzellen haben eine schräge Richtung und ihre Spitzenfortsätze verlaufen, soweit sie überhaupt noch vorhanden sind, ebenfalls in dieser. Solche Zellen sind auch hie und da ganz lang und schmal und weisen kaum mehr eine Gestalt auf, welche man als pyramidenförmig bezeichnen könnte. Besonders häufig fällt ein Typus auf, bei dem ausser dem Apikaldendrit nur noch von einer der entgegenliegenden Ecken ein kurzer Dendrit abgeht, während die andere abgestumpft ist, sowie ein anderer, in dem die Zelle an der dem Apikaldendriten entgegenliegenden Seite gar keine Fortsätze, sondern nur noch abgestumpfte Enden aufweist.

Die Radii sind sehr schmal, wenig hervortretend, überhaupt nur noch in der der weissen Substanz benachbarten Gegend der grauen irgendwie in die Augen fallend. Als ganz besonders schmal und in ihrem Fibrillenanteil gelichtet, tritt die tangentiale Randzone hervor, welche nur ganz vereinzelt kurze, wie abgehackte Fäden, und nur eine sehr geringe Zahl längerer, aber dicker, gequollener Fasern von unregelmässiger Gestalt aufweist. Nur sehr wenige der auf lange Strecken verfolgbaren tangentialen Fasern sind erhalten, infolgedessen tritt denn auch die Querrichtung der Fasern dieser Zone im ganzen weit weniger als im normalen Gehirn hervor. Besonders direkt unter der Oberfläche sind die Fasern überhaupt fast ganz verschwunden, so dass diese Gegend ganz hell erscheint, während im unteren Teil dieser Schicht die Faserung noch etwas besser erhalten ist. Es soll ausdrücklich betont werden, dass diese Schnitte besonders dunkel gefärbt und mit zahlreichen, von derselben Gegend verschiedenster normaler Gehirne stammenden verglichen wurden, um so jede Möglichkeit auszuschliessen, dass die Lichtung der tangentialen Randzone und besonders der äussersten Schicht derselben etwa auf einen Färbeeffekt zurückzuführen wäre.

Auch die zweite und dritte Zone erscheinen schmal, in ihrem Fibrillenanteil gelichtet, eine Erscheinung, die in dem zentraleren Teil der grauen Substanz weniger hervortritt. Der Käs-Bechterewsche Streifen ist weniger deutlich als im normalen Gehirn, wohingegen die Transversalfasern der fünften Schicht besser erhalten erscheinen. Doch sind auch in den tieferen Lagen der grauen Substanz besonders die feineren Fasern an Zahl vermindert, die noch erhaltenen aufgequollen, ziemlich dick, etwas mehr geschlängelt als im normalen Gehirn, aber ohne besondere Auftreibungen etc. aufzuweisen. Betrachten wir die in ihren äusseren veränderten Umrissen schon oben gekennzeichneten Pyramidenzellen, welche ebenfalls in ihrer Gesamtzahl vermindert sind, noch etwas genauer, so sehen wir, dass sie keine deutlichen Fibrillen aufweisen, sondern dass diese einen verklumpten Eindruck machen. Vielfach sind Fibrillen zwar noch im Fortsatz, aber nicht mehr in der Zelle, oder

nur noch in einem Teil derselben, z. B. an ihrem Rande nachzuweisen. Aber auch diese rarefizierten Fibrillen zeigen, wenigstens vereinzelt, noch deutlich durch die Zelle durchlaufenden Charakter. Viele derartige Ganglienzellen werden, wenn sie sehr klein sind, dunklen Kern, keine Fibrillen und keinen Fortsatz mehr aufweisen, durchaus Gliazellen ähnlich. Allein an der eventuell noch vorhandenen Pyramidenform, eventuell an den grösseren Dimensionen der Zellen und an den Übergängen zu solchen, welche noch Reste verklumpter Fibrillen aufweisen, lassen sich diese Zellen doch noch als Ganglienzellen erkennen. So sehen wir denn alle Übergänge, von noch mit Dendriten versehenen ziemlich typischen Pyramidenzellen mit oder ohne Fibrillen, bis zu jenen Gliazellen ähnlichen Zellen, welche jeden Ganglienzellencharakter verloren haben. Da ausserdem die Gliazellen, wie eingangs bereits erwähnt, vermehrt sind, und die typischen Ganglienzellen ja vermindert, so dass in manchen Gesichtsfeldern keine Ganglienzelle, aber zahlreiche Gliazellen vorhanden sind, so lässt sich keineswegs ausschliessen, dass nicht so manche der als Gliazellen imponierenden Zellen in Wahrheit degenerierten Ganglienzellen entspricht. Oft nun fällt an den Fortsätzen auf, besonders am Spitzenfortsatz, dass sie erst in einiger Entfernung von der fibrillenfreien Zelle Fibrillen aufweisen, während also ein oft längeres Anfangsstück des Fortsatzes demgemäss hell erscheint. Manchmal ist dies an mehreren Fortsätzen einer Zelle zu beobachten. Es ist hier daran zu erinnern, dass, wie bei der Beschreibung des normalen Gehirns bereits angegeben, auch dort häufig ein Ansatzstück der Fortsätze weniger Fibrillen aufweist. Diese Erscheinung tritt aber hier in ausserordentlich viel stärkerem Masse und viel weiter ausgebreitet hervor. Auch im weiteren Verlauf zeigen die Fortsätze sich nicht mehr gleichmässig in Fibrillen eingeteilt, vielmehr ist häufig nur noch die Mitte fibrillenhaltig, der Rest stellt nur einen hellen Streifen dar. Besonders kann man auch diese Erscheinung an den Apikaldendriten verfolgen. Während diese Beschreibung hauptsächlich auf die grösseren Pyramidenzellen zutrifft, sehen wir an den kleinen ebenfalls und besonders in die Augen springend ganz dunkle Kerne; das Protoplasma erscheint zwar in manchen Zellen ebenfalls dunkel infolge von Verklumpungserscheinungen der Fibrillen, meist aber ist das Protoplasma ganz hell, ohne scharfe Grenze, sehr schmal und erscheint wie geschmolzen. Von den Fortsätzen, welche zum grossen Teil ganz fehlen, oder nur kurz sind, ist der Spitzenfortsatz noch der relativ besterhaltene. Aber auch er ist meist nur auf sehr kurze Strecken verfolgbar; zum Teil sind seine Fibrillen noch zu verfolgen, meist aber erscheinen sie wie in körniger Auflösung begriffen. Die Zellen der äusseren Körnerschicht zeigen meist nur dunkle Kerne, das Protoplasma aussen herum scheint aufgelöst zu sein; die Zellen der fünften und sechsten Schicht, ganz unregelmässig gestaltet, meist ohne, oder mit nur wenig Fortsätzen, sind ähnlich verändert.

Nur vereinzelt zeigen die Fasern, und besonders in der tangentialen Randzone, Quellungen mit kleinen hellen Stellen, ungleiche Breite und unscharfe Konturen. Immerhin tritt dies hier in grösserer Zahl hervor als im normalen Gehirn, wo derartige Fasern ja, wie dort beschrieben, nur ganz vereinzelt und spärlich wahrzunehmen sind.

Während diese Verhältnisse im allgemeinen ebensowohl auf die hintere wie auf die vordere Zentralwindung Bezug haben, und sich auch die tangentiale Randzone in beiden gleich stark verändert vorfindet, wollen wir nur noch erwähnen, dass in der vorderen Zentralwindung die Faserung in dem zentraleren Teil der grauen Substanz besser erhalten zu sein scheint, als in dem entsprechenden der hinteren, und wollen im übrigen nur noch mit wenigen Worten die Verhältnisse der für die vordere Zentralwindung charakteristischen Bestandteile erwähnen. In erster Linie kommen hier die Beetzschen Zellen in Betracht. Diese weisen, und zwar sowohl die Riesenpyramidenzellen wie diejenigen vom multipolaren Typus, die gleichen Veränderungen auf, wie bei den Pyramidenzellen beschrieben. An diesen grossen Zellen kann man oft besonders gut beobachten, ein wie grosser

Teil der Fibrillen verbacken oder verschmolzen ist. Oft enthalten noch die Fortsätze Fibrillen, der Zellleib solche nicht mehr, und besonders häufig findet sich der letztere ganz hell gefärbt und nur am äusseren, besonders unteren Rand der Zelle sind schwarze, verklumpte Massen, wohl aus degenerierten Fibrillen hervorgegangen, gelegen. Diese Bilder waren auch bei den kleineren Pyramidenzellen schon sehr häufig aufgefallen. Die transversalen Fasern der dritten Schicht der vorderen Zentralwindung sind relativ gut erhalten. Die die Hauptmasse der sechsten Schicht darstellenden bipolaren Zellen sind sehr schmal, oft wie geschrumpft, ihre Fortsätze ausserordentlich klein.

Fassen wir die charakteristischen Merkmale der paralytischen Veränderungen der Zentralwindung dieses Falles kurz zusammen, so finden wir zunächst eine Verschmälerung der gesamten Rinde. Die Architektonik derselben ist völlig zerstört, eine Abgrenzung der einzelnen Schichten unmöglich. Die Spitzenfortsätze der sonst radiär gerichteten Pyramidenzellen stehen schräg und quer, dabei ist das Stützgewebe stark vermehrt, sowohl Gefässbindegewebe wie Glia. Die Neurofibrillen erscheinen im Vergleich mit normalen Präparaten im ganzen stark gelichtet, die Ganglienzellen haben vielfach dunkle bis schwarze Kerne mit meist stark tingierten Kernkörperchen. Die verschiedenen Zelltypen, wie wir sie beim normalen Gehirn beschrieben haben, treten kaum noch hervor. Oft ist der Kern mit dem umliegenden Plasma zu einer strukturlosen Masse verschmolzen. Deutlich sind diese Verhältnisse besonders an den Pyramidenzellen der Zentralwindung, auch an den Beetzschen Zellen, sowohl den pyramidenförmigen wie den multipolaren ausgesprochen. Sämtliche Fortsätze der Zellen sind stark verkürzt und verschmälert, ja fehlen oft gänzlich, so dass die Unterscheidung von Gliazellen manchmal fast unmöglich ist. Vom Achsenzylinder ist meistens nichts zu sehen, die quer und schräg gestellten Spitzenfortsätze sowohl wie die noch erhaltenen Dendriten haben oft dunkle schwarze Stellen in ihrem Verlauf. In den Zellen zeigen die Fibrillen starken Zerfall, oft bis zu unregelmässigen Schollen und Körnchen. Im allgemeinen erwiesen sich die Fibrillen in den Fortsätzen noch etwas besser erhalten, als in den Zellen. Die extrazellulären Fibrillen sind stark geschwunden. Die Lamina zonalis hat kaum noch solche und auch in der zweiten und dritten Schicht, in der sonst der Kaes-Bechterewsche Streifen stark ausgeprägt ist, erkennt man deutlich einen bedeutenden Ausfall der tangentialen Fasern. In den weiter zentralwärts gelegenen Schichten ist die Lichtung dieser Fasern im Vergleich mit dem normalen Präparat nicht mehr so hervortretend. Sie nimmt vielmehr zentralwärts allmählich ab. Speziell in der hinteren Zentralwindung ist der tangentiale Streifen in der fünften Schicht gegen die Norm nicht besonders verringert, doch scheinen die feinen Fasern zu fehlen. Die einzelnen Fasern zeigen oft Quellungserscheinungen, ungleiche Breiten und helle Konturen in ihrem Verlauf.

Senile Demenz. (S. Nr. 144.)

Vordere Zentralwindung und hintere Zentralwindung sollen hier zusammen besprochen werden.

Die einzelnen Zonen sind im ganzen besser erhalten und schärfer begrenzt wie bei der progressiven Paralyse. Der Faserfilz der Fibrillen ist weniger, aber doch immerhin stark vermindert. Die tangentiale Randzone erscheint auch hier schmal, die Zahl ihrer Fasern ist stark verringert, besonders direkt unterhalb der Gehirnoberfläche. Dabei erscheinen die einzelnen Fibrillen, wenn sie auch meist eine quere oder schräge Richtung aufweisen, kürzer als normal, wie abgerissen. Die Schicht zwei und drei ist viel besser erhalten, wenn sie auch anscheinend eine etwas geringere Zahl von Fasern wie normal aufweist, wohingegen in den tieferen Schichten zwar auch eine Lichtung der Fibrillen, aber eine im Vergleich zum Normalen noch geringere, auffällt.

Insbesondere fällt auch hier die transversale Richtung des unteren Teiles der Schicht drei, im grossen ganzen sehr gut erhalten mit nur sehr gering gelichteten Fibrillen, auf. Die Radii erscheinen gut erhalten, die Ganglienzellen dieses Gehirnes im ganzen ebenso, insbesondere in ihrer Form, mit zahlreichen Fortsätzen versehen und im ganzen vertikalen Verlauf ihrer Apikaldendriten. An Zahl sind sie wohl kaum verringert, doch fallen manche derselben, da sie in toto dunkler gefärbt sind, hierdurch stärker auf. Von den kleinen Pyramidenzellen ist ein Teil gut erhalten, gänzlich der Norm entsprechend, ein anderer weist dunkle Kerne auf, wenn sie auch nicht so dunkel gefärbt erscheinen, wie bei der progressiven Paralyse. Die Richtung dieser Zellen erscheint vor allem nicht ganz so vertikal wie im normalen Gehirn, aber doch weit regelmässiger als in dem des progressiv Paralytischen. Die meisten der kleinen Pyramidenzellen weisen keine stark verminderte Zahl der Fortsätze auf; an anderen ist dies aber doch der Fall. Der Apikaldendrit ist meist gut erhalten und verfolgbar, doch erscheinen manche derselben wie abgebrochen, bezw. unterbrochen. Die Fibrillen sind zum Teil in den Zellen und in den Fortsätzen gut erhalten. Einzelne Fortsätze zeigen auch erst Fibrillen in einiger Entfernung von der Zelle, während das ganz helle Zwischenstück nur an seiner Kontur zu erkennen ist. Die Fibrillen erscheinen in den Zellen und im Fortsatz häufig verklebt, oft aber auch streckenweise wie aufgelöst oder zerfasert. Auch zeigen die Apikaldendriten hier und da Auftreibungen. Ein Teil der kleinen Pyramidenzellen zeigt insofern stärkere Veränderungen, als die Kerne dunkel gefärbt sind, das Protoplasma aber ganz hell, wie aufgelöst erscheint und nur noch an seiner Kontur erkennbar ist, von welcher ausgehend sich noch Fortsätze finden. Alles dies tritt hier aber weniger deutlich zutage als bei der progressiven Paralyse.

Die grossen Pyramidenzellen sind zwar auch zum Teil gut erhalten, zeigen aber auch zum Teil dunkle Kerne und verklebte Fibrillen, während ganz vereinzelt auch Kern und Protoplasma ganz hell erscheinen. Andere Zellen, aber nur ganz vereinzelte, weisen Vakuolen auf, an deren Rande unregelmässige Fibrillen vorbeiziehen; auch hier finden sich Zellen, welche so gefärbt sind, dass in der Mitte ein dunkler Kern liegt und das Protoplasma in seinem zentraleren Abschnitt hell gefärbt erscheint, am Rande aber unregelmässig geformte, verklumpte, schwarze Massen gelegen sind. Wiederum andere Zellen zeigen in dem den dunklen Kern umgebenden Protoplasma auf der einen Seite des ersteren keine Fibrillen, auf der anderen Seite desselben noch gut erhaltene. eventuell von einem Fortsatz in den anderen hindurchziehend. Häufig auch sieht man am Rande der Zellen gelegen kleine Körnchen und es erweckt den Eindruck, als ob die Zellen sich in solche auflösten, da ein Freiwerden solcher, welche direkt neben den Zellen liegen bleiben, sich beobachten lässt. Zahlreiche Körnchen, welche sich auch sonst im Präparat finden, könnten ebenfalls auf solche freigewordenen Körner zu beziehen sein, jedoch wollen wir dies nicht mit Bestimmtheit behaupten, da sich kleine Punkte auch

schon in Bielschowsky-Präparaten durch das normale Gehirn vorfinden und zum Teil wenigstens quergetroffenen Fibrillen entsprechen. Die Fortsätze der grossen Pyramidenzellen, besonders die Spitzen-Fortsätze, sind im ganzen gut erhalten. Auch hier findet sich viel häufiger das Ansatzstück der Fortsätze an den Zellen fibrillenfrei oder nur mit Fibrillen am Rande versehen. Diese Apikaldendriten sind auch häufig ungleichmässig breit und erscheinen manchmal an verschiedenen Stellen wie unterbrochen, hier und da scheinen sie auch in einer Art körnigen Zerfalles begriffen.

Ein weiterer Bestandteil dieses Gehirnes fällt nun noch besonders auf, und zwar handelt es sich hier in ungleicher Verteilung, aber an sämtlichen Stellen ziemlich zahlreich, um Massen von Fasern, welche wie ein dickes, verflochtenes, unregelmässiges Netzwerk helle Stellen umgeben, so dass diese ganzen Gebilde als schwarze, mit einer Struktur versehene Klumpen erscheinen. Sie besitzen ausserordentlich verschiedene Grösse; zum Teil sind sie weit grösser als Pyramidenzellen. Sie zeigen nun vielfach in der Mitte einen schärfer als die übrigen Zwischenräume konturierten hellen Fleck und einige kleinere derartige Massen lassen in diesem, in der Mitte gelegen, einen kleinen Punkt erkennen, so dass diese ganz zentrale Stelle sich als noch vorhandener Kern erweist. Einige dieser kleineren Gebilde zeigen noch Zusammenhang mit vereinzelten Fortsätzen und ferner finden sich Übergänge zu Zellen, welche noch Kerne und Fortsätze aufweisen und noch Pyramidengestalt besitzen, welche aber im übrigen aus denselben verbackenen Massen bestehen. Einzelne derartige, doch noch als Zellen zu deutende Gebilde zeigen auch in der Mitte einen dunklen Kern, herum ein Protoplasma, zum Teil wenigstens mit ebensolchen Massen. Ganz vereinzelt lässt sich auch in den grossen Gebilden noch eine Art Kern nachweisen. Durch alle diese Übergänge erweist sich diese ganze Gruppe von auffallenden Gebilden als Reste von sehr stark veränderten, aufgequollenen und zerfallenden Zellen. Die Zellen der sechsten Schicht sind meist gut erhalten, ebenso zumeist die Fortsätze, doch zeigt ein Teil dieser Zellen ebenfalls dunkle Kerne und wenigstens in einem Teil des Protoplasmas keine Fibrillen, dagegen kleine Vakuolen. Auch der Ansatzteil der Fortsätze erscheint häufig hierbei ohne Fibrillen. Die Beetzschen Riesenzellen beider Typen sind zum grossen Teil normal, zum kleineren Teil in ebensolcher Weise verändert, wie bei den Pyramidenzellen besprochen. Es fällt überhaupt in diesem Gehirn auf, dass teilweise in ganzen Gebieten durchaus normale, in anderen veränderte Zellen, teilweise aber auch erstere direkt mit letzteren vermischt gelegen sind. Am besten lässt sich dies an der Beschaffenheit der Kerne erkennen, welche ja normaliter bei den Ganglienzellen nach dieser Methode hell gefärbt erscheinen, aber bei Veränderungen der Zellen offenbar als mit erstes Anzeichen einer solchen, sich dunkel färben. Nervenfasern, welche ungleichmässig konturiert und mit Anschwellungen versehen sind, fallen nur in vereinzelten Exemplaren auf.

Zum Vergleich geschnittene Markscheiden-Präparate zeigen in der tangentialen Randzone Spuren vereinzelter Fasern und auch den Käs-Bechterewschen Streifen wenig ausgesprochen.

Occipitallappen.

Fibrillen-Präparate zeigen hier die tangentiale Randzone weit weniger verschmälert als in der Zentralwindung, die Form der Fibrillen besser erhalten und ebenso ihre transversale Richtung. Auch das Gesamtflechtwerk der Fibrillen und besonders die langen Fasern derselben sind hier nur ganz gering rarefiziert. Die Markstrahlen erscheinen sehr deutlich und gut erhalten, ebenso die transversalen Fasern, welche hier dem Gennarischen Streifen entsprechen. Die Zellen weisen zum Teil einen dunklen Kern sowie verklebte Fibrillen auf und ihre gut erhaltenen Fortsätze zeigen letztere oft weit deutlicher, als die Zellen selbst.

Im Markscheiden-Präparat erscheint die tangentiale Randzone ziemlich gut erhalten, die Radii und der Gennarische Streifen treten deutlich hervor. Letzterer ist wie ja überhaupt im Markscheiden-Präparat, schärfer abgegrenzt, aber nicht so breit und faserreich als im Fibrillen-Präparat.

Frontallappen.

Bei Fibrillen-Präparaten erscheint die tangentiale Randzone ausserordentlich verändert, weist nur sehr spärliche, meist ganz kurze Fasern auf und nur sehr wenig weiter verfolgbare von transversalem Verlauf. Auch die Fasern der Schicht 2 sind spärlich und auch in Schicht 3 sind sie beträchtlich rarefiziert. Die Zellen erscheinen hier ebenfalls stark verändert, sie enthalten meist dunkle Kerne mit nur wenig ganz hellem Protoplasma herum, zum Teil weisen sie keine Fortsätze, zum Teil kurze solche mit Resten von Fibrillen auf oder, wenn ein etwas längerer Fortsatz vorhanden ist, erscheinen die Fibrillen manchmal unterbrochen, ungefärbt und öfters ist dies an mehreren Stellen des Fortsatzes zu sehen. Ein Teil der nicht sehr ausgebildeten Fortsätze lässt sich noch am Rande der Zellen, als stumpfer Kegel angedeutet, erkennen. Sehr häufig sieht man um den dunklen Kern das Protoplasma ganz hell gefärbt, am Rande desselben und besonders an den Stellen, wo Stümpfe als Reste verlorengegangener Fortsätze liegen, aber unregelmässig geformte, verklumpte schwarze Massen abgelagert. Während diese Veränderungen mehr die grösseren Zellen, welche aber doch noch Pyramidengestalt aufweisen, betreffen, zeigen die oberflächlich gelegenen kleineren Zellen meist ganz schwarze Kerne, um diese herum aber nur noch geringe Reste von Protoplasma. Ihre Fortsätze sind zum Teil gänzlich verloren gegangen, zum Teil hell, ohne Fibrillen, andere weisen solche allerdings noch auf. Durch alle diese Veränderungen erklärt es sich, dass die Zahl der deutlich noch als solche erhaltenen Ganglienzellen beträchtlich vermindert ist. Auf vielen Gesichtsfeldern ist in der Tat keine gut erhaltene Ganglienzelle mehr festzustellen und nur einzelne solche sind an kleinen Fibrillenresten noch zu erkennen. Doch ist es oft sehr schwer zu sagen, da ja bei der Degeneration die Kerne dunkel, das Protoplasma häufig ganz hell wird, ob es sich bei derartigen Zellen um Ganglienzellen oder Gliazellen, welch letztere besonders in dem unteren Teil der grauen Substanz vermehrt erscheinen, handelt.

In diesem Falle von seniler Denzenz besteht wiederum eine Verschmälerung der Rinde beider Zentralwindungen, doch zeigt sich die Architektur im grossen und ganzen noch erkennbar und die einzelnen Schichten sind noch abzugrenzen. Der Ausfall der Fasern ist im ganzen deutlich, aber doch nicht übermässig gross. Die Zellen haben im allgemeinen ihre Fortsätze bewahrt, wenn dieselben auch an Länge und Dicke eingebüsst haben. Die Spitzenfortsätze der Pyramidenzellen sind meist noch gut radiär gestellt. Viele Zellen haben schwarze Kerne und einzelne zeigen starke Veränderungen. Die Fibrillen sind verklumpt, zerfallen, auch in Schollen und Körner aufgelöst und in den Fortsätzen der Zellen finden sich schwarze verbackene Klumpen. Neben so stark veränderten Zellen sind nun eine Reihe fast normaler aufzufinden; man sieht ferner

in manchen Zellen wohlerhaltene Fibrillen aus einem Fortsatz quer durch die Zelle in einen anderen ziehen, während die meisten Fibrillen der Zelle selbst in Auflösung und Zerstückelung begriffen sind. Einzelne Zellen haben Vakuolen, andere scheinen sich in Körnchenmassen umzuwandeln. In der Lamina zonalis sind die Fasern sehr stark gelichtet. Ein Ausfall der Fasern lässt sich auch in den mehr zentral gelegenen Schichten konstatieren, doch ist derselbe keineswegs so gross, wie im vorher beschriebenen Falle. Die einzelnen Fasern sind oft wie abgerissen, kürzer als normal und erscheinen zuweilen aufgelöst oder zerfasert. Auffallend sind in der dritten Schicht schwarze Klumpen von der Grösse einer Pyramidenzelle, die in den hellen Maschen eines Netzwerkes liegen. Strukturreste und Kerne erweisen ihre Herkunft aus zerfallenen Zellen, zu deren allerhand Übergänge sich finden. Markscheidenpräparate haben in der Lamina zonalis nur Spuren von Fasern und der Kaes-Bechterewsche Streifen ist wenig ausgesprochen.

Im Occipitallappen erscheint die Randzone weniger verschmälert, als in den Zentralwindungen, die Fasern sind gut erhalten, wenig rarefiziert, der Gennarische Streifen tritt gut hervor. Einzelne Zellen haben dunkle Kerne, verklebte Fibrillen sowohl im Innern als auch in den sonst gut erhaltenen Fortsätzen. Auch auf Markscheidenpräparaten zeigen die tangentialen Fasern und die Radii kaum einen Unterschied vom normalen Verhalten.

Im Frontallappen zeigt sich dahingegen in besonders hohem Grade eine starke Verschmälerung und eine grosse Lichtung der gesamten Fasern. Die Lamina zonalis hat nur sehr spärliche und kurze Fasern von transversalem Verlauf. Auch in den tieferen Schichten sind die Fasern beträchtlich rarefiziert. Die Zellen, namentlich die Pyramidenzellen, haben meist dunkle Kerne und wenig ganz helles Protoplasma. Die Fortsätze sind entweder ganz geschwunden oder nur kurz und schmal, haben dann aber oft noch Reste von Fibrillen. Im Innern der Zelle sind um den dunklen Kern im Protoplasma meist unregelmässig geformte schwarze Klumpen und Massen gelagert. Auch in den oberflächlicher gelegenen kleinen Zellen liegen um die schwarzen Kerne noch geringe Reste von Protoplasma. Vielfach ist eine Unterscheidung zwischen Glia- und Ganglienzelle schwer zu treffen.

Delirium tremens. (S. Nr. 99.)

Vordere Zentralwindung.

Das gesamte Fasernetz der Fibrillen zeigt nur sehr geringe Lichtung, welche sich überhaupt erst bei genauem Vergleich mit Fibrillen-Präparaten normaler Gehirne erkennen lässt. Die tieferen Lagen der grauen Substanz zeigen eine Verminderung ihrer Fibrillen überhaupt nicht in irgendwie deutlicher oder sicherer Weise.

Die tangentiale Randzone weist einen bedeutenden Ausfall ihrer Fasern auf, verglichen mit normalen Gehirnen, jedoch in weit geringerem Masse als bei der progressiven Paralyse oder senilen Demenz. Die Fasern erscheinen kurz, abgerissen, wenig weit verfolgbar, ihre transversale Richtung nicht so ausgesprochen als im normalen Gehirn. Die anderen transversalen Lagen von Fasern erscheinen kaum verändert. Der gesamte Aufbau und die Schichtung der grauen Substanz, die Radii und Apikaldendriten sind ebenso im ganzen betrachtet wenig verändert.

Die kleinen Pyramidenzellen zeigen einen ganz dunklen Kern, manchmal mit noch wahrnehmbarem Kernkörperchen, ihr Protoplasma ist manchmal noch mit Fibrillen versehen, manchmal hell, wie in Auflösung begriffen. Ebenso erscheint der Ansatz des Spitzenfortsatzes öfters hell, dieser selbst aber enthält meist noch Fibrillen, welche allerdings oft auch noch in einiger Entfernung von der Zelle wie durch hellere Stellen unterbrochen oder in Körnchen aufgelöst erscheinen. Auch die kleinen Dendriten sind meist noch erhalten, erscheinen aber oft auch ganz hell, ein Teil von ihnen scheint verloren gegangen zu sein. Einige Zellen zeigen in ihrem hellen Protoplasma am Rande noch deutlich miteinander verklebte Fibrillen.

Die grossen Pyramidenzellen erscheinen zum grossen Teil fast ganz unverändert, zum Teil weisen aber auch sie dunkle Kerne auf, wenn sie auch nicht so schwarz gefärbt sind, wie diejenigen der kleinen Pyramidenzellen. Öfters erscheinen sie hier von brauner Farbe, mit deutlichem Chromatingerüst und Nukleolus. Das Protoplasma erscheint häufig um den Kern hell, am Rande dagegen mit Fibrillen oder verklumpten schwarzen Massen versehen. Auch der Anfangsteil der Fortsätze ist häufig hell, ohne Fibrillen, die Fortsätze selbst, im ganzen gut erhalten, zeigen manchmal nur in einem Teil ihrer Breite, z. B. am Rand, Fibrillen, während die Mitte hell erscheint. Oft sind die Fibrillen auch durch hellere Strecken ganz unterbrochen, (an manchen Stellen der Fortsätze liegen auch an Stelle deutlicher Fibrillen mehr diffuse, heller braun gefärbte Massen); ganze Fortsätze sind auch verloren gegangen oder zeigen sich an den Zellen nur noch ganz kurz und abgestumpft. Auch einige Pyramidenzellen zeigen um den dunklen Kern ein ganz helles, wie aufgelöstes Protoplasma; nur eine ganz leichte Kontur und Fortsätze, eventuell nach mehreren Richtungen, deuten noch die Grenze der Zelle an. Ein Teil der Zellen zeigt neben dem Kern im Protoplasma runde, leicht gelbgefärbte Vakuolen; doch findet sich dies immerhin selten. Zellen, in welchen der Kern dunkel gefärbt, die Fibrillen des Zellleibs und der Fortsätze verklumpt erscheinen, fallen durch ihre im ganzen schwarze Färbung in die Augen.

Die Beetzschen Riesenzellen sind auf manchen dieser Präparate sehr zahlreich, besonders die pyramidenförmigen, aber auch die multipolaren sind in grosser Zahl vertreten. Diese Riesenzellen nun beider Typen zeigen starke Veränderungen. Sie sind im ganzen meist sehr dunkel gefärbt, sowohl Kern wie Protoplasma; letzteres zeigt verklumpte, unregelmässige, und infolgedessen dicke Netze bildende Fibrillen, zudem schwarze Fäden, die kaum Fibrillen entsprechen dürften, vielmehr Protoplasmastrukturen darstellen. Zwischen den verklumpten Fibrillen finden sich in den meisten Zellen hellere Räume und Flecke. Ein Teil solcher Zellen nun enthält ferner meist nahe dem Ansatz eines grösseren Fortsatzes gelegen, eine grosse, etwa die Hälfte bis den dritten Teil der Zellen einnehmende, ganz scharf konturierte und hellgelb gefärbte Vakuole. Die Kerne, die ja, wie schon oben bemerkt, meist als dunkler Fleck erkennbar sind, erscheinen manchmal, ohne sich scharf abzuheben, mit Teilen des Protoplasmas in eine schwarze Masse verwandelt. Die Fortsätze dieser Zellen, im ganzen lang und breit verfolgbar, sind, wie bei den anderen Pyramidenzellen beschrieben, verändert. Während der grösste Teil dieser Riesenzellen die soeben beschriebenen hochgradigen Strukturveränderungen aufweist, besitzt ein kleinerer Teil dieser Zellen noch helle Kerne und ein Protoplasma mit besser erhaltenen Fibrillen.

Die Zellen der tieferen Schichten der grauen Substanz zeigen ähnliche, aber nicht so hochgradige Veränderungen, wie die kleinen Pyramidenzellen, also vor

allem dunkle Kerne und helles Protoplasma. Eine sichere Vermehrung der Gliazellen lässt sich nicht feststellen, in der äusseren Körnerschicht und (etwas weniger) in der Schicht der kleinen Pyramidenzellen fallen mehr freie Kerne, als hier normal gelegen sind, auf. Es könnten dies vermehrte Gliazellen sein, jedoch dünkt uns wahrscheinlicher, dass es sich hier um degenerierte Ganglienzellen handelt. In toto fällt an den Zellen dieses Gehirnes, besonders an den grösseren Pyramidenzellen, wiederum auf, dass ganz normale solche direkt neben stark veränderten gelegen sind.

Hintere Zentralwindung.

Es ist ausserordentlich auffallend, wie weit weniger Veränderungen diese aufweist, also Abweichungen von dem Bau einer normalen hinteren Zentralwindung, als dies bei der soeben beschriebenen vorderen Zentralwindung im Vergleich zu einer normalen solchen der Fall war. Ebenso wie dort der Faserfilz im ganzen ziemlich der Norm entsprach, so lässt sich hier bei Vergleichen mit normalen Gehirnen der entsprechenden Gegend eine Abnahme der Fasern an Zahl oder Dicke derselben überhaupt kaum feststellen. Aber auch die in der vorderen Zentralwindung hauptsächlich verändert gefundene tangentiale Randzone und die Ganglienzellen sind hier weit weniger verändert. Was zunächst die ersteren angeht, so sind die Fasern der tangentialen Randzone, und besonders die längeren, transversalen derselben auch hier in der hinteren Zentralwindung mit normalen Präparaten verglichen, vermindert, jedoch ist diese Verminderung, wenn man die hintere Zentralwindung mit der vorderen dieses Falles vergleicht — und die tangentiale Randzone der normalen vorderen und hinteren Zentralwindung entsprechen sich ja vollständig — hier eine ausserordentlich viel kleinere als dort. Allerdings muss zugegeben werden, dass die tangentiale Randzone gerade in diesen hier zu besprechenden Präparaten nicht so sehr gut dargestellt ist.

Die kleinen Pyramidenzellen zeigen zwar auch dunkler tingierte Kerne als der Norm entspricht, jedoch erscheinen diese nicht so schwarz wie in der vorderen Zentralwindung, das Protoplasma dieser Zellen enthält bessere Fibrillen als dort, auch ihre Fortsätze erscheinen im ganzen besser erhalten.

Besonders auffallend ist nun aber der Unterschied im Verhalten der grossen Pyramidenzellen. Während diese in der vorderen Zentralwindung doch immerhin recht erhebliche Veränderungen aufwiesen, zeigen hier nur ganz vereinzelte Zellen verklumpte Fibrillen, oder Auflösung derselben im Zellleib oder den Fortsätzen. Die ohne jeden Vergleich grösste Zahl dieser Pyramidenzellen hingegen erscheint durchaus normal, nicht nur was ihre Form und ihre Fortsätze betrifft, sondern auch indem die Kerne dieser Zellen fast ausnahmslos hell erscheinen und das Protoplasma zahlreiche, deutlich parallel durch die Zellen hindurchlaufende, gut tingierte und nicht verklebte Fibrillen aufweist.

In diesem Falle von Dilirium tremens, um seine Charakteristica kurz zusammenzufassen, tritt ein auffallender Unterschied bei Betrachtung beider Zentralwindungen zu Tage.

In der vorderen Zentralwindung, die in ihrer Architektonik gut erhalten ist, tritt im Vergleich mit normalen Gehirnen ein auffallender Ausfall der Fasern in der tangentialen Randzone zutage, zudem sind die einzelnen erhaltenen Fasern kurz, wie abgerissen und nicht so ausgesprochen transversal gerichtet, wie in der Norm. In den tiefer gelegenen Schichten der Hirnrinde findet sich an den tangential verlaufenden Fasern keine Veränderung und auch die Radii erscheinen normal. Dagegen weisen die Ganglienzellen starke Veränderungen auf. Von diesen sind besonders befallen die kleinen Pyramidenzellen und die Beetzschen Zellen, dann aber

auch die grossen Pyramidenzellen. Doch sind bei weitem nicht alle Zellen verändert, vielmehr, namentlich unter den grossen Pyramidenzellen, viele normale zu finden. Die kranken Pyramidenzellen haben dunkle Kerne, die oft von hellerem, wie in Auflösung begriffenem Protoplasma umgeben sind; andererseits enthält das Protoplasma noch Fibrillen oder noch Reste solcher und schwarze Klumpen. Der Ansatz des Spitzenfortsatzes und auch der der anderen Dendriten erscheint oft hell, ohne Fibrillen. Die Fortsätze selbst sind meist noch mit Fibrillen versehen, welche aber oft helle Stellen in ihrem Verlauf enthalten und teilweise in Körnchen aufgelöst sind. Zuweilen sind die Fortsätze kurz, stumpf, ein Teil fehlt auch ganz. Manche der grösseren Zellen enthalten helle Vakuolen. Auch einzelne Beetzsche Zellen sind stark verändert, Kern und Protoplasma erscheinen dann dunkel, letzteres hat dicke, verklumpte, meist Netze bildende, schwarze Fäden und hier und da Vakuolen. Die Fortsätze zeigen ähnliche Veränderungen wie die der Pyramidenzellen. Auch in der sechsten Schicht haben die Zellen oft dunkle Kerne. Das Gliagewebe ist nicht nachweisbar vermehrt.

Im Gegensatz zu allen diesen Veränderungen der vorderen Zentralwindung zeigt die hintere Zentralwindung nur Veränderungen ganz geringen Charakters: Die Fasern der tangentialen Randzone sind nur wenig gelichtet, die kleinen und grossen Pyramidenzellen haben nur ganz vereinzelt dunkle Kerne und verklumpte Fibrillen, ihr Zellleib und die Fortsätze sind meist normal.

Delirium tremens. (S. Nr. 5.)

Vordere Zentralwindung.

In der Gesamtstruktur des Gehirns herrschen dieselben Verhältnisse, wie an den entsprechenden Stellen des normalen Gehirnes. Die Radialstreifen, die supraradiären-, die Tangentialstreifen, die Schicht der mehr unregelmässig geformten Ganglienzellen, die grossen Pyramidenzellen und die allmählich kleiner werdenden nach der Peripherie zu, die Randzone mit den kleinen unregelmässig geformten Ganglienzellen und die alleräusserste Randzone ohne Ganglienzellen überhaupt treten samt und sonders deutlich hervor. Es fällt nun in erster Linie auf, dass die äusserste Tangentialzone verändert ist. Hier finden sich nur ganz spärliche Fibrillen; der Gehalt ist ein wechselnder, indem an einigen Stellen noch etwas mehr lange, weit zu verfolgende Tangentialfasern vorhanden sind, an anderen solche ganz fehlen. Jedoch ist überall die Gesamtmenge gegenüber der Norm auf ein Minimum reduziert. Auch die einzelnen Fasern sind stark verändert; die grösseren Fibrillen zeigen Unregelmässigkeiten, unscharfe Konturen sowie Anschwellungen. Es fällt wiederum auf, dass die meisten Fasern nur ganz kurz, wie abgebrochen erscheinen und auch diese kleinsten Reste von Fasern hängen sehr häufig mit unregelmässig gestalteten dicken Anschwellungen zusammen. Zudem nun finden sich in diesem Fall noch andere stärkere Veränderungen, welche nicht auf die peripherste Zone beschränkt sind. Immerhin lassen sich auch hier quantitative Unterschiede je nach der peripheren oder mehr zentralen Lage unterscheiden. Diese Veränderungen betreffen Ganglienzellen, besonders Pyramidenzellen, sowie ihre Ausläufer. Betrachten wir nämlich die Pyramidenzellen, besonders die grossen Beetzschen, so sehen wir, dass nur ganz wenige normale derselben mit

deutlich abgrenzbaren einzelnen Fibrillen sowohl des Protoplasmaleibes wie der Ausläufer vorhanden sind. Die allermeisten Pyramidenzellen dagegen zeigen vollständig verklumpte Fibrillen mit dazwischen gelegenen mehr oder weniger runden grösseren hellen Räumen. Die Fibrillen sind also hier in einer Netzform, aber in einer ganz unregelmässigen, vielfach verklumpten, angeordnet. Es treten allerdings auch im ganz normalen Gehirn an einzelnen Zellen mit weniger gut gefärbten Fibrillen netzförmige Verklumpungen hervor, welche offenbar durch die Färbung vorgetäuscht sind. Die Unterschiede aber sind ausserordentlich gross. Einmal sind die Zellen dort spärlich und vereinzelt gelegen; hier jedoch verhalten sich fast alle Zellen so und zwar nicht nur auf einem Schnitte, wo man der Färbung eventuell hätte Schuld geben können, sondern in einer grossen Reihe untersuchter Schnitte. Ausserdem nun aber sind auch die Bilder der einzelnen Zellen ganz verschieden. In den einzelnen schlecht gefärbten Zellen normaler Gehirne liegen feinste Verklumpungen und anscheinend ein sehr feines Netzwerk vor. Fast sämtliche Ganglienzellen dieses Falles weisen dagegen ein völlig unregelmässig verklumptes Maschenwerk weit dickerer Fibrillen mit dazwischen gelegenen helleren Räumen auf. Der Kern selbst ist noch vollständig scharf konturiert und vollständig gut erhalten. Die Fibrillen in den Ausläufern sind an einem grossen Teil dieser Zellen, wie sie bisher beschrieben wurden und offenbar den Anfang der Veränderungen darstellen, vollständig intakt erhalten; sämtliche Ausläufer lassen ihre feinen Einzelfibrillen deutlich erkennen. Andere Zellen nun zeigen nur noch in einem Teil ihres Protoplasmas jene verklumpten Fibrillen, in einem anderen Teil dagegen färben sich dieselben nur noch ganz hell und so leiten diese Bilder in allmählichem Übergang über zu anderen Zellen, in welchen in einem Teile des Protoplasmas die Fibrillen überhaupt nicht mehr nachzuweisen sind. Die Zellen mit der stärksten Verklumpung und mit den zuletzt geschilderten schwersten Veränderungen liegen peripher zahlreicher als zentralwärts. An einem anderen Teil der Ganglienzellen, welche stärker verändert sind, und zwar auch hier besonders an den peripher gelegenen, zeigen nun auch die Fortsätze der Zellen Veränderungen in ganz dem gleichen Sinne. An diesen lassen sich keine feinen Fibrillen mehr unterscheiden, vielmehr sind dieselben vollständig verbacken; es wechseln unscharf konturierte dicke schwarze Massen mit helleren Stellen und so erwecken diese Ausläufer den Eindruck von Verklumpungen mit nachfolgender Auflösung. Diese Veränderungen treten am deutlichsten am Spitzenfortsatz hervor und zwar hauptsächlich wiederum in der peripheren Zone. Hier sieht man auch zahlreiche sehr dicke, körnig zerfallene Fasern in radiärer Richtung verlaufend; in einem grossen Teil derselben wenigstens kann man einen Zusammenhang mit Pyramidenzellen weiter peripherwärts nachweisen.

An den am stärksten veränderten Ganglienzellen mit vollständiger Verklumpung oder Auflösung der Fibrillen ist der Kern undeutlich konturiert, schwer oder gar nicht mehr nachzuweisen. Im ersteren Falle zeigt die Zelle häufig in ihrer ganzen Gesamtheit, auch an der Stelle, wo der Kern liegen sollte, verklumpte Massen.

Die Veränderungen betreffen in diesem Falle von Dilirium tremens, in welchem nur die vordere Zentralwindung untersucht wurde, hauptsächlich die Ganglienzellen und die tangentiale Randzone. In letzterer tritt eine auffallende Lichtung der Tangentialfasern zutage, die erhaltenen Fasern haben unregelmässige Anschwellungen und unscharfe Konturen. Andere sind frakturiert. Die Zellveränderungen finden sich vornehmlich in der Schicht der grossen Pyramidenzellen und der Beetzschen Zellen. Form und Kontur der degenerierten Zellen sind im allgemeinen noch

gut erhalten. Die veränderten Zellen enthalten dunkle Kerne; ihr Zellleib weist zunächst verklumpte Fibrillen auf; dabei sind die Fibrillen in den Ausläufern noch meist als feine Fasern gut erhalten. Schreitet nun aber der Prozess vorwärts, so zeigen die Zellen in einem Teil ihres Protoplasmas die Fibrillen nur ganz hell gefärbt und sodann überhaupt gänzlich geschwunden, aufgelöst. Die Fortsätze solcher Zellen zeigen verbackene Fibrillen und sodann auch Auflösung dieser. Ein Teil der Förtsätze findet sich in Auflösung in Körnchen begriffen.

2 Fälle von Urämie. (S. Nr. 8 u. 10.)

Wir können diese beiden Fälle zusammenfassen, da sie sich völlig gleichen.

Die weisse Substanz, in toto betrachtet, die Radialstreifen und die Tangentialfasern an der Grenze der weissen und grauen Substanz zeigen genau das Verhalten, wie es oben vom normalen Gehirn beschrieben ward. Auch die Pyramidenzellen und die Beetzschen Zellen der vorderen Zentralwindung verhalten sich ebenso wie dort. Eine einzige Pyramidenzelle wies als pathologisches Produkt die schon bei anderen Fällen beschriebenen Vakuolen auf. Sonst erscheinen alle Ganglienzellen mit ihren intrazellulären Fibrillen wie mit den Fibrillen ihrer Ausläufer völlig intakt. Auch die sich kreuzenden feineren Fasern der grauen Substanz zeigen keine in die Augen fallenden Abweichungen von normalen Bildern. Dahingegen fällt als einziger deutlicher Unterschied in der äussersten Zone der grauen Substanz eine beträchtliche Veränderung auf. Diese Zone erscheint fast ganz leer. Die diesen Raum in normalen Präparaten einnehmenden tangentialen Fasern sind fast alle verschwunden, nur ganz vereinzelt finden sich einige wenige auf weitere Strecken hin verfolgbare derartige Fasern im Gesichtsfeld. Auch sie sind häufig nicht normal, sondern zeigen deutliche unregelmässige Anschwellungen, sind auch sonst nicht gleichmässig gefärbt oder scharf konturiert. Manche Fasern haben eine ganze Reihe solcher Verklumpungen in kleinen Abständen voneinander. Dazwischen fallen andere ganz kleine Fasern mit derartigen Anschwellungen auf, welche immer nur auf ganz kleine Strecken zu verfolgen sind und wie zerbrochen aussehen. Noch bemerkenswerter aber wie diese Veränderungen der Fibrillen ist die überaus grosse Rarefizierung derselben in dieser Randzone.

Breite und Architektonik der Hirnrinde erscheinen normal, die Zellen haben helle Kerne und gut entwickelte Fibrillen, sowohl im Zellleib wie in den Ausläufern. Nur einmal findet sich eine Vakuole im Zellleib. Die Radii und tangentialen Fasern sind ebenfalls normal mit Ausnahme der Fasern in der Randzone. Hier findet sich ein auffallender Schwund der tangentialen Fasern. Es sind nur einige wenige solche auf längere Strecken zu verfolgen. Sie haben unregelmässige Anschwellungen, helle Stellen in ihrem Innern und unscharfe Konturen. Andere sind wie zerbrochen.

Nissl-Präparate von den Fällen von Urämie und Delirium tremens. (S. Nr. 5, 8, 10.)

Die beiden Fälle von Urämie zeigen vollständig normale Ganglienzellen, sowohl die grossen Pyramidenzellen als auch die kleineren peripheren. Dies ist

nun bei dem Fall von Delirium tremens nicht der Fall. Hier fällt es auf, dass die kleinen peripher gelegenen Ganglrienzellen zwar ein deutliches, dunkles Kernkörperchen aufweisen, dagegen die Kerne nur ganz undeutlich erscheinen lassen. Die Gegend desselben ist nämlich auch dunkel gefärbt und verschmilzt mit dem umgebenden Protoplasma zu einer einzigen verklumpten blauen Masse. Der Kernrand ist hierbei manchmal noch leicht angedeutet, manchmal gar nicht wahrzunehmen. Klare Nissl-Granula treten nicht hervor. Auch die grösseren zentralen Pyramidenzellen erscheinen nicht intakt. Die Kernkörperchen sind zwar hier überall deutlich, die Kerne meist normal hell, scharf umrandet, in manchen Zellen aber auch dunkler gefärbt. Im Protoplasma einer Anzahl dieser Zellen erscheinen dagegen die Nissl-Körnchen kleiner, heller, als normal und an Menge verringert. Es macht den Eindruck, als ob hier eine Rarefikation derselben vorliege. In diesen Ganglienzellen tritt in diesem Falle ein dunkles Pigment (Lipochrom) in grossen Mengen hervor.

Vergleich der normalen tangentialen Randzone und derjenigen der Fälle von Urämie und Delirium tremens. (S. Nr. 5, 8, 10.)

Bei einem nachträglichen nochmaligen Vergleich der Gehirne von Urämie und Delirium tremens mit anscheinend normalen Gehirnen lassen sich, den peripheren Teil des Gehirnrandes betreffend, folgende Unterschiede feststellen.

Bei dem normalen Gehirn zeigt sich ein ganz schmaler peripherster Streifen von der Breite etwa eines halben Gesichtsfeldes der Ölimmersion mit Niederschlägen besät, an Fibrillen ganz arm; offenbar hängt dies mit der Tinktion zusammen. Sodann aber findet sich ein dichtes Maschenwerk, zwar nicht ganz so dicht — und vor allem die einzelnen Fasern feiner — als weiter zentralwärts, dagegen mit einer deutlichen Hauptstrahlung in tangentialer Richtung. Dies tritt bei schwacher Vergrösserung am deutlichsten hervor. Die einzelnen Fasern sind meist sehr lang, zum Teil auch etwas kürzer, und zeigen nur ganz vereinzelt kleine gleichmässige Anschwellungen. Im Gegensatz hierzu finden wir in den Fällen 5, 8, 10 nicht nur den äussersten peripheren Streifen, sondern einen mindestens zwei- bis dreimal so breiten, an Fibrillen absolut arm und können gerade hier an den wenigen Fibrillen jene beschriebenen Verklumpungen feststellen und auffallend kurze Fasern wahrnehmen. Auch das mehr zentral gelegene benachbarte Gebiet ist deutlich ärmer an Fasern als im normalen Präparate. Es tritt der Unterschied besonders bei schwacher Vergrösserung sehr prägnant hervor. Durch die Rarefikation der Fibrillen sieht man in diesen Gehirnen auch nicht die im normalen Präparat aufgefallene vorwiegend tangentiale Richtung der Fasern der Randzone.

Fall mit klonischen halbseitigen Krämpfen. (S. Nr. 66.)

Bei einem Falle, der mehrere Tage vor dem Tode einseitige klonische Krämpfe gezeigt hatte, wurde die vordere Zentralwindung untersucht.

Wiederum Veränderungen, wenn auch geringeren Grades in demselben Sinne wie bei dem Delirium bezw. der Urämie. Die tangentiale Randzone zeigt auch hier nur ganz vereinzelte Fasern, wenn auch etwas mehr solche wie jene Fälle; fast alle einzelnen Fibrillen zeigen wiederum Verklumpungen und Anschwellungen; die meisten sind ganz kurz, wie abgerissen, mit solchen verklumpten Stellen versehen. Die Ganglienzellen und ihre Ausläufer mehr zentralwärts nach den grossen Pyramidenzellen zu und letztere selbst erscheinen völlig normal. Dahingegen zeigen die kleinen, mehr peripherwärts gelegenen Zellen, in ihren Ausläufern Verklumpungen der Fibrillen, wenn auch weit geringeren Grades als in dem Fall von Delirium tremens, welche aber doch, da sie in allen diesen Zellen sich finden

und da letztere gleichzeitig auffallend dunkel gefärbte Kerne zeigen, als der Beginn einer pathologischen Veränderung zu betrachten sind.

Dieser Fall, welcher im Ganzen wenig Veränderungen aufweist, zeigte wiederum einen, wenn auch geringeren, Ausfall der Fasern der tangentialen Randzone und beginnende Veränderungen der kleinen Pyramidenzellen bezw. ihrer Fortsätze.

Bei einem Überblick über die untersuchten Hirnrindengebiete der nun beschriebenen Fälle von progressiver Paralyse, sensiler Demenz, Delirium tremens (2 Fälle), Urämie (2 Fälle) und eines Falles mit halbseitigen klonischen Krämpfen ergibt sich uns zunächst die Tatsache, dass einmal in den schwersten degenerativen Prozessen der Rinde, mit denen die Paralyse und senile Demenz einhergeht, noch auffallend viele marklose Nervenfasern erhalten sind, die wir bisher infolge des Fehlens der Markscheiden mit unseren Methoden nicht darstellen konnten. Andererseits sehen wir auch bei leichteren Erkrankungen der Hirnrinde Veränderungen in dem Verhalten der extra- und intrazellulären Fibrillen sich ausbilden, die geeignet sind, einen tieferen Einblick in das Wesen dieser Prozesse zu eröffnen. Von den Fällen der Demenz, die wir untersuchten, geben wir zunächst eine Beschreibung der vorderen und hinteren Zentralwindung, da diese Gebiete sowohl im normalen wie auch bei verschiedenen krankhaften Prozessen bereits mit Hilfe der neueren Fibrillenfärbemethode eingehendere Untersuchungen erfahren haben, was für die genaue Architektonik des Stirn- und Occipitallappens, die wir in dem einen Falle in den Kreis unserer Untersuchung ziehen konnten, noch nicht in gleichem Masse der Fall ist. Wir finden bei Dementia paralytica in der stark verschmälerten Rinde eine grosse Veränderung im ganzen Aufbau. Die sonst so schlanke und gut ausgeprägte Säulenform, die durch die radiär gerichteten Fasern und die sich ihnen zugesellenden Spitzenfortsätze der Pyramidenzellen gebildet wird, ist gar nicht mehr zu erkennen. Die Radii treten nur noch in den tieferen Schichten gut hervor und verlieren sich dann gänzlich. Die Spitzenfortsätze sind sehr verkleinert, vielfach ganz verkümmert und stehen schräg und quer zur Oberfläche. Auch die Lage der einzelnen Zellen zueinander hat ihre Gleichmässigkeit eingebüsst, hier sind die Zellen ganz zusammengedrängt, dort findet man sie nur ganz vereinzelt. Dabei ist der Bindegewebsgefässapparat und das Gliagewebe stark gewuchert. Dicke Gefässe sieht man allenthalben die Rinde in verschiedener Richtung durchziehen, in den erweiterten Lymphscheiden derselben liegen kleinere und grössere Zellen, die auf van Gieson-Präparaten (welche nicht eingehend geschildert wurden) als Lymphozyten bezw. Plasmazellen mit reichlichem, meist nach einer Seite des Kernes gelegenen dunklen Protoplasma sich erweisen. Auf denselben

van Gieson-Präparaten wie auch bei Bielschowsky-Färbung tritt ebenfalls die Vermehrung der Glia sowohl in ihren Zellen wie faserigen Elementen deutlich hervor.

Beim Vergleich mit normalen Präparaten zeigt sich bei Bielschowsky-Färbung eine starke Lichtung des sonst so dichten extrazellulären Fasernetzes. Dieselbe betrifft am meisten die peripheren Zonen und nimmt gegen das Zentrum hin allmählich ab. Am stärksten befallen ist die Lamina zonalis, in der nur sehr spärliche Fasern aufzufinden sind, von meist schrägem Verlauf. Sie erscheinen teils gequollen, von dicker unregelmässiger Gestalt, mit vielen Anschwellungen, teils kurz und frakturiert. Besonders stark ist der Ausfall direkt unter der Pia, wo die Färbung der Präparate eine auffallende Helligkeit erkennen lässt. Auch in der zweiten und dritten Schicht ist der Faserausfall ein ganz bedeutender. Hier, wo der Kaes-Bechterewsche Streifen gelegen ist, und auch in Bielschowsky-Präparaten besonders stark tangential gerichtete Faserzüge hervortreten, lässt sich an unseren Präparaten ein bedeutender Ausfall konstatieren. Die erhaltenen Fasern erscheinen teils aufgequollen, dick, geschlängelt, teils kürzer als normal. In den tieferen Schichten der Rinde ist beim Vergleich mit normalen Präparaten die Rarefizierung der tangential gerichteten, sich netzförmig übereinanderlegenden Fasern nicht besonders ausgesprochen, auch sind in diesen Schichten die Radii noch leidlich erhalten. Die Form der einzelnen Fasern ist meist grobkalibrig und dick, nur selten feiner und schlanker.

Die Ganglienzellen erscheinen auf der ganzen Breite der Rinde im degenerativen Zerfall begriffen, welcher freilich Abstufungen erkennen lässt und hier und da einzelne Zellen verschont hat. Am deutlichsten markiert sind die Veränderungen in den Pyramidenzellen. Diese sind schräg und quer gestellt, haben ihre Fortsätze stark eingebüsst, zum Teil ganz verloren. Vielfach ist nur der Spitzenfortsatz übrig geblieben, der als dicker kurzer Stiel der Zelle aufsitzt, während das gegenüberliegende Ende abgerundet und fortsatzlos erscheint. Vom Achsenzylinderfortsatz ist meist nichts zu sehen, desgleichen sind die Beetzschen Zellen der vorderen Zentralwindungen sowohl die pyramidalen wie die multipolaren stark verkümmert. Im Innern zeigen die degenerierten Zellen nun alle Übergänge vom beginnenden Zerfall bis zum völligen Untergang. Doch herrschen die weiter vorgeschrittenen Formen des Zerfalles vor. Die Kerne haben dunkle Farbe angenommen, das Protoplasma ringsum scheint glasig, wie in Auflösung begriffen. Die Fibrillen im Zellleib sind geschwollen, zu Netzen verklebt, verklumpt und schliesslich in Schollen zerfallen, die meist am unteren Rand der Zellen liegen, während in den Fortsätzen, soweit diese erhalten sind, noch Fi-

brillenstreifen deutlich hervortreten. Doch ist die Ansatzstelle des Fortsatzes an die Zelle meist ganz hell und auch die einzelnen Fibrillen der Fortsätze haben vielfach verklumpte, teils auch helle Stellen in ihrem Inneren; hier und da lösen sie sich in Körnchenreihen auf. Beim weiteren Vorschreiten des Zerfalls sieht man nur noch schwarz gefärbte Massen, die durch die Kontur der Kerne sich als Zellreste erweisen und endlich findet man unregelmässige Haufen von Körnern und Schollen als letzte Reste der zerfallenen Ganglienzellen. Besonders hervorzuheben ist noch, dass manche dieser Zellen langgestreckt sind, nur an beiden Enden kurze Fortsätze erkennen lassen. Auch die Zellen der Körnerschicht sowohl wie der tieferen Schichten sind in starkem Zerfall begriffen.

Ziehen wir einen Vergleich zwischen den starken Veränderungen der Rinde, wie wir sie in den Zentralwindungen bei Dementia paralytica fanden, mit dem Befunde, wie wir ihn an derselben Stelle des Gehirns bei der Dementia senilis beschrieben haben, so tritt bei mancher Ähnlichkeit im Einzelverhalten der Zellen und Fibrillen doch ein grosser Unterschied insofern hervor, als bei der Dementia senilis die ganze Architektonik der Rinde weit weniger gelitten hat, vielmehr im grossen und ganzen besser erhalten erscheint. Der säulenartige Aufbau, die Querzüge der Fasern, die Gestalt der einzelnen Zellen sind hier noch gut zu erkennen. Der Faserfilz ist im Vergleich mit normalen Präparaten auch hier stark gelichtet, doch erreicht auch hier der Ausfall bei weitem nicht den Grad wie bei der Paralyse. Die Rarefizierung der Fasern ist am stärksten wieder in der Lamina zonalis. Die Partien unterhalb der Pia haben keinen Farbenton angenommen, die spärlichen Fasern unterhalb dieser Partien sind teils tangential, teils schräg gestellt, vielfach verdickt und aufgetrieben, andererseits frakturiert. In der zweiten und dritten Schicht tritt dieser Ausfall der Fasern lange nicht so deutlich hervor, wie bei der Paralyse und in den tieferen Schichten fällt sowohl in der vorderen wie hinteren Zentralwindung beim Vergleich mit normalen Präparaten nur eine geringe Lichtung auf; doch ist dieselbe deutlich zu erkennen. Die Radii treten gut hervor, sind aber gegen die Norm verschmälert. Anschwellungen der einzelnen Fasern und unscharfe Konturen finden sich nicht häufig in diesen Schichten.

Veränderte Ganglienzellen sind in der ganzen Breite der Rinde anzutreffen, doch haben dieselben meist die höchsten Grade des Zerfalles nicht erreicht, und in allen Lagen der Rinde sind völlig normale Zellen zwischen den degenerierten öfter in grösserer Zahl inselförmig eingestreut. Die äussere Form der Zelle ist meist gut gewahrt, die Fortsätze erhalten. Die Degenerationen treten am deutlichsten in den kleinen und grossen Pyramidenzellen hervor. Die Kerne dieser Zellen haben dunklen Farbenton

angenommen, das Protoplasma erscheint glasig, die Fibrillen verdickt und verklebt. Oft beobachtet man in den Zellen Vakuolen, an denen die Fibrillen vorbeiziehen. Im Zellleib ist der Untergang der Fibrillen oft schon weit vorgeschritten, während die Dendriten noch schlanke schöne Fasern aufweisen. Vielfach erkennt man um den Kern schwarze Schollen, die meist am unteren Ende der Zellen liegen und an denen vorbei die Fibrillen gelegentlich aus einem Fortsatz in den anderen ziehen. Die Ansatzstelle der Fortsätze an die Zellen hat hellen Farbenton. In anderen Zellen schliesslich ist der Zellleib in Schollen und Körnchen aufgelöst und es hat den Anschein, als ob diese Körnermassen aus den Zellen heraus in die Umgebung treten, resp. die Zelle sich in solche Körner auflöst, die stets in unmittelbarer Nähe der Zellen zu finden sind. Immerhin ist es nicht ausgeschlossen, sogar wahrscheinlich, dass es sich bei den freiliegenden Körnern zum Teil um quergetroffene Fibrillen handelt. Auch in den Fortsätzen und namentlich im Apikaldendrit sind bei dem weiteren Zerfall der Zellen die Fibrillen verdickt, verbacken, in schwarzen Klumpen mit hellen Stellen aufgelöst und unterliegen schliesslich dem körnigen Zerfall.

Es erweisen sich somit die bei der senilen Demenz angetroffenen Veränderungen der intrazellulären Fibrillen der Pyramidenzellen im ganzen fast kongruent mit denen der Paralyse. Doch haben sich die Zellformen besser erhalten. Die Pyramidengestalt ist in ihren Umrissen meist noch gut erkennbar und die Verkümmerung der Fortsätze hat bei weitem nicht den Grad erreicht wie bei der Paralyse. Vor allem treten die Apikaldendriten in ihrer Form meist deutlich hervor und halten auch die radiäre Richtung bei. Dann besteht ein Unterschied insofern, als weit mehr wohlerhaltene Zellen im Gesichtsfeld aufzufinden sind, ja solche oft inselförmig beieinander liegen.

Die Zellen der inneren Körnerschicht, sowie die Beetzschen Riesenzellen der vorderen Zentralwindungen weisen zum Teil ähnliche Verhältnisse auf, wie wir sie oben beschrieben haben: Dunkle Kerne, glasiges Protoplasma, Fibrillenzerfall und Auflösung. Zum grössten Teil haben sie aber normales Aussehen. Auch die Zellen der sechsten Schicht sind weniger verändert wie bei der Paralyse, haben aber oft Vakuolen in ihrem Zellleib.

Auf Markscheidenpräparaten sind in der Lamina zonalis nur Reste von Markscheiden zu finden und auch der Kaes-Bechterewsche Streifen zeigt einen bedeutenden Ausfall. Jedenfalls sind viel mehr Fibrillen in Bielschowsky-Präparaten gefärbt, als nach Markscheidenpräparaten zu erwarten war. Es handelt sich teils um marklose Fasern, teils ohne Zweifel um erhaltene Achsenzylinder, die ihrer Markscheide verlustig gegangen sind, was an einem dunklen Saum, der hier und da die Fasern umgibt, deutlich zu erkennen ist.

Über den ganzen Querschnitt der Rinde unregelmässig zerstreut liegen nun in den beiden Zentralwindungen bei dem hier beschriebenen Falle von seniler Demenz eigentümliche schwarztingierte Massen, deren Grösse sehr wechselt und die der Pyramidenzellen oft überragt. Es sind Massen von Fasern, welche wie ein verflochtenes, dichtes Netzwerk helle Stellen umschliessen. Die ganzen Gebilde haben hier und da Fortsätze von Pyramidengestalt und ähneln den Umrissen einer Ganglienzelle. In der Mitte findet sich manchmal ein schärfer als die übrigen Zwischenräume konturierter heller Fleck. In einigen dieser Massen ist ein dunkler Kern abzugrenzen mit helleren Partien ringsum. Die Maschen sind mit Klumpen und Körnern angefüllt, die hier und da noch eine Art Struktur aufweisen. So charakterisieren sich die eigentümlichen Gebilde als Zellreste.

Wir haben in diesem Falle zum Vergleiche mit den Zentralwindungen noch Stücke aus der Calcarina-Gegend des Occipital- und der I. und II. Windung des Frontallappens untersucht. Im Occipitallappen sind die Veränderungen weit weniger ausgeprägt als in den Zentralwindungen, die Lamina zonalis erscheint nur etwas verschmälert; die tangentialen Fasern derselben sind in ihrer Längsrichtung gut zu verfolgen und nur gering rarefiziert. Auch die Form der Fasern unterscheidet sich nicht wesentlich vom normalen. Das ganze Fasergeflecht der Rinde hat bei einem Vergleich mit normalen Gehirnen einen kleinen, wenn auch deutlichen Ausfall erlitten, ist aber im allgemeinen gut erhalten. Auch die Zellen weisen nur selten dunkle Kerne auf. In den gut erhaltenen Fortsätzen treten die Fibrillen oft deutlicher zutage als im Zellleib. Auch auf Markscheidenpräparaten zeigen sich Randzone, Gennarischer Streifen und Radii gut erhalten. Im Stirnhirn desselben Falles, welches wir auf Frontalschnitten durch die erste und zweite Stirnwindung untersuchten, traten recht weitgehende Veränderungen an Fasern und Zellen zutage. Die tangentialen Fasern der Randzone sind stark gelichtet, die vorhandenen sind meist kurz, wie frakturiert. Auch die tangential gerichteten Fasern der tieferen Schichten sind stark rarefiziert, und zwar nimmt dieser Ausfall sichtlich von der Peripherie nach dem Innern zu ab. Die Ganglienzellen lassen im Vergleich mit normalen Präparaten dieser Gegend auf der ganzen Breite der Rinde starke Veränderungen erkennen. Die Zellkerne haben meist schwarzen Farbenton angenommen und sind von wenig hellem Protoplasma umgeben. Auch haben die Fortsätze der Zellen eine Verkürzung erfahren, sind vielfach ganz geschwunden oder sitzen als stumpfe Kegel der Zelle auf. In den grossen Zellen, die noch Pyramidenform im allgemeinen bewahrt haben, sieht man schwarze Klumpen im Protoplasma liegen, und zwar meist an den Stellen, wo die Fortsätze abgehen. Letztere haben manchmal noch

Fibrillen, andererseits sind diese aber oft verbacken und in schwarze Massen mit hellen Stellen aufgelöst. Bei manchen dieser Zellen ist die Entscheidung schwer zu treffen, ob es sich um eine Glia- oder Ganglienzelle handelt. Das Gliagewebe ist deutlich vermehrt. Wir haben also hier ohne Zweifel Veränderungen an Zellen und Fasern vor uns, die denen in den Zentralwindungen gleichen, doch sind sie hier noch hochgradiger, denn wir finden hier noch weit weniger normal erscheinende Zellen. Auf vielen Gesichtsfeldern sind keine solchen zu sehen und Inseln von erhaltenen Zellen, wie wir sie dort fanden, fehlen hier gänzlich. Wir finden somit die degenerativen Veränderungen bei diesem Falle von seniler Demenz am weitesten vorgeschritten im Stirnlappen, weniger in den Zentralwindungen und nur in ganz geringem Masse ausgedrückt im Occipitallappen.

Wir haben ferner die Zentralwindungen in mehreren Fällen von Delirium tremens untersucht, bei denen der Exitus im Anfall erfolgt war. Die beiden beschriebenen Fälle betrafen Patienten im mittleren Lebensalter, die mehrere Tage lang in heftiger psychomotorischer Erregung sich befunden hatten und dann im Kollaps zugrunde gingen. Es besteht hier ein auffallender Gegensatz in den Befunden an der vorderen und hinteren Zentralwindung. Die vorderen Zentralwindungen liessen in beiden Fällen ziemlich übereinstimmende grobe Veränderungen erkennen. Diese betrafen zunächst die tangentiale Randzone, deren Fasern stark gelichtet waren, wenn auch ihr Ausfall denen bei Paralyse und Dementia senilis nicht erreichte. Die einzelnen Fasern erscheinen kurz abgerissen, die tangentiale Richtung der längeren Fasern ist nicht ausgesprochen, vielmehr haben dieselben mehr schrägen Verlauf. Sie lassen reichlich Anschwellungen erkennen sowie unscharfe Konturen. Die longitudinalen Fasern der tieferen Schichten sind nicht merklich gelichtet oder überhaupt verändert, auch die Radii lassen normale Länge und Breite erkennen. Dagegen ergibt ein Vergleich mit normalen Präparaten unzweifelhafte Veränderungen der Ganglienzellen. Diese sind am meisten ausgesprochen in der Schicht der kleinen Pyramiden. Doch erstrecken sich dieselben auch auf die grossen Pyramiden und die Beetzschen Zellen. Die Art der Veränderungen ist im allgemeinen, namentlich im Gebiet der kleinen Pyramidenzellen, den oben beschriebenen sehr ähnlich. Die hellen Kerne sind dunkel gefärbt, die Fibrillen im Zellleib verbacken, verklumpt, mit bald grossen, bald kleinen hellen Stellen dazwischen. Das Protoplasma erscheint um den dunklen Kern hell und enthält vielfach schwarze Klumpen. In den Fortsätzen sind die Fibrillen meist besser enthalten wie in dem Zellleib, doch oft erscheinen sie auch hier verklumpt und aufgelöst. Der Ansatz der Fortsätze an den Zellen ist meist ganz hell und unge-

färbt. Die grossen Pyramidenzellen lassen die Veränderungen nicht so ausgesprochen hervortreten wie die kleinen, doch sind auch diese Zellen vielfach in ähnlicher Weise der Degeneration anheimgefallen. Sie haben dunkle Kerne im Zellleib, die Fibrillen bilden verklebte Netze, sind in Klumpen umgewandelt und manchmal auch in den Fortsätzen verbacken und in Schollen aufgelöst. Auffallend sind kleine, gelblich gefärbte Vakuolen, die hier, wenn auch nicht zahlreich, sich finden. Stärkere Veränderungen treffen wir in den Beetzschen Zellen an, sowohl den pyramidalen wie den multipolaren. Kerne und Protoplasma derselben erscheinen vielfach gleichmässig dunkel gefärbt. Die Fibrillen im Zellleib sind verdickt und bilden unregelmässige Netze mit hellen Räumen dazwischen. Eigentümlich sind an einigen Zellen ganz scharf konturierte, hell gelb gefärbte Vakuolen, die stets an dem Ansatz eines grösseren Fortsatzes gelegen sind und die Hälfte bis den dritten Teil der Zelle einnehmen. In den Fortsätzen finden sich auch vielfach die oben beschriebenen Veränderungen. Ein kleiner Teil der Beetzschen Zellen hat helle Kerne und gut ausgebildete Fibrillen. In den tiefen Schichten haben manche der hier gelegenen Zellen dunkle Kerne und feines, glasiges Protoplasma, doch sind diese Veränderungen im allgemeinen nicht häufig.

Es besteht zweifelsohne eine Vermehrung der Glia, wenn auch zuweilen Gliazellen und degenerierte Ganglienzellen sich nicht sicher unterscheiden lassen.

Eine auffallende Differenz mit den hier in der vorderen Zentralwindung beschriebenen Veränderungen ergibt nun die Untersuchung der hinteren Zentralwindung, indem die letztere in bezug auf Fasern und Zellen im Vergleich mit normalen Präparaten dieser Gegend kaum Abweichungen erkennen lässt. Die tangentiale Randzone ist weit weniger gelichtet wie in der vorderen Zentralwindung, wenn auch ein kleiner Ausfall besteht. Die einzelnen Fasern sind von normaler Länge und Form. Einzelne Zellen haben wohl dunkle Kerne, doch ausgesprochen sind diese Abweichungen von der Norm nur in der Schicht der kleinen Pyramiden. Auch hier ist die schwarze Färbung der Kerne nicht so dunkel wie in der vorderen Zentralwindung; die Fortsätze der Zellen sind gut erhalten, die Fibrillen durchweg normal. Unter den grossen Pyramidenzellen zeigen nur ganz vereinzelte verklumpte oder aufgelöste Fibrillen im Zellleib und den Fortsätzen. Die grosse Mehrzahl derselben ist normal.

Wir haben nun noch in einigen weiteren Fällen die vordere Zentralwindung untersucht, in denen der Tod in Krampfzuständen eingetreten war, die in den letzten Tagen des Lebens unter öfterer Wiederholung und in längerer Dauer sich eingestellt hatten. In den zwei ersten Fällen unserer Beschreibung, die ungefähr das gleiche klinische Krankheitsbild darboten, traten auffallende Veränderungen in

der tangentialen Randzone zutage. Beide Patienten starben in urämischen Krämpfen, die über mehrere Tage sich erstreckten. In beiden fanden sich die Fasern der tangentialen Randzone deutlich rarefiziert, wenn der Ausfall auch nicht den Grad, wie bei den vorher beschriebenen Fällen erreichte. Die erhaltenen Fasern waren mit einer Reihe unregelmässiger Anschwellungen und Klumpen versehen, hatten unscharfe Konturen und helle Stellen in ihrem Verlauf. Im übrigen waren Zellen und Fasern der Rinde ohne besondere Veränderungen. Einen sehr ähnlichen Befund wie in dem letzten Fall erhoben wir in der vorderen Zentralwindung bei einem Mann, der in den letzten Tagen seines Lebens an einseitigen klonischen Zuckungen und Parese gelitten hatte, die mehrmals in 24 Stunden auftraten. Ein Herd, den man als Ursache dieser Krämpfe vermutet hatte, fand sich nirgends. Dagegen trat in der tangentialen Randzone der vorderen Zentralwinduug der kontralateralen Seite ein auffallender Ausfall der tangentialen Fasern zutage. Die Fasern dieser Zone sind im Vergleich mit denselben Stellen normaler Gehirne deutlich gelichtet, die einzelnen Fibrillen sind teils kurz, wie abgerissen, teils länger und haben vielfach Verdickungen, Anschwellungen und unscharfe Konturen. Von den Ganglienzellen fielen nur die peripherwärts gelegenen kleinen Pyramidenzellen auf, die zahlreich dunkle Kerne und Verklumpung der Fibrillen erkennen liessen: ein deutlicher Beweis für den Beginn einer pathologischen Veränderung. Im übrigen fanden sich keine Abweichungen von der Norm.

Erwähnt werden soll noch, dass auch auf Nissl-Präparaten bei den Fällen von Urämie die einzelnen Zellen kein Abweichen vom normalen Verhalten erkennen lassen, während bei Delirium tremens solche deutlich zutage treten, namentlich in der Pyramidenschicht. Die Nissl-Granula treten nicht mehr deutlich hervor, der Kern erscheint dunkel gefärbt, mit dem umgebenden Protoplasma verschmolzen. Es zeigen diese Bilder auch deutlich die starke Degeneration an, der die Zellen anheimgefallen sind.

Bevor wir auf die Bewertung und Vergleichung unserer Befunde noch etwas näher eingehen, wollen wir die vorhandene Literatur, soweit sie sich auf ähnliche Untersuchungen stützt, einer kurzen Besprechung unterziehen. Es haben bereits eine Reihe von Autoren den Versuch gemacht, die Ramon y Cajalsche und Bielschowskysche Fibrillenfärbemethode auch für das Studium der pathologischen Vorgänge des Nervensystems in Anwendung zu bringen.

Hier sind in erster Linie zu erwähnen die eingehenden Untersuchungen von Bielschowsky und Brodmann, die nach ausführlicher Beschreibung der Architektonik und der einzelnen Bestandteile der normalen Hirnrinde, speziell der vorderen und hinteren Zentralwin-

dung, die Veränderungen einem genauen Studium unterzogen haben, welche diese Gegend bei Dementia paralytica, Dementia senilis und Idiotie erfahren hatte. Ihre mit grosser Sorgfalt und Kritik angestellten Untersuchungen finden durch unsere obigen Darlegungen, soweit sie sich auf das gleiche Gebiet erstrecken, im allgemeinen volle Bestätigung. Die Autoren fanden bei der Paralyse neben den bekannten groben Texturveränderungen der Rinde, Verschmälerung, Verwischung der Schichten, Ausfall von Nervenfasern und Zellen und Vermehrung der Stützsubstanz. Ferner waren im Vergleich mit normalen Präparaten, die meist longitudinal gestellten Fasern der Lamina zonalis stark gelichtet und ebenso die der zweiten und dritten Schicht, während in den tieferen Schichten dieser Ausfall nicht so stark hervortrat und in diesen auch die Radii an Breite zwar sehr verschmälert, doch deutlich zu erkennen waren. Die Zellen hatten vielfach die Fortsätze verloren; der Spitzenfortsatz war noch am längsten erhalten. Die Pyramidenzellen standen schräg und quer, so dass das durch seine säulenförmige Anordnung der Faser- und Zellfortsätze sonst so ausgeprägte Bild der Rinde nicht wieder zu erkennen war. Die erhaltenen Fasern waren namentlich in den peripheren Schichten wie zerhackt und zerrissen, teils auch gequollen und vergröbert oder perlschnurartig aufgetrieben. Es fehlten in den tieferen Schichten vornehmlich die feinen und feinsten Fasern. Die Zellveränderungen teilen die Autoren in zwei Kategorien ein. Bei der ersten handelt es sich um eine Vergröberung des Kalibers mit Quellungen und Verklebungen der Fasern, bei der zweiten um Fragmentation, indem die einzelnen Fibrillen in Bruchstücke und Körnchen aufgelöst erscheinen. Besonders die kleinen Zellformen zeigen die letzten Zustände. Manchmal sieht man an diesen keine normale Struktur mehr, vielmehr eine gleichmässige staubförmige Zerfallsmasse das Innere ausfüllen. In den Riesenpyramidenzellen findet man alle Arten der Degeneration vereinigt, überhaupt sind die Übergangsformen der beiden gekennzeichneten Hauptarten der Veränderungen nicht selten. Wir haben auch beide Arten Zellzerfall beobachtet und beschrieben, doch fanden wir sowohl die eine wie die andere öfter in der gleichen Zelle und die Übergänge so fliessend, dass eine generelle Unterscheidung, die sich etwa auf die Art des Zerfalles beziehen könnte, uns nicht wahrscheinlich dünkt. Es ist jedoch wohl anzunehmen, dass ein Teil der Zellen erst Vergröberungen und Aufquellungen in stärkerem Masse aufweist, bevor der Zerfall auftritt, während andere schneller durch Fragmentation zugrunde gehen. Als Anfangsstadien der Zellerkrankungen fanden die Autoren gleich uns dunkle Färbung des Kernes, der oft als homogener dunkler, schwarz umrandeter Klumpen ohne sichtbares Kernkörperchen erschien. Das Kernvolumen war bald vermindert, bald vermehrt und der Kern ging oft unmerklich ins umgebende Protoplasma über. Schliesslich fand man an Stelle der Zelle nur noch Körnchen oder staub-

förmigen Detritus. Bei der Dementia senilis waren die Veränderungen im allgemeinen weit geringer ausgesprochen. Die Architektonik der Rinde schien in ihren Umrissen mehr gewahrt, der säulenartige Aufbau noch erkennbar und einzelne Zellen in ihrer Form vielfach erhalten. Das extrazelluläre Fasergeflecht war auch hier im ganzen gelichtet, besonders stark in der Lamina zonalis und in der zweiten und dritten Schicht, doch erreichte der Ausfall den bei der Paralyse nicht, und er erstreckte sich mehr auf alle Fasern, nicht so sehr auf die feinen und feinsten allein, wie bei der Paralyse. Die Fasern hatten auch vielfach, namentlich in der peripheren Schicht die oben beschriebenen Degenerationszeichen. Die Fortsätze der Zelle waren vielfach erhalten, aber meist von plumpem und knorrigem Aussehen, im Verlauf geknickt und zackig, durch scharfe Rissstellen unterbrochen. Auch die Seitenäste der Fortsätze waren im Vergleich mit der Paralyse noch zahlreich. Das innere Strukturbild der Zelle hatte auch hier stark gelitten. Die Fibrillen waren teils verdickt, verbacken, teils enthielten sie Zeichen einer umschriebenen lokalen Quellung und Auflösung, kolbige Verdickungen, auch schlauchförmige oder kugelige Hohlräume. Die Fibrillen im Zellinnern fanden die Autoren vielfach im Zerfalle mehr vorgeschritten als die der Dendriten. Als weiteres Merkmal der senilen Zelldegeneration beobachteten die Autoren Fragmentation, Körnchenbildung der Fibrillen und Pigment in den Zellen. Das Lipochrom der Zellen war vermehrt, auch der Kern nahm dunklen Farbenton an und erschien oft als ein dunkler verwaschener Fleck. Diese Unterschiede in der Degeneration der Rinde bei der Dementia paralytica und senilis stimmen im wesentlichen mit unseren oben angegebenen Schilderungen überein. Auch wir sahen bei der senilen Demenz die Architektonik der Rinde weit besser erhalten als bei der Paralyse, den Faserausfall im ganzen geringer, die Zellen in ihren Umrissen oft noch gut kennbar, während das Innere schon eine homogene zerfallene Masse darstellte. Auch die Zerfallsstadien der einzelnen Zellen entsprechen unseren Beobachtungen. Schliesslich fanden auch wir gleich den Autoren bei der Dementia senilis mehr normal erscheinende Zellen wie bei der Paralyse. Solche waren zuweilen inselförmig zusammengelagert.

Die Autoren geben dann noch den Befund wieder, den sie bei einem Fall von Idiotie infolge Mikrocephalie erhoben haben, bei dem eine mikrogyrieartige Verschmälerung und Schrumpfung der Rinde, besonders beider Stirnpole, bestand. Hier waren ganze Zellschichten ausgefallen, die Breite der Rinde oft bis auf ein Fünftel der normalen verschmälert, eine Identifizierung der Schichten im Bielschowsky-Bilde unmöglich. Die Zahl der Ganglienzellen war stark vermindert, die Form völlig verändert, vielfach ganz phantastisch. Besonders auffallend waren anastomosierende Zellen, deren Zelleiber durch breite Protoplasmabrücken in Verbindung standen. Distinkte Fibrillen im Innern der Zellen fanden sich selten,

mehr noch in den gröberen Dendriten. Der Kern war auffallend klein, vielfach nur einen hellen oder dunklen Punkt darstellend. An nervösen faserigen Bestandteilen war die Rinde auffallend arm, doch überraschte im Bielschowsky-Bilde immer noch die Zahl der erhaltenen Nervenelemente.

Die anderen einschlägigen Arbeiten beschäftigen sich meist mit dem Verhalten der Ganglien-, speziell der Pyramidenzellen der Hirnrinde, ohne auf die an den extrazellulären Fasern hervortretenden Veränderungen genauer einzugehen.

Marinesco fand mit Ramon y Cajals Methode in zwei Fällen von progressiver Paralyse die Veränderungen der Fibrillen in den Rindenzellen stellenweise sehr stark vorgeschritten. Die Fibrillen zeigten Verdickungen, Verklebungen, andererseits Fragmentation, Zerfall in Körnchen und Klumpen. Die Fibrillen in dem Zelleib waren stets im Zerfall weiter vorgeschritten, als die in den Dendriten. In den grossen Dendriten fanden sich oft nur die zentralsten Fibrillen degeneriert, während die anderen erhalten waren. Er fand also einerseits Fragmentation bis zu körnigem Zerfall, andererseits Verdickung und Quellung der Fibrillen.

Marchand stellte mit Cajals Methode Degenerationen der Neurofibrillen in den Zellen der Hirnrinde im letzten Stadium der Paralyse fest. Dieselben waren am ausgesprochensten, je mehr die Zellen nach der Peripherie zu lagen. Die Fibrillen um den Kern herum waren meist geschwunden, und auch die Protoplasmafortsätze wiesen nur wenige Fibrillen auf. Doch fand der Autor in der Gegend des Achsenzylinderansatzes vielfach noch Fibrillenbüschel. Weniger intensive und ausgebreitete, aber sonst ähnliche Veränderungen zeigten sich bei der Dementia senilis, hier waren die basalen Dendriten oft frei von Fibrillen, während solche im Spitzenfortsatz sich noch erhalten hatten. Bei Dementia praecox waren die Veränderungen in den Zellen sehr unregelmässig. Neben normalen Pyramidenzellen lagen atrophische, die nur Reste von Fibrillen enthielten. Die Fortsätze dieser Zellen erschienen oft gewunden. Bei Mikrocephalie fand der Autor die Zellen klein mit nur wenigen Dendriten, aber relativ vielen Fibrillen. Bei Verwirrtheit und akutem Delirium zeigte sich Zerfall der Fibrillen rings um den Kern, während die Fortsätze noch gute Fibrillen aufwiesen. Bei einem délire de persécution waren keine auffallenden Veränderungen an den Pyramidenzellen zu konstatieren.

Ballet und Laignel-Lavastine haben mit Ramon y Cajals Methode bei einem Fall von progressiver Paralyse, insbesondere in den mittelgrossen und kleinen Pyramidenzellen, seltener in den grossen teils Rarefizierung, Fragmentierung der Fibrillen, teils Auflösung in Stäbchen und Körnchen gesehen.

Bei zwei Fällen von seniler Demenz, die Fragnito untersuchte, unterscheidet er zwei Kategorien von zerfallenden Ganglienzellen. Bei der

einen hat bei intaktem Kern das Protoplasma stark gelitten, bei der anderen ist die äussere Form der Zelle wohlerhalten. Im Innern dieser Zellen aber sind die Fibrillen rarefiziert, zerfallen, ja oft ganz geschwunden. Diese Veränderungen sind im Zelleib stärker ausgesprochen als in den Fortsätzen. Topographisch wurden die stärksten Veränderungen gefunden in der zweiten Hinterhauptswindung, der vorderen Zentralwindung und der zweiten Stirnwindung, hier besonders.

Marinesco führt auf Grund eingehender Untersuchungen weiter aus, dass das Zugrundegehen der Neurofibrillen in den Nervenzellen mit der Läsion der Tigroidsubstanz gleichen Schritt hält. Er fand in atrophischen und erweichten Rindenpartien sehr verschiedenartige Veränderungen an Neurofibrillen und glaubt, dass bei hemiplegischen und paraplegischen Zuständen das Verhalten der Neurofibrillen in den Rindenzellen abhängig sei von der Raschheit, mit welcher die Nervenfasern zerfallen und vom Sitz der Läsion. Das Erhaltensein der Fibrillen in den Fortsätzen beim Zerfall im Zellkörper scheint ihm gegen die trophische Bedeutung der Zelle zu sprechen.

Dagonet, der drei Hirne von progressiver Paralyse einer Untersuchung mit Ramon y Cajals Verfahren unterzog, fand an verschiedenen Stellen der Hirnrinde, auch an den am meisten ergriffenen, ein Erhaltenbleiben der Neurofibrillen. Er schliesst an diesen auffallenden Befund die Vermutung, dass bei der Integrität der Fibrillen neben den bekannten schweren sonstigen Alterationen der Pyramidenzellen bei der progressiven Paralyse die Zellen nicht als trophische Zentren für die Nervenfasern anzusprechen sind. Marinesco bemerkt bereits hierzu, wie auffallend es sei, dass in den erkrankten Nervenzellen, in welchen alle übrigen Bauelemente erkrankt sind, allein die Neurofibrillen ihre Unversehrtheit bewahrt hätten (zit. nach Schaffer, Neurol. Zentralblatt 1906, S. 3).

Gentes und Bellot fanden 2—4 Tage nach einer Blutung in die innere Kapsel einen Teil der entsprechenden Pyramidenzellen verändert. Die Fibrillen derselben waren rarefiziert, teils verdickt und gequollen, andererseits fragmentiert, in Körnchen aufgelöst oder ganz geschwunden. In den Fortsätzen waren die Fibrillen erhalten. Alquier konnte bei vier Epileptikern in den Zellen der Hirnrinde sowohl als auch in denen des Ammonshornes und des Kleinhirnes keinerlei Veränderungen an den Neurofibrillen erkennen, mit Ausnahme zirkumskripter Stellen, die alte sklerosierte Partien enthielten. Bei einem Fall von Pellagra fanden Parhon und Papinian die Fibrillen nach Ramon y Cajals Methode in den Beetzschen Zellen fast völlig verschwunden, nur in den Fortsätzen manchmal erkennbar. Auch in den vorderen Zellen des Rückenmarkes lagen ähnliche Veränderungen vor. Die Veränderungen der Fibrillen und Nissl-Körper gingen parallel. Bellot untersuchte bei mehreren Fällen frischer zelebraler Hemiplegie nach Ramon y Cajals Methode die entspre-

chenden motorischen Rindenzellen. Zwischen normalen solchen fand er andere mit verdickten und rarefizierten Fibrillen neben Fragmentation und körnigem Zerfall derselben. Der Prozess war am meisten ausgesprochen in der perinukleären Zone.

De Buck und Deroubaix haben in acht Fällen von Dementia praecox die Hirnrinde mittelst der verschiedenen neueren Methoden untersucht. Die Nervenzellen waren einer chronischen Atrophie anheimgefallen. Erst wird der Kern peripherwärts gelagert, dann zerfällt der Zellkörper und die Fibrillen desselben fragmentieren und gehen in Körnchen auf. Später ergreift diese Degeneration auch die Fibrillen der Dendriten. Die Zerstörung der intrazellulären Fibrillen ist hier eine langsame und weniger intensive als wie bei der progressiven Paralyse. Jansky fand mit Ramon y Cajals und Bielschowskys Methode sichere Veränderungen der Fibrillen nur bei der progressiven Paralyse. Er konstatierte einerseits Hypertrophie, Varikosität der Fibrillen, andererseits körnigen Zerfall und zwar besonders in den kleineren Ganglienzellen. Bei seniler Demenz, katatonischer Demenz, akutem halluzinatorischem Wahnsinn fand er die Fibrillen ohne Veränderungen, während in den beiden letzten Fällen die Nissl-Körperchen ausgeprägte diffuse Chromatolyse aufwiesen.

Es liegen ferner Untersuchungen von Schaffer vor über die Veränderungen der Rindenzellen bei sieben Fällen von Sachsscher amaurotischer Idiotie und bei Paralyse. Schaffer nimmt insofern einen von dem unserigen verschiedenen Standpunkt ein, als er auch bei normalen Zellen in Bielschowsky-Präparaten zwei durch Fibrillen gebildete Netze annimmt, ein um den Zellkern dichteres polygonales inneres und ein äusseres, welches den Zellleib umgibt. In den Sachsschen Fällen (s. oben II. Hauptteil, Kap. 1) erlitten die Maschen des Innennetzes eine starke Blähung, die Maschenpunkte wurden derber gekörnt, alsdann waren die Trabekel geschwunden und nur die verdickten Knotenpunkte zu sehen. Diese lösen sich dann schliesslich in feine Körner auf. Das äussere Netz — Golginetz — ist dann noch intakt, wenn das Innennetz bereits ganz zerfallen ist. Am Zellleib fand er auffallende, grosse lokale Auftreibungen, die oft Ampullen- oder Ballonform zeigten, sogenannte zystische Degenerationen. Selten fanden sich Schwellungen auch an den Dendriten. Bei der Paralyse stellt Schaffer den Vorgang so dar, dass das intrazelluläre Netzwerk zunächst geschädigt wird und an den Knotenpunkten anschwillt. Dabei verschwinden die verbindenden Fäden, wodurch ein Körnerwerk entsteht, welches in seiner Anordnung anfangs noch das Retikulum erkennen lasse, später in eine diffuse Staubmasse übergehe. Eine geringe Schwellung der interfibrillären Substanz sei im Anfangsstadium der Krankheit zu konstatieren. Auch an den Zellen in den Vorderhörnern des Rückenmarkes von Paralytikern konnte Schaffer

Fibrillenveränderungen nachweisen, selbst wenn mit Marchis Methode eine Degeneration nicht zutage trat. An den veränderten Zellen war die fibrilläre Struktur nur mehr in den Dendriten angedeutet und zwar in Form von einigen parallel und lineär angeordneten Körnchenreihen. Der Zellkörper selbst war ohne Struktur, mit feinsten blassen Körnchen ziemlich gleichmässig bestäubt. Derartig veränderte Zellen fand Schaffer im ganzen Rückenmark in bedeutender Zahl.

Kehren wir nach diesem Exkurs in die vorliegende Literatur zu unseren eigenen Untersuchungen zurück und ziehen aus beiden zusammen noch einige Schlüsse.

Es drängt sich nun zunächst die Frage auf, ob die in den Fibrillenbildern zutage tretenden Veränderungen der Ganglienzellen zu der Annahme berechtigen, dass die einzelnen Krankheitsformen mit spezifischen Veränderungen dieser Zellen einhergehen. Sehen wir von den angeborenen oder früherworbenen Defekten ab, so finden wir im allgemeinen zwei Kategorien von Zellveränderungen, die immer wiederkehren. Bei der einen sehen wir die Fibrillen geschwollen, verdickt, verbacken, oft auch leicht gewellt in ihrem Verlauf, stellenweise verklebt. Dabei erscheint die ganze Zelle leicht gequollen. An den Fortsätzen machen diese Veränderungen meist Halt. Andererseits stösst man auf Zellen, die in ihrem Innern eine Fragmentation der Fibrillen erkennen lassen, eine Auflösung in Stäbchen- und Körnchenreihen; oft auch sehen wir im Zelleib eine homogene Masse mit Klumpen und Körnern, während auch hier die Fortsätze sich noch weit besser erhalten haben. In beiden Formen des Zellzerfalles hat der Kern dunkle Farbe angenommen, hebt sich anfangs noch gut ab, bis er später mit der Umgebung verschmilzt und sich auflöst.

Unter diesen beiden Kategorien von Zellzerfall kommen aber alle möglichen Übergänge vor. Teils sind die Fibrillen an der einen Seite des Kernes noch verdickt und verbacken, an der anderen bereits in Schollen und körnigen Detritus aufgelöst. Auch findet man dünne, nicht verdickte Fibrillen mit Fragmentation und körnigem Zerfall vereint in einer Zelle. Dabei sind die Fortsätze vielfach verkümmert, in ihrer Form verändert und oft ganz verschwunden. Der Spitzenfortsatz zeigt sich im allgemeinen resistent. Ob nun alle Zellen ein Stadium der Schwellung ihrer Fibrillen durchmachen oder ob der Zerfall in Körner manchmal auch ohne eine solche einhergeht, mag zunächst unentschieden bleiben. Sicher erreicht oft die Schwellung nur einen geringen Grad. Untersuchen wir das Vorkommen obiger Zellveränderungen bei den einzelnen Krankheitsfällen, so finden wir alle Arten derselben, sowohl bei Paralyse wie bei seniler Demenz und Delirium, ohne dass wir eine spezifische Art des Verfalls annehmen können. Insofern herrscht freilich ein grosser Unterschied, als die schweren und schwersten Formen des Zell-

zerfalls sich bei der Paralyse weit zahlreicher finden, als bei den anderen Krankheiten, und beim Delirium sowohl wie bei der senilen Demenz weit mehr normale Zellen sich unter die degenerierten eingestreut finden. Das akute Einsetzen und die Schwere des krankhaften Prozesses und eventuell mechanische Einwirkungen — Druck — dürften wohl für den ausgedehnten und schnellen Zellzerfall als Ursache anzusprechen sein, ohne dass spezifische Einwirkungen hier obwalten. Bei angeborenen Veränderungen der Hirnrinde scheinen freilich eigentümliche Abweichungen von normalen Verhalten der Zelle vorzukommen, über deren Regelmässigkeit und Gesetzmässigkeit weitere Untersuchungen Aufschluss geben müssen. So fand Schaffer bei der Sachs'schen amaurotischen Idiotie ampullen- oder cystenartige Erweiterungen am Zellleib und seltener an den Fortsätzen mit einem eigenartigen Zerfall der Fibrillen. Bielschowsky und Brodmann sahen bei Mikrogyrie ungewöhnliche Fibrillenbilder, Marchand bei Idiotie.

Was das Verhalten der extrazellulären Fibrillen anbelangt, so tritt an denselben in allen von uns untersuchten Fällen im Vergleich mit normalen Präparaten starke Veränderung zutage. Am meisten ist dieselbe bei der Paralyse ausgesprochen. Hier ist in der ganzen Breite der Hirnrinde eine bedeutende Lichtung im Fasergewirr zu sehen. Die Lamina zonalis hat kaum noch Fasern, die 2. und 3. Schicht ist ebenfalls besonders stark betroffen und in den tieferen Schichten sind es speziell die feineren Fasern, die im Fibrillenbilde nicht mehr so reichlich wie sonst anzutreffen sind. Bei der Dementia senilis ist auch die ganze Rinde vom Ausfall betroffen. Die Lamina zonalis ist ebenfalls stark gelichtet, auch die 2. und 3. Schicht hat grosse Einbusse an Fasern erlitten und in den tieferen Schichten ist mehr ein gleichmässiger Ausfall der dicken sowohl wie der dünnen Fasern zu verzeichnen. Bei Delirium schliesslich fanden wir nur in der tangentialen Randzone einen im Vergleich mit normalen Präparaten gut charakterisierten Ausfall, der freilich gegenüber den beiden vorher beschriebenen Krankheiten an Intensität zurückstand. Die tieferen Schichten zeigten hier im Verhalten der extrazellulären Fibrillen keine Abweichung von der Norm. Wir sehen also hier im Gesamtausfall der Fasern wohl nur einen graduellen Unterschied, dem für die einzelnen Krankheitsformen charakteristischen Merkmale kaum zuzusprechen sind. Was nun das Verhalten der einzelnen degenerierten Fasern angeht, so ist es in allen Fällen das gleiche. Wir sehen dieselben teils kurz, wie abgerissen, wenig weit verfolgbar, andererseits längere Fibrillen mit vielen Auftreibungen, knötchenförmigen Anschwellungen und gewundenem Verlauf.

Die bei Delirium im Fibrillenbilde gefundenen Veränderungen veranlassten uns in einer Reihe von Fällen die Hirnrinde zu untersuchen,

bei denen in den letzten Tagen des Lebens öfter und heftige Krämpfe aufgetreten waren. Wir haben zwei Fälle von Urämie beschrieben, die im Anfall ad exitum kamen. Bei beiden handelt es es sich um Menschen im mittleren Lebensalter, bei denen der urämische Anfall 4—5 Tage gedauert hatte und mit heftigen Krämpfen einherging. Wir fanden in beiden Fällen in der vorderen Zentralwindung starke Veränderungen in den longitudinalen Fasern der Lamina zonalis. Der Vergleich mit einer Reihe normaler Präparate ergab immer wieder eine starke Rarefizierung obiger Fasern, so dass oft nur einzelne wenige im Gesichtsfeld sich vorfanden. Dabei waren die einzelnen Fasern teils frakturiert, wie zerbrochen, andererseits, wenn sie in grösserer Länge sich erhalten hatten, mit den bekannten Zeichen der Degeneration versehen: knötchenförmige Auftreibungen und Verklumpungen. Im übrigen fanden wir die Hirnrinde normal. Einen gleichen Befund konnten wir erheben bei einem Patienten im mittleren Lebensalter, der mehrere Tage vor seinem Tode an klonischen oft wiederkehrenden Krampfanfällen und Parese der einen Körperseite gelitten hatte. Die vordere Zentralwindung der kontralateralen Gehirnhälfte wies auf Fibrillenpräparaten dieselben Veränderungen auf, wie wir sie oben bei Urämie beschrieben haben. Um einen Mangel des Färbeverfahrens oder der Färbetechnik kann es sich nicht wohl handeln, da wir zu wiederholten Malen Kontrollversuche angestellt haben, zum Teil auch starke Überfärbung dieser Gegend vornahmen, ohne mehr Fibrillen zum Vorschein zu bringen. Wir möchten daher mit aller Reserve die Ansicht äussern, dass es sich hier wohl um Befunde handelt, die zu den klinisch vorhanden gewesenen Krämpfen in ursächlicher Beziehung standen.

Es wäre ja a priori möglich, dass es sich bei diesen Veränderungen der Randzone um Störungen handelt, die durch Druck von aussen, etwa durch Piaödem bedingt sei. Zur Entscheidung dieser Frage bot sich uns ein interessanter und beweisender Fall. Ein Hämatom der Dura, welches nach den klinischen Symptomen 8 — 10 Tage bestand und die Grösse eines mittelgrossen Apfels erreicht hatte, hatte in der dorsolateralen Fläche der einen Hirnrinde eine tiefe Delle hervorgebracht, während die andere völlig normal erschien. Die Untersuchung beider Hirnrinden mit der Bielschowsky-Methode ergab ein völlig normales und gleiches Verhalten beider Randzonen. Die von uns oben beschriebenen Veränderungen dieser Zone können also wohl nicht durch äusseren Druck bedingt sein. Weitere Untersuchungen müssen näheren Aufschluss geben.

Hier sei auch nochmals auf den Unterschied hingewiesen, der bei den Fällen von Delirium tremens im Verhalten der vorderen zur hinteren Zentralwindung zutage trat. Während die vordere eine starke Einbusse der Fasern der Lamina zonalis sowie Zellver-

änderungen in der Pyramidenschicht erlitten hatte, erwies sich die hintere Zentralwindung anscheinend intakt. Da die besondere Schädigung dieses Rindengebietes durch den Alkohol wohl in der psychomotorischen Erregung seinen Grund haben dürfte, so ist der Befund geeignet eine Stütze zu bilden für die Ansicht, die Sherrington und Grünbaum auf Grund experimenteller Versuche gewannen und die dann von Koch, Monakow, Brodmann, Vogt übernommen und nachgeprüft wurde — dass nämlich die motorische Zone an der Konvexität nur die vordere Zentralwindung umfasste, während sich auf der hinteren erregbare Foci überhaupt nicht fanden. (Vergl. Oppenheim, Lehrbuch der Nervenkrankheiten, 4. Aufl., pag. 633 [1]).

Haben unsere Erwägungen zu dem Schlusse geführt, dass in den von uns untersuchten Fällen spezifische Veränderungen im Zerfall der intra- und extrazellulären Fibrillen nicht anzutreffen sind, so ist doch der Grad und die Art des Zerfalls der Hirnrinde unter Berücksichtigung der Wucherung der Stützsubstanz bis zu einem gewissen Grade für die eine oder andere Krankheitsform pathognomonisch. So finden wir bei der Dementia senilis trotz der starken Veränderungen, welche die einzelnen Nervenelemente erlitten haben, die Architektonik der Rinde doch im ganzen gewahrt und die Vermehrung der Stützsubstanz in gewissen Grenzen bleibend, während bei der Dementia paralytica bei dem hochgradigen Zerfall der Nervenfasern und Zellen und der exzessiven Wucherung des Stützgewebes vom Gesamtaufbau der Rinde nichts mehr wahrzunehmen ist. Die Verschiebung der einzelnen Elemente der Rinde ist eine so hochgradige, dass man auf den ersten Blick wohl den Eindruck gewinnen könnte, als hätte die Wucherung des Gefäss-Bindegewebsapparates und der Glia die Szene eröffnet und die nervösen Bestandteile der Rinde nach allen Seiten verdrängt und gedrückt. Doch sprechen gegen diese Auffassung gewichtige Bedenken. Zeigt uns doch namentlich die Fibrillenfärbung an manchen Stellen der Rinde bereits Zell- und Faserzerfall, wo eine merkliche Vermehrung des Stützgewebes noch nicht hervortritt. Auch finden wir selbst in den stärkst veränderten Partien neben Zellresten und Dentritus noch wohlerhaltene einzelne Zellen in unmittelbarer Nähe. Wir werden daher auch an der Hand unserer Fibrillenpräparate betreffs des Wesens der Paralyse zu der von vielen Seiten vertretenen Ansicht geführt, dass der degenerative Prozess des Parenchyms das Primäre sei und erst in zweiter Linie die Stützsubstanz zu wuchern beginne in dem Bestreben die entstandenen Lücken auszufüllen. Stimmt dies doch mit den vor allem von Weigert in die allgemeine Pathologie eingeführten Grundsätzen überein.

[1]) Anm. bei der Korr.: und neuerdings Vogt, Cécile u. Oskar, Journ. f. Psychol. u. Neurol. Bd. VIII, Ergänzungsheft p. 367.

5. Verhalten der Neurofibrillen bei Tuberkeln und Tumoren des Gehirns.

Grosser Konglomerattuberkel des Grosshirns.

(Älteres Sammlungspräparat.)

Van Gieson-Präparate zeigen ausgedehnteste Tuberkulose. Nur am Rande liegt noch anscheinend völlig intaktes Nervengewebe, soweit es sich mit dieser Methode feststellen lässt. Der ganze Rest des Schnittes zeigt teils ein von ausserordentlich zahlreichen Rundzellen durchsetztes Nervengewebe, teils solches überhaupt nicht mehr, sondern nur Bestandteile der tuberkulösen Neubildung und zwar finden sich hier vielgestaltige Epitheloidzellen, um welche sich aussen herum grosse Massen von Rundzellen finden. Zentral findet sich meist ausgedehnte Nekrose. Riesenzellen werden nur ganz vereinzelt gefunden. Während besonders am Rande des grossen Konglomerattuberkels so noch einzelne typische Tuberkel wahrzunehmen sind, finden sich mehr nach dem Inneren des Tuberkels zu sehr grosse unregelmässig gestaltete Bezirke, welche vollständiger Nekrose anheimgefallen sind.

Auf Markscheidenpräparaten, welche nach Weigert gefärbt sind, sieht man nur in jenem an den Tuberkel angrenzenden relativ gut erhaltenen Nervenbezirk noch Markscheiden in grösserer Zahl, jedoch zeigen auch diese hier Veränderungen, welche in Quellung und Auftreibungen bestehen. Im übrigen finden sich nur an wenigen Stellen, wo zwischen frischeren Tuberkeln noch etwas Nervengewebe erhalten ist, noch einzelne Markscheiden, aber im Zustande hochgradiger Degeneration. Dieselben sind überaus hell gefärbt, zeigen mächtige Auftreibungen und sind zum grossen Teil zerfallen, so dass keine einheitliche Fasern, sondern derartig gequollene Kolben, runde Massen und dergleichen vorliegen. Im übrigen Präparate und insbesondere im Gebiet der tuberkulösen Neubildung finden sich keinerlei Markscheiden mehr gefärbt.

Bielschowsky-Präparate nun verhalten sich auch hier wiederum ganz anders. Zunächst sieht man die Nervenfasern dem erhaltenen Nervengewebe entsprechend, in sehr grosser Zahl; dieselben sind im grossen ganzen sehr wenig verändert, zeigen aber doch vereinzelte Auftreibungen, verdickte Stellen und ganz vereinzelt hellere, schlechter gefärbte Strecken. In dem zwischen den Tuberkeln noch vorhandenen Nervengewebe sind nun auch viel zahlreichere Achsenzylinder wahrzunehmen, als der Zahl der Markscheiden entsprechen würde. Dieselben zeigen allerdings auch hochgradige Veränderungen, in dem eben erwähnten Sinne jedoch hier von viel grösserer Intensität. Es finden sich also hier zwischen den mehr einzeln gelegenen Infiltrationszellen immerhin noch sehr zahlreiche Fibrillen. In den typisch tuberkulös gebauten Gebilden nun sind die Nervenfasern zwar zum grössten Teil verschwunden, einzeln gelegen und durch die Zellen des Tuberkels auseinander gedrängt, finden sich aber hier Nervenfasern doch immerhin noch in nicht unbeträchtlicher Zahl. Diese Nervenfasern nun aber sind in allerhöchstem Grade verändert. Zum grossen Teil sind sie enorm gequollen, von ganz unregelmässiger Kontur, zum Teil heller, zum Teil ganz dunkel gefärbt. Andere Fasern, welche im ganzen noch besser erhalten sind, zeigen in ihrem Verlauf ausserordentlich zahlreiche, teils mehr regelmässige, teils ganz unregelmässige runde und längliche Massen eingesetzt, welche zum Teil gleichmässig schwarz gefärbt sind, zum Teil aber auch in den schwarzen Massen unregelmässige helle Flecken erkennen lassen. Vielfach auch zeigen sich die Fasern durch Stellen unterbrochen, welche heller gefärbt erscheinen. Doch finden sich hier auch vereinzelte Fasern, welche noch sehr wenig verändert sind. Während so an vielen Stellen im mehr diffusen tuberkulösen Gewebe zwischen den Zellen desselben noch immerhin ziemlich zahlreiche, wenn auch veränderte Nervenfasern vorhanden sind, finden sich in anderen typischen Tuberkeln, wo Epitheloidzelle an Zelle liegt, höchstens am

Rande noch vereinzelte Nervenfasern, während inmitten des Tuberkels keine solchen mehr erhalten sind. Auch in dem zuerst beschriebenen tuberkulösen Gewebe findet sich eine bedeutende Abnahme der Fasern von der Peripherie nach dem Zentrum zu. In der Nekrose nun finden sich nur einigermassen wohlerhaltene Fibrillen überhaupt nicht mehr. An vielen Stellen, vor allem da, wo es sich um ausgedehnte nekrotische Bezirke handelt, finden sich auch keinerlei Andeutungen von Resten solcher mehr. An anderen Stellen dagegen, offenbar da, wo es sich um noch beginnende Nekrose handelt, finden sich noch Fibrillen vereinzelt in durchaus gequollenem und meist in Körner aufgelöstem Zustande; das heisst also eine Art Detritus von Fasern.

Es handelt sich also demnach um einen typischen Konglomerattuberkel, mit einzelnen frischen Tuberkeln und einem mehr diffusen tuberkulösen und Granulationsgewebe am Rand, während noch eine kleine Strecke mehr normaler weisser Substanz mit in den Schnitt fällt. Wir konnten feststellen, dass in dem zuletzt erwähnten Bezirk die Nervenfasern zahlreicher und weniger verändert waren, als die Markscheiden, dass ferner in den infiltrierten Gebieten zwischen den kleinen Tuberkeln die Markscheiden zum grössten Teil zugrunde gegangen, die Achsenzylinder zwar rarefiziert und hochgradig verändert aber doch zum grossen Teil noch vorhanden waren. Auch in typischen Tuberkeln fanden sich noch auseinander gedrängte meist hochgradig veränderte Fibrillen, während von Markscheiden nirgends hier etwas wahrzunehmen war. Andere Tuberkel enthielten ebensowenig Fibrillen wie Markscheiden. In nekrotischen Bezirken fand sich stellenweise noch ein Dentritus von Achsenzylindern.

Gehirntuberkulose. (S. Nr. 296).

Es wurde ein grosser Konglomerattuberkel im rechten Schläfenlappen geschnitten.

Bei van Gieson Schnitten zeigt sich derselbe aus zahlreichen einzelnen kleinen aus Epithel und Riesenzellen zusammen gesetzten, zentral verkäsenden, am Rande stark fibrösen Tuberkeln gebildet. Derbes Bindegewebe grenzt das ganze Gebilde gegen das umliegende Gehirngewebe ab. Bielschowkys-Schnitte zeigen dies Bindegewebe ebenfalls sehr deutlich gefärbt. Neurofibrillen liegen höchstens ganz vereinzelt — und auch diese lassen sich nicht sicher als solche feststellen — in der Bindegewebsschicht, welche an das Nervengewebe angrenzt. Sonst finden sich in dem ganzen Konglomerattuberkel nirgends irgendwelche Reste von Fibrillen. In dem umliegenden Nervengewebe, zunächst da, wo das Bindegewebe, welches nicht scharf gegen das Nervengewebe abgesetzt ist, mit einzelnen Ausläufern noch in dies hineinragt und sodann eine kleine Strecke weiter nach aussen, sind die Fibrillen in grosser der dem übrigen Gehirngewebe entsprechenden Zahl vorhanden. Jedoch weisen die Fibrillen hier in grosser Zahl teils mehr längliche, teils mehr runde, knopfförmige Auftreibungen, welche z. T. zu mehreren hintereinander in die Faser eingesetzt sind, auf. Einige derselben zeigen auch insofern noch eine feinere Zeichnung, als inmitten der dunklen Masse eine helle Stelle liegt.

Es liegt in diesem Falle ein grosser und wie das stark entwickelte Bindegewebe zeigt, alter Konglomerattuberkel vor. Es hängt wohl hiermit zusammen, dass die Tuberkel keinerlei Fibrillen mehr aufweisen und auch in der fibrösen Randpartie derselben höchstens ganz vereinzelte vor-

handen sind. Das unmittelbar in den Tuberkel angrenzende Gehirngewebe zeigt die Nervenfasern quantitativ unverändert, jedoch weisen die einzelnen Fasern Auftreibungen und dergl. in grosser Zahl (in weit grösserer als sie vereinzelt überall im Nervengewebe zu sehen sind) auf und zwar entsprechen diese Bildungen ganz denen, welche wir auch sonst bei degenerativen Zuständen und zwar mehr chronischer Art (scharfe Kontur, keine Auflösung in Körner etc.) fanden. Irgendwelche Aufsplitterungen feiner Nerven oder dem Ende der Fibrillen aufsitzende, den „Conos de crecimiento" entsprechende Gebilde, also überhaupt Regenerationszeichen, konnten wir nicht auffinden.

Fassen wir diese beiden Fälle von Gehirntuberkulose zusammen, so liegt im ersteren ein relativ frischer Konglomerattuberkel mit einzelnen Tuberkeln und einem mehr diffusen Granulationsgewebe vor, im zweiten dagegen ein scharf von Bindegewebe abgekapselter, alter, grosser Konglomerattuberkel. Dementsprechend wies letzterer keinerlei Fibrillen mehr auf. Dahingegen zeigte der erste Fall in den Tuberkeln noch zahlreiche erhaltene, wenn auch veränderte Fibrillen. Diese waren markscheidenlos. Selbst in der Nekrose fand sich noch ein Detritus von Fibrillen. Der Unterschied der beiden Fälle ist offenbar so zu erklären, dass im zweiten das viel höhere Alter des Prozesses und die scharfe Abkapselung des Gebietes mit derbem Bindegewebe das Zugrundegehen aller Fibrillen erklärt.

In der Literatur finden wir Angaben über das Verhalten der Achsenzylinder in Tuberkeln lediglich in zwei Arbeiten, einmal in derjenigen von Raubitschek und sodann in derjenigen von Marburg. Beide Autoren bedienten sich des Bielschowsky Verfahrens. Klinisch war, weil manchmal die Ausfallserscheinungen geringer sind als der Ausdehnung der Tuberkulose entsprechen müsste. (so z. B. in einem Fall Schlesingers, von zentraler Rückenmarkstuberkulose[1]) schon früher an ein Erhaltenbleiben leitender Elemente inmitten einer tuberkulösen Veränderunng gedacht worden. Raubitschek fand nun inmitten von Tuberkeln des Zentralnervensystems, ja selbst in verkästen Stellen derselben, Achsenzylinder erhalten. Er glaubt somit die Erklärung für jene klinischen Symptome bieten zu können.

Im Gegensatz hierzu fand Marburg, welcher 3 Tuberkel untersuchte, in den Randpartien der Tuberkel Achsenzylinder in kleinen Inseln erhalten, dieselben aber stark gequollen, schlechter als normal imprägniert, und vielfach in ihrer Kontinuität unterbrochen, wenn auch im übrigen noch homogen. Auch aussen um das tuberkulöse Gewebe herum fanden sich noch Degenerationserscheinungen am Nervengewebe. Die inneren Partien des Tuberkels, das heisst soweit sich dies aus Marburgs Schilderung erkennen lässt, überhaupt das Ganze eigentlich und typisch tuberkulöse

[1]) Deutsche Zeitschr. für Nervenheilkunde. Bd. 8.

Gebiet, enthielt solche Fasern, welche Marburg mit Sicherheit als Nervenfasern ansehen konnte, nicht. In jedem Falle können sie nur sehr vereinzelt gewesen sein. In den nekrotischen Bezirken liess sich alles was das Vorhandensein von Achsenzylindern andeutete, direkt ausschliessen. Die Abbildung, welche Marburg seiner Arbeit beigibt, zeigt die Achsenzylinder in ähnlichem Zustande wie auch wir sie beobachteten, aus der Randpartie eines Tuberkels. Es scheint sich hier der Abbildung nach, welche nur ganz einzelne weit auseinander gelegene kleine dunkle Kerne aufweist, um ein Gebiet zu handeln, welches am Rande des Tuberkels, aber völlig ausserhalb dieses selbst sass und in keiner Weise mehr zum Tuberkel selbst gehört. Im Gegensatz hierzu fanden wir ähnlich wie Raubitschek in unserem ersten Fall auch im eigentlichen Tuberkel noch zahlreiche Achsenzylinder erhalten, wenn auch zum grossen Teil (aber nicht alle) in dem Sinne Marburg's verändert. (Raubitschek sagt in seinem sehr kurzen Artikel nichts von Veränderungen der Fibrillen.) In bezug auf die verkästen Stellen stehen unsere Befunde in der Mitte zwischen beiden Autoren, indem wir zwar keine eigentlichen Nervenfasern wie Raubitschek, wohl aber Reste von solchen noch finden konnten. Wir halten die Frage ob, wie Raubitschek meint, die Nervenfasern inmitten des tuberkulösen Gewebes die Leitung aufrecht erhalten oder, wie Marburg annimmt, dies (da er nur wenige und sehr veränderte Fasern und nur in den peripheren Teil der Tuberkel erhalten fand) unmöglich sei, für zunächst nicht sicher entscheidbar. Unsere anatomoischen Befunde stehen ja auch hier in der Mitte zwischen beiden Autoren, wenn auch wohl allerdings Raubitschek viel näher. Ob die von uns gefundenen Nervenfasern noch funktionieren konnten, lässt sich kaum entscheiden, von einem Teil derselben aber wohl annehmen. Sollte Raubitschek dies auch den im nekrotischen Bezirk gelegenen Fasern noch zutrauen, so geht er allerdings wohl zu weit. Die Verschiedenheit der Bilder mag zum Teil, wie dieses auch Marburg andeutet, auf das verschiedene Alter der tuberkulösen Prozesse zu beziehen sein. Hierauf weisen ja die Unterschiede der Befunde in unserem ersten und weit älteren zweiten Falle hin. Auf jeden Fall ist es von Interesse, dass in den von Raubitschek wie dem einen von uns untersuchten Tuberkel des Zentralnervensystems sich zahlreiche marklose Achsenzylinder vorfanden, das heisst also, dass ein grosser Teil dieser erhalten war, während ihre Markscheiden zugrunde gegangen waren.

Gliom. (S. Nr. 275).

4—5 cm grosser Tumor des linkens Grosshirns von dem zweiten Sulcus frontalis bis in den Parietallappen und in seinem mittelsten Teil nach unten in dem Temporallappen bis zur Broca'schen Stirnwindung reichend. Der Tumor dringt nirgends in die graue Hirnrinde ein; er zeigt in seinem Zentrum ausgedehnte Nekrose.

Van Gieson-Präparate zeigen makroskopisch ein dunkel gefärbtes, dem normalen Gehirngewebe entsprechendes Gebiet, daran anschliessend ein etwas helleres, welches, wie sich bei mikroskopischer Betrachtung herausstellt, dem Tumor entspricht und nach der anderen Richtung zu, den grössten Teil des Schnittes einnehmend, ein makroskopisch gelbrötliches Gebiet, welches mikroskopisch nur noch Andeutungen von in ihrer Form gerade noch erkennbaren zahlreichen Blutgefässen, im übrigen aber keinerlei Kernfärbung oder Struktur mehr aufweist und der schon bei der Sektion aufgefallenen ausgedehnten zentralen Nekrose entspricht. Der Tumor selbst besteht aus sehr zahlreichen Zellen, welche protoplasmareich zum grossen Teil eine länglich gestreckte Form haben und ziemlich grosse, mässig helle, zum Teil auch kleinere dunklere, meist ovallängliche oder spindelige, zum Teil auch runde Kerne aufweisen. Diese Zellmassen des Tumors sind dadurch in kleine, oft miteinander anastomosierende Felder eingeteilt, dass sich sehr zahlreiche, zum Teil grössere, zum grössten Teil aber sehr feine Gefässe zwischen sie einschieben. Die letzteren zeigen nur ein feines Bindegewebshäutchen um die roten Blutkörperchen. An vielen Stellen sind auch nur die bindegewebigen Streifen ohne die roten Blutkörperchen zu erkennen. Der Tumor ist an diesen Gefässen, wie schon erwähnt, überaus reich. Die Grenzlinie zwischen Tumor und Hirngewebe ist keine gradlinige und auch insofern keine scharfe, als sich die Tumorzellen im umliegenden Gehirngewebe erst allmählich verlieren. Auch hier sieht man sehr zahlreiche Gefässe. Während somit der Tumor im allgemeinen durchaus einem einfachen Sarkom, im wesentlichen Spindelzellensarkom, zu entsprechen scheint, finden sich an zahlreichen Stellen, wo die Tumorzellen weniger dicht liegen, solche, welche mit deutlichen Ausläufern nach verschiedenen Richtungen versehen sind und hier, wie auch sonst im Tumor, tritt eine leicht gelb gefärbte, ganz feinfaserige Masse zutage. Da diese Glia darstellt, liegt offenbar ein Gliom vor. Noch zu erwähnen ist, dass wir am Rande des Tumorgewebes und der Nekrose zwar keine bindegewebige Kapsel sehen, wohl aber einige zusammenhängende sehr breite Streifen und Massen von Bindegewebe. Dass dies von den Gefässen ausgeht, ist daran deutlich zu erkennen, dass sich in seiner Mitte häufig Ansammlungen roter Blutkörperchen finden, wenn auch die ganze Wandung des Gefässes in sklerotisches Bindegewebe verwandelt ist.

Auf nach Bielschowsky gefärbten Präparaten sehen wir nun an der Grenze des Tumors und des Gehirngewebes, ebenso wie es bereits am Van Gieson-Schnitt beschrieben wurde, dass sich beide hier ineinander einschieben, nicht scharf gegeneinander absetzen. Die Tumorzellen liegen hier mehr vereinzelt und nicht in so ausgeprägten Zügen geordnet wie inmitten des Tumors, auch sind sie und ihre Kerne hier weniger rein spindeliger Form, sondern mehr rund und unregelmässig. In diesem Grenzgebiet nun sind die Nervenfasern in kaum verminderter Zahl zu einem dichten Maschenwerk mit etwas vorwiegender transversaler Richtung angeordnet vorhanden. Nur ganz vereinzelt weisen sie kleine Auftreibungen oder hellere Stellen auf, im übrigen scheinen sie ganz der Norm zu entsprechen. In diesem Gebiete finden sich auch Ganglienzellen in mässiger Zahl. Während man in ihren Fortsätzen, besonders in dem nach der Peripherie zu gerichteten Spitzenfortsatz die Fibrillen deutlich wahrnimmt, wenn auch manchmal stellenweise wie gequollen und hellgefärbt, wobei die Fortsätze dicht hinter dem Abgange von der Ganglienzelle manchmal Auftreibungen zeigen, so lässt sich in der Zelle selbst meist gar nichts mehr von Fibrillen wahrnehmen. Oder aber sie zeigt nur in einem kleinen Teil ihres Protoplasmas einzelne wie verklumpt erscheinende Fibrillen, während der Rest desselben eine Art verklumptes Maschenwerk aufweist oder ganz gleichmässig gelbbraun gefärbt ist. Auch der an die Zelle selbst angrenzende Teil des Fortsatzes zeigt auf eine mehr oder weniger lange Strecke häufig keine Fibrillen, welche sich dann erst jenseits finden. Der Kern dieser Zellen imponiert als dichte, keine weitere Struktur aufweisende dunkelschwarze Masse und ist zumeist exzentrisch gelagert. Von einem Kernkörperchen ist in diesen schwarzen Kernen nichts

mehr wahrzunehmen. Weiter nach der Peripherie zu finden sich sehr zahlreiche Ganglienzellen, welche ihrer Form nach offenbar den kleinen Pyramidenzellen entsprechen. Auch sie zeigen einen schwarzen Kern und die Fibrillen öfters verklumpt oder fein gekörnt. Begeben wir uns nun von der zuerst beschriebenen Tumor-Gehirngewebsgrenze in den Tumor selbst hinein, so sehen wir auf eine weite Strecke hin die Fibrillen noch ausserordentlich zahlreich und erst ganz allmählich nehmen dieselben an Zahl ab. In diesem Gebiete sind die einzelnen Fibrillen im grossen und ganzen in ihrer Form sehr gut erhalten; einige zeigen aber auch Verklumpungen, Auftreibungen unregelmässiger Art und abwechselnd hellere und dunklere Strecken. Auch fallen einzelne besonders dicke Fibrillen auf. Dringen wir weiter in das Innere des Tumors ein, so werden die Fibrillen allmählich immer spärlicher, jedoch sind einzelne stets wahrzunehmen. Sie zeigen aber jetzt sehr viele Auftreibungen, helle Stellen und ganz vereinzelt auch Aufsplitterungen. Begeben wir uns nun ins eigentliche Zentrum des Tumors, wo nur noch wenige derartige Fibrillen vorhanden sind, so gelangen wir hier in das nekrotische Gebiet. In diesem sehen wir nur schlecht gefärbtes Bindegewebe, zu Gefässen gehörend, dem van Gieson-Präparate entsprechend noch eine Art Struktur andeutend, dazwischen liegen sonst nur nekrotische, gelb gefärbte Massen. In diesen letzteren aber finden wir noch ein ganz hellgelb gefärbtes Maschenwerk von zwar infolgedessen ziemlich schwer erkennbaren aber doch ziemlich breiten Fasern. Es handelt sich hier offenbar um Gliagewebe. Die Zellen und ihre Kerne sind vollkommen nekrotisch, stellen eine Art Detritus dar. Daraus, dass dies Gliagewebe keine Zellen aufweist, ziemlich dicke Fasern enthält, sich schlecht färbt und am Rande nicht stärker entwickelt ist wie weiter in der Nekrose, schliessen wir, dass es sich hier nicht etwa um neugebildete, sondern um alte, zugrunde gehende Glia des Glioms handelt. Ferner nun ist sehr auffallend, dass in diesen ganz nekrotischen Gebieten sich sehr vielfach ganz schwarz gefärbte Körnchen finden, welche längs gereiht durchaus die Form von Fibrillen wiedergeben. Dass es sich um solche handelt, geht auch daraus hervor, dass sich im Verlaufe dieser Körnchen Auftreibungen und hellere verklumpte Massen, denen der veränderten Fibrillen entsprechend, vorfinden, und daraus, dass ganz vereinzelt diese Körnchenmassen in noch mehr zusammenhängende Fibrillen übergehen. Offenbar liegt hier also ein Detritus von Fibrillen vor. An einer anderen Stelle findet sich das gleiche, also noch eine Andeutung von zugrunde gehenden Gliafasern und sehr stark veränderte Fibrillen am Rande eines nekrotischen Gebietes und zwar schiebt sich dieses zwischen noch erhaltene Tumorzellen ein, während weiter zentralwärts vollständige Nekrose ohne eine Andeutung von alledem vorliegt. Dies Gebiet stellt offenbar ein schon länger abgestorbenes dar.

In diesem Gliom sind, um kurz zusammenzufassen, die Fibrillen zunächst, nur leicht verändert, in sehr grosser Zahl erhalten und nehmen nur nach der Mitte des Tumors zu an Zahl allmählich ab, an Veränderungen zu. Selbst in frisch nekrotischen Stellen finden sich noch Fibrillenreste in Form eines Detritus; in alter Nekrose allerdings nicht mehr. Am Rande des Tumors, wo die extracellulären Fibrillen kaum verändert sind, sind die intracellulären der Ganglienzellen hochgradig zerstört, diese auch sonst verändert.

Gliom (S. Nr. 100).

Wir sehen hier bei Van Gieson-Präparaten einen Tumor, welcher dem zuletzt beschriebenen in vielen Punkten gleicht, in manchem aber auch deutliche Verschiedenheiten aufweist. Auch hier besteht derselbe hauptsächlich aus grossen Zellen; diese haben zwar auch zum grossen Teil Spindelgestalt, daneben finden

sich hier aber auch sehr zahlreiche mehr runde Zellen mit rundem Kern. Die letzteren sind ziemlich gross und besitzen deutliches Chromatingerüst. Die Zellen liegen hier nicht so dicht und nicht parallel geordnet und weisen somit nicht eine zugweise Anordnung auf wie im letzten Falle. Auch finden wir hier nicht wie dort eine durch Gefässe und Bindegewebsstreifen bedingte Anordnung in Felder. Vielmehr herrscht hier grössere Regellosigkeit. Die Gefässe sind mässig zahlreich — es finden sich vor allem grössere solche — ohne besondere Anordnung. Dagegen sieht man hier weit ausgesprochener als im letzten Falle, im ganzen Tumorgebiete, besonders an manchen Stellen, ein sehr dichtes, gelb gefärbtes Netz feinster Fasern. In diesem liegen, wenn auch vereinzelt, so doch zahlreicher und deutlicher als wie im zuvor beschriebenen Falle, Zellen mit reichlichem Protoplasma, welche sich durch ihre nach allen Seiten ausstrahlenden Fortsätze, die sich dem feinen Fasernetz zugesellen, als Gliazellen ausweisen. Inmitten des Tumorgebietes findet sich auf ausgedehnte Strecken hin Nekrose, in welcher nur noch undeutlich rotgefärbte Streifen Bindegewebe mit roten Blutkörperchen als Reste der Gefässe zu erkennen sind. Am Rande der nekrotischen Herde finden sich schlecht gefärbte Kerne und ferner ein ganz hellgelb gefärbtes, aber ganz undeutlich und wie verklumpt erscheinendes Fasernetz; weiter nach aussen um die nekrotischen Herde sieht man manchmal Anhäufungen von Zellen mit kleinen runden und spindeligen Kernen. Der Tumor setzt nicht scharf gegen das Gehirngewebe ab, vielmehr finden sich am Rande desselben noch zahlreiche und dann spärliche Tumorzellen im allmählichen Übergange zum normalen Gehirngewebe.

Auch an nach Bielschowsky gefärbten Präparaten zeigt sich das dichte Glianetz des Tumors, deutlich grau-schwarz gefärbt und auch der allmähliche Übergang des Tumors ins Gehirngewebe lässt sich deutlich erkennen. Hier in diesem Gebiete und ebenso im reinen Tumorgebiet finden sich überaus zahlreiche Fibrillen, ja dieselben erscheinen gegenüber dem normalen Gehirngewebe besonders am Rande des Tumors höchstens ganz wenig rarefiziert. Die Fibrillen heben sich hierbei durch ihre viel dunklere Färbung, ihre weit grössere Breite, weitere Verfolgbarkeit und sonstige Eigentümlichkeiten von den Gliafasern, besonders wenn man die Mikrometerschraube spielen lässt — wobei die Fibrillen infolge ihrer grösseren Breite auch in einer anderen Ebene einstellbar sind —, so scharf ab, dass eine Verwechslung ausgeschlossen erscheint. Diese hier gelegenen Fibrillen zeigen nun Veränderungen, aber nur relativ geringfügiger Art; sie weisen vereinzelte, regelmässige, meist längliche Anschwellungen auf und es finden sich auch einige grössere solche. Ferner sieht man auch in die Fibrillen, aber nur selten, helle Stellen eingesetzt; im übrigen erscheinen diese Fasern hier ziemlich intakt. In den nekrotischen Bezirken sind die Fibrillen zum grössten Teil zugrunde gegangen; man findet nur vereinzelt noch ganz kurze solche wie zerfallen und gekörnt. An einigen Stellen, wo kleine Blutungen sich finden, sind zwischen den Blutkörperchen, wo diese mehr diffus liegen, die Fibrillen spärlich und stark verändert, manchmal nur eine Reihe von Körnchen darstellend, zu sehen; da wo sich dichtere Blutmassen finden, sieht man überhaupt keine Fibrillen mehr.

Im inneren Tumorgebiete selbst finden sich keine mit Sicherheit als Ganglienzellen anzusprechende Zellen. An der Grenze des Tumors und des Gehirngewebes, da, wo mehr einzelne Tumorzellen das letztere infiltrieren, sieht man Ganglienzellen, die zwar noch ein Fibrillennetz aufweisen, dieses aber verklumpt erscheinen lassen und in ihm kleinere und grössere, oft mehrere, runde helle von Fibrillen freie Stellen manchmal von gelber Farbe, also offenbar Vakuolen erkennen lassen. Der Kern dieser Zellen ist heller und erscheint wenig scharf konturiert. Weiter nach aussen finden sich kleinere Ganglienzellen, welche ihrer Form nach kleine Pyramidenzellen darzustellen scheinen und helle Kerne aber nur undeutlich gefärbte Fibrillen aufweisen, wobei es sich nicht mit Sicherheit entscheiden lässt, ob dies als Färbeeffekt oder pathologische Veränderung aufzufassen ist.

Auch in diesem Gliom sind die Fibrillen wenig verändert, in grosser Zahl erhalten. In nekrotischen Stellen und Blutungen zeigen sie die höchsten Grade des Zerfalls oder sind ganz verschwunden. Die Ganglienzellen am Rande des Tumors verhalten sich wie im vorigen Falle.

Sarcom (S. Nr. 286).

Ferner hatten wir Gelegenheit, ein Sarcom, welches den Wurm und einen Teil der linken Kleinhirnhemusphäre einnahm, zu schneiden. Dasselbe war sehr scharf gegen das umliegende Kleinhirngewebe abgesetzt und schälte sich vollständig aus diesem heraus, so dass nur beides getrennt geschnitten und untersucht werden konnte.

Der Tumor selbst erweist sich auf van Gieson-Schnitten als einfaches Rundzellensarkom. Auf Bielschowsky-Schnitten sind in ihm nirgends irgend welche Nervenelemente wahrzunehmen. Das umliegende Kleinhirngewebe zeigt bei Bielschowsky-Schnitten keinerlei sichere Veränderungen der hier gut färbbaren Fibrillen, weder in quantitativer noch qualitativer Beziehung.

Im Gegensatz zu den untersuchten Gliomen weist ein gegen das Gehirngewebe überaus scharf abgesetztes Sarcom also inmitten des Tumors keinerlei Fibrillen auf. Die Grenze gegenüber dem Gehirngewebe ist eine überaus scharfe. Letzteres zeigt auch im angrenzenden Gebiet keine Verdrängungserscheinungen oder sonstigen Veränderungen.

Metastase eines am rechten Oberschenkel sitzenden Rezidivs eines Melanosarkoms (S. Nr. 146).

Das Gehirn wies zahlreiche solche auf.

Van Gieson-Schnitte durch einen kleinen derartigen Tumorknoten zeigen schon makroskopisch einen zackigen Rand und in einiger Entfernung davon einen roten Streifen, welcher in der Mitte besonders breit ist; sodann folgt dunkles Gewebe, offenbar das Hirngewebe.

Mikroskopisch besteht das Sarkom aus dicht gedrängt, zum Teil lose liegenden, grossen, unregelmässigen Zellen mit runden, selten spindeligen Kernen. Sie sind hell, mit deutlichem Chromatingerüst versehen, von sehr ungleichmässiger Grösse. Sehr viele Zellen enthalten auch mehrere oder eine ganze Reihe solcher Kerne. Auch finden sich sehr grosse Zellen mit sehr grossem, dunkelgefärbtem, unregelmässig geformtem Kern. Zwischen diesen Zellen liegt nur sehr spärliches Bindegewebe, dagegen zahlreichere Gefässe. Im Innern des Tumors zeigt an einigen Stellen ein Detritus, aus kleinen, dunklen, zerfallenen Kernen bestehend, beginnende Nekrose an. Um den Tumor herum findet sich ein Flechtwerk ziemlich parallel verlaufender breiter bindegewebiger Streifen, zwischen denen Rundzellen und grössere mit Pigment beladene Zellen, sowie zahlreiche Blutgefässe und hier und da auch kleine Ansammlungen extravasierter roter Blutkörperchen zu sehen sind. Nach aussen, also nach dem normalen Gehirngewebe zu, wird das bindegewebige Maschenwerk und dessen einzelne Balken dünner und verlieren sich allmählich. Eine bei van Gieson-Färbung sicher feststellbare Wucherung von Gliafasern oder -zellen findet sich hier nicht. An den beschriebenen Stellen also besteht eine scharfe bindegewebige Abkapselung des Tumors, doch ist diese bindegewebige Kapsel von sehr verschiedener Breite, bei weitem am stärksten, wie schon makroskopisch zu sehen war, in der Mitte des Schnittes entwickelt. Nach beiden Seiten zu wird sie weit dünner und besonders am einen Ende des Schnittes besteht eine derartige bindegewebige

Abkapselung überhaupt nicht. Da wo sich das Bindegewebe am breitesten fand, sieht man in seinem dem Tumorgewebe benachbarten Abschnitt zwischen den Bindegewebsfasern noch einzelne Tumorzellen und nach aussen von diesen kleine Rundzellen, während die schon erwähnten kleinen Blutungen und die Pigmentzellen sich in dem äusseren mehr lockeren Abschnitt der Bindegewebskapsel finden. Da nun, wo eine eigentliche bindegewebige Abkapselung ganz fehlt, sieht man an einer Stelle eine langgestreckte Blutung die Grenze zwischen Tumor und Gehirngewebe bilden; meist aber besteht hier keine scharfe Grenze zwischen beiden, vielmehr schieben sich einzelne Tumorzellen hier ins benachbarte Gehirngewebe, aber nur auf eine sehr schmale Strecke hin, vor.

Bielschowsky-Präparate zeigen sowohl im Tumor selbst, wie in der bindegewebigen Kapsel keinerlei Fibrillen. Nach aussen von letzterer sind sie zunächst etwas spärlicher vorhanden und zeigen — aber nur in geringerem Masse — Auftreibungen, Verdickungen und auch ganz vereinzelt mit gut gefärbten abwechselnde, hell erscheinende Strecken. Es folgt sehr bald völlig normales Gehirngewebe mit sehr zahlreichen und unveränderten Fibrillen. In den schon zuvor erwähnten kleinen Blutungen aussen von der Kapsel oder zwischen Tumor und Gehirngewebe an der einen besprochenen Stelle sieht man rarefizierte Fibrillen mit stärkeren Veränderungen, und da wo das Blut sehr dicht liegt, finden sich Fibrillen überhaupt nicht mehr. Da wo eine bindegewebige Kapsel nicht besteht und Tumorzellen ins umgebende Gehirngewebe eindringen, sind die Fibrillen zwar spärlicher, aber doch noch erhalten, und liegen hier zwischen den Tumorzellen. Sie zeigen hier aber stärkere Veränderungen, das heisst unregelmässige Auftreibungen und stellenweise helle und ungefärbte Strecken, aber doch ziemlich scharfe Kontur. Auch sind an dieser Stelle noch vereinzelte Ganglienzellen zwischen den Tumorzellen vorhanden, welche aber ebenfalls Verklumpung ihrer Fibrillen und Vakuolenbildung aufweisen.

Eine Sarkommetastase im Gehirn, welche im allgemeinen, wenn auch nicht überall, scharf gegen das umliegende Hirngewebe abgegrenzt ist, enthält keinerlei Fibrillen. Solche liegen, zunächst leicht verändert und an Zahl vermindert, ausserhalb der den Tumor umgebenden Kapsel. An Stellen, wo diese fehlt und die Tumorzellen ins Gehirngewebe vordringen, finden sich Fibrillen, aber rarefiziert und stark verändert, sowie vereinzelte ebenfalls stark veränderte Ganglienzellen.

Fassen wir diese Befunde des Verhaltens der extra- und intracellularen Neurofibrillen in Tumoren des Gehirns zusammen. Wir haben zunächst zwei Primärtumoren untersucht, welche in das Gebiet der circumscripten, aber ins umgebende Hirngewebe vordringenden Gliome gehören. Die Ganglienzellen waren in beiden Fällen im Grenzgebiet zwischen Tumor und Gehirngewebe zum grossen Teil erhalten, doch wiesen sie stark verklumpte Fibrillen und zum Teil auch ein völliges Verschwinden dieser etc. unter Bildung von Vakuolen auf. Dasselbe fand sich im Anfang der Fortsätze; im weiteren Verlauf zeigten letztere besser erhaltene, wenn auch veränderte Fibrillen. Inmitten des Tumorgebietes liessen sich sichere Ganglienzellen nicht mehr auffinden. Auch die aussen vom Tumor nach der Gehirnoberfläche zu gelegenen kleineren Pyramidenzellen zeigten sich, wenn auch weit weniger, verändert.

Die extrazellulären Nervenfasern sind nicht nur im Grenzgebiete des Tumors, sondern auch weit in letzteren hinein nur

sehr wenig rarefiziert, an Zahl ausserordentlich gut erhalten und auch nur in sehr geringem Masse verändert. Höchstens weisen sie einige Verklumpungen und helle Stellen auf. Nach dem Zentrum des Tumors zu werden die Fibrillen spärlicher, zeigen stärkere Veränderungen, sind aber teilweise doch noch vorhanden. Selbst in der Nekrose finden sich noch Reste von Fibrillen in Form von Reihen von Körnchen, dazwischen noch einige wie abgerissen erscheinende kurze Fibrillen. Da, wo Blutungen gelegen sind, verhalten sich die Fibrillen ganz dem analog, was schon über sie bei frischen Blutungen besprochen wurde. Wir sehen, dass unsere beiden Gliome im wesentlichen übereinstimmen. Der Hauptbefund ist die sehr grosse Zahl der erhaltenen Nervenfasern. Es sind weit mehr vorhanden als man Markscheidenpräparaten nach ahnen konnte. Ja, auf eine weite Strecke in den Tumor hinein sind sie fast gänzlich erhalten. Erst in den älteren Teilen dieses gehen sie zugrunde. Dies und die geringen Veränderungen, sowie, dass sich selbst in der Nekrose noch Reste von ihnen finden, beweist wiederum ihre Widerstandsfähigkeit. Die Veränderungen der Fasern sind von den oft beschriebenen qualitativ nicht verschieden. Nur im nekrotischen Gebiet findet sich ein echter Detritus. Die Ganglienzellen sind viel empfindlicher, im eigentlichen Tumor verschwunden, am Rand dieses erhalten, aber mit sehr stark veränderten Fibrillen in der Art, wie dies oft beschrieben wurde. Das ganze Bild weist auf ein infiltrierendes Wachstum der Gliome hin.

Dies verhält sich bei der Melanosarkommetastase — und ebenso bei dem primären Sarkom des Gehirns — umgekehrt; diese wachsen expansiv und so sind denn im Tumorgebiet gar keine Nervenfasern erhalten; auch am Rande, wo der Tumor fortschreitet, sind sie an Zahl verringert und stark verändert; auch finden sich hier noch vereinzelte Ganglienzellen. Auch da, wo etwa eine bindegewebige Kapsel den Tumor umhüllt, liegen in ihr keine Nervenfassern mehr. Diese Tumoren sind zum Vergleich mit jenen Gliomen sehr lehrreich und stellen gewissermassen eine Probe auf die Methode dar, denn die Unterschiede im Verhalten der nerrösen Elemente waren nach der Verschiedenheit der Wachstumsart vorauszusehen.

Klinische Beobachtungen legten schon früher den Gedanken nahe, dass in den Gliomen noch eine grosse Zahl von leitungsfähigen Nervenfasern erhalten sein möchten. Jolly, der vereinzelte Markscheiden erhalten fand, trat schon dem Gedanken näher, ob nicht mehr Achsenzylinder erhalten sein möchten als man mittelst der Weigert'schen Methode Markscheiden darstellen könne. Ströbe, der in seinen Gliomen zahlreiche markscheidenhaltige Nervenfasern erhalten fand, achtete hierauf besonders, konnte aber mittelst der von ihm angegebenen Anilinblaumethode nicht

mehr Nervenfasern entdecken als der Zahl der mit der Markscheidenmethode gefundenen entsprach. Offenbar trug die Methode Schuld hieran.

Erst mit Einführung der modernen Achsenzylinderfärbungen konnte jener Frage wieder näher getreten werden. Hier sind nun zwei mittelst der Bielschowsky-Methode — welche ja gerade infolge ihrer Befunde bei multipler Sklerose dazu besonders nahe lag — ausgeführte Untersuchungen anzuführen, eine solche von Marburg und eine von Bielschowsky selbst.

Marburg studierte vier Gliome. Das erste sass an der Grenze von Rückenmark und Medulla oblongata und stellte einen kleinzelligen Tumor mit Bindegewebswucherung am Rande dar. Sichere Achsenzylinder fand Marburg, der der Methode sehr skeptisch gegenüber steht, nicht. Auch das zweite Gliom zeigte in seinem Innern nur ganz vereinzelte lange Achsenzylinder. Am Rand, wo Tumor und Nervengewebe vermischt lagen, findet sich eine breite Zone mit degenerierten Nervenfasern, die erst zu normalem Gewebe überleitet. Die gleichen Resultate bot ein 3. und 4. zellreiches Gliom. Ferner untersuchte Marburg eine Karzinommetastase im Gehirn. Der Tumor selbst enthielt keinerlei nervöse Elemente, auch um ihn fand sich zunächst völlig degeneriertes und dann rarefiziertes Nervengewebe bis erst normales erschien.

Stimmt unsere Sarkommetastase auch im wesentlichen mit der von Marburg untersuchten Gehirnmetastase überein, so können wir uns doch seinen überaus skeptisch beurteilten Befunden über die Nervenfasern in Gliomen, wie aus unseren Untersuchungen hervorgeht, keineswegs anschliessen. Dagegen stimmen letztere überaus gut mit den Mitteilungen Bielschowsky's überein.

Bielschowsky untersuchte zwei Fälle von Gliom mittelst seiner Methode. Im ersten Fall lag ein faustgrosser Tumor des Stirnlappens vor. Gliafärbungen und die Zellformen der Tumorzellen sicherten die Diagnose Gliom. In diesem selbst fanden sich vereinzelt, z. T. in Bündel geordnet, blasse aufgequollene Markscheiden; die Achsenzylinder waren nun im Randgebiet weit zahlreicher als die Markscheiden, nahmen aber wie diese nach dem erweichten zentralen Teil des Tumors zu bedeutend an Zahl ab. Auch zeigten sie hier Verdickungen, Auftreibungen, Quellungen und Unterbrechungen, sowie schlechte Färbbarkeit.

Das zweite Gliom war kleinapfelgross, sass im Schläfenlappen und war sehr gefässreich, wies auch Hämorrhagien auf. Weil der Tumor aus Glia wie vom Bindegewebe abstammenden Elementen zusammengesetzt ist, wird er als Gliasarkom (bezw. Angiogliosarkom) bezeichnet. In der Umgebung fanden sich stark zerfallene Markscheiden, ferner solche in einem schmalen Randgebiet des Tumors, in dessen eigentlichem Gebiete überhaupt nicht. Bei Anwendung der Achsenzylindermethode aber zeigt eine sehr breite Randpartie des Tumors weit mehr Achsenzylinder als mit der Markscheidenmethode Markscheiden nachzuweisen gewesen waren und

nur einen Teil dieser degeneriert. Auf andere Befunde hier kommen wir gleich noch zu sprechen.

Wir sehen also, dass unsere Befunde mit denen Bielschowsky's insofern vollständig übereinstimmen, als auch wir in den Gliomen zahlreiche erhaltene Achsenzylinder — z. gr. T. marklose — feststellen konnten. Dies mag auch die obenerwähnten klinischen Beachtungen erklären und bestätigt die schon von Jolly ausgesprochene Vermutung. Wieweit in das Innere des Tumors hinein Nervenelemente erhalten sind, wird von dessen Alter — ob schon Nekrose, Erweichung etc. vorhanden ist — abhängen.

Bielschowsky wählt nur für seine zwei Fälle von Gliom behandelnde Arbeit den Untertitel „Ein Beitrag zur Erkenntnis der Regeneration zentraler und peripherischer Nervenfasern". In der Tat geht er in dieser Arbeit genauer auf die Frage der Regeneration ein. Die Regeneration peripherer Nervenfasern, welche als Tatsache ja längst festgestellt ist und nur über deren Art des Zustandekommens noch manche Punkte strittig sind, lassen wir hier ganz beiseite, wie das periphere Nervensystem überhaupt. Dagegen wollen wir mit wenigen Worten noch auf die Frage der Regeneration der Neurofibrillen im Zentralnervensystem zu sprechen kommen. Gerade das Gliom schien zu einer solchen Untersuchung geeignet. Fand man früher noch markscheidenhaltige Nervenfasern und fast noch mehr marklose im Tumorgebiete, so erhob sich naturgemäss die Frage, liegen hier alte erhaltene Nervenelemente oder neue, regenerierte vor. Vereinzelte Markscheiden wurden ja, wie oben bereits erwähnt, in Gliomen schon von Jolly nachgewiesen und vor allem Ströbe hat zahlreiche solche in den von ihm beschriebenen Fällen gefunden. Eine Wucherung der Ganglienzellen, wie sie Klebs, Mayer, Beyer und andere, als zum Wesen des Glioms gehörend, angenommen hatten, lehnte Ströbe ab, hielt vielmehr die fraglichen Zellen und wohl mit vollem Rechte für Gliazellen. Aber auch die von Klebs und Volkmann vorausgesetzte Proliferation der Nervenfasern in den Gliomen erkennt Ströbe nicht an; er will die Möglichkeit nicht leugnen, dass am Rande von Herderkrankungen des Gehirns geringe regenerative Neubildung von Nervenfasern vor sich gehen könne und hat solche selbst im Rückenmark nach experimenteller Durchschneidung unter günstigen Versuchsbedingungen gefunden; die Ganglienzellen aber und Nervenfasern, welche er in den Gliomen nachgewiesen, hält er nicht für neugebildete, sondern für alte zum grossen Teil mit deutlichen Zeichen degenerativen Zerfalles versehene Nervenelemente, welche der Geschwulst infolge ihres infiltrierenden Wachstums Widerstand geleistet hatten. Die von Ströbe in Gliomen zahlreich gefundenen Nervenfasern spricht er also als stehengebliebene präexistierende Fasern an. Es lag nun überaus nahe, dieser Frage auf Grund der neuen Achsenzylindermethoden näher zu treten. Konnte Bielschowsky doch, als er seine Methode auf Gliom anwandte, eine grosse Zahl markloser Nervenfasern in diesen erkennen. Gewisse

Befunde an diesen nun veranlassten Bielschowsky in jener Arbeit an die Frage wieder heranzutreten, ob es sich hier nur um ein Stehenbleiben alter Achsenzylinder oder um eine regenerative Neubildung solcher handele.

Zunächst kam es darauf an zu entscheiden, ob überhaupt das zentrale Nervengewebe einer Regeneration fähig ist. Ist diese Frage auch nicht in allen Details entschieden, so liegen doch eine Anzahl Experimente vor, auf welche sich Bielschowsky stützen konnte. Zunächst die schon oben kurz erwähnten Rückenmarksversuche Ströbe's, welche im Gegensatz zu den Befunden desselben Autors in Gliomen ganz allgemein die Frage nach der Möglichkeit der Regeneration der Nervenfasern auch im Zentralnervengewebe in positivem Sinne entschieden hatten. Ströbe hatte aber nur in dem der Operationswunde zunächst gelegenen Teil der Narbe — nach Durchschneidung des Rückenmarks — junge Fäserchen gefunden und somit nur einen Anlauf zur Regeneration, welcher funktionell bedeutungslos bliebe, angenommen. Später hat Borst bei seinen Experimenten, bei welchen er die Regeneration des Gehirns mittelst in dies eingebrachten, Zelloidinklötzchen studierte, neugebildete Nervenfasern von den Stümpfen der alten aus erscheinen sehen; erst später sollen diese sich mit Mark umkleiden. Saltykow kam bei seinen Versuchen am Gehirn betreffs der Regeneration von Nervenelementen zu keiner sicheren Entscheidung. Fickler stellte nach Kontusionen und Durchschneidungen des Rückenmarks eine Regeneration von Fasern der weissen Substanz fest. Auch im menschlichen Rückenmark, nach zirkumskripter Kompression desselben, fand er Nervenfasern, welche er als regenerativ neugebildete ansprach. Bei diesen Versuchen führen Ströbe und Fickler zugunsten der neugebildeten Natur ihrer Fasern das Anlehnen dieser an Gefässe ferner Ströbe und Borst knopfartige Endanschwellungen (wie sie sich ähnlich auch bei der Regeneration peripherer Nervenfasern finden) an. Auf diese die Regenerationsfähigkeit des Zentralnervensystems experimentell prüfenden Arbeiten stützt sich nun Bielschowsky, welcher, wie bereits oben erwähnt, in seiner mittelst der von ihm gefundenen Methode ausgeführten Untersuchung von Gliomen der Frage näher trat, ob die in diesen gefundenen Nervenfasern zum Teil wenigstens ebenfalls neugebildete seien. Er studierte zunächst das Rückenmark in Kompressionszuständen da dies am Anschluss an die Fickler'schen Versuche sowie aus anderen Gründen bezüglich der Regeneration am günstigsten lag und fand hier ebenso wie in den Gliomen Bildungen, welche er unter Hinweis auf die Befunde jener experimentellen Arbeiten als unbedingt für eine Regeneration sprechend erklärt. Ferner stützt er sich hierbei auf ähnliche Bilder, die er bei der Untersuchung peripherer Nerven während der Regeneration derselben fand. Die Bilder, welche Bielschowsky besonders bestimmten auch in Gliomen gewisse Nervenfasern als neugebildete zu betrachten, waren hauptsächlich

kleine knopfförmige Anschwellungen am Ende solcher, welche den Held-schen Endfüssen sehr ähnelten und den bei der Regeneration des peripheren Nerven auftretenden, den normalen Endformationen in Haut und Muskeln sehr ähnelnden Bildern entsprachen. Ferner führt er an, dass die Fasern zum Teil atypische Teilungen eingingen und vor allem atypische Wege beschritten, so sich häufig ganz isoliert in besonders auffälliger Weise an Gefässe anschlossen. Diese zahlreichen Teilungen, Endknopfbildungen und plexusartigen Strukturen fanden sich weder im normalen noch im degenerierten Gehirngewebe und lassen zusammen mit jenen anderen erwähnten Befunden diese marklosen Nervenfasern als Produkte einer Regeneration erscheinen, deren Ausgangspunkt in den unterbrochenen aber mit ihren Ursprungszellen noch zusammenhängenden Markfasern zu sehen ist. Die anderen, nach Anordnung und Verlaufsrichtung den Markfasern des normalen Gewebes entsprechenden Nervenfasern der Gliome sieht auch Bielschowsky als persistierende Reste solcher an.

Es ist sicherlich nicht zu bestreiten, dass die Darstellung Bielschowsky's sehr folgerichtig ist und dass die Bilder sehr auffallend und für Regeneration sprechend sind. Wir stimmen naturgemäss Bielschowsky ganz bei, wenn er im Gegensatz zu Ströbe, welcher seinerzeit dem damaligen Wissen entsprechend eine gleichzeitige Bildung des jungen Achsenzylinders und seiner Markscheide angenommen hatte, das erste Auftreten markloser Nervenfasern (welche sich erst später evtl. mit Mark umkleiden) betont. Auch unsere im ersten Teil vorliegender Abhandlung wiedergegebenen Untersuchungen haben ebenso wie andere, die Genese der Nervenfaser und pathologische Zustände dieser betreffenden Arbeiten, dies erhärtet. Auch wollen wir nochmals ausdrücklich darauf hinweisen, dass die Bilder welche Bielschowsky seiner Arbeit beigibt und die Beschreibung jener auf Regeneration hinweisenden Fasern durchaus den Befunden entsprechen, wie wir sie bei erst werdenden embryonalen Nervenfasern erhoben, genau beschrieben und im Sinne der Ramon y Cajal'schen „Conos de crecimiento" gedeutet haben. Inbesondere sei auf jene Anschwellungen und spermatozoenähnliche Gebilde, welche ja auch den Held'schen Endfüssen so sehr gleichen können, hingewiesen. Wir haben diese Übereinstimmung ja schon (S. 73) besprochen. Allein wir müssen betonen, dass wir bei unseren Fällen von Gliom nicht das Geringste sahen, was sich mit den Befunden und Schlüssen Bielschowsky's decken könnte. Nirgends sahen wir besonders zarte Nervenfasern von atypischem Verlauf, nirgends dieselben sich besonders an Gefässe anschliessen, nirgends vor allem konnten wir jene an die Endfüsse und plexusartigen Strukturen erinnernden Gebilde, wie sie Bielschowsky beschreibt, in unserm Gliomen auffinden. Wir haben nach Publikation seiner Arbeit unsere Präparate nochmals genauestens darauf durchgesehen, haben

aber von alledem hier nicht das Geringste erkennen können. Zwar sahen wir ja, wie aus unserer Beschreibung hervorgeht, auch in unserem Gliom Auftreibungen, Verdickungen etc. der Nervenfasern, welche aber nirgends den bei der Bildung der embryonalen Nervenfasern gefundenen, sondern stets den Degenerationsformen, wie wir sie in allen möglichen pathologisch veränderten Gehirnen und Rückenmarken gesehen und beschrieben haben, entsprachen. Und doch haben wir bei unserer Schilderung ein Hauptgewicht darauf gelegt und stets scharf hervorgehoben, dass sich beide Formen trennen lassen, glauben uns also auch hier nicht zu täuschen. Auch Marburg betont in einem Referat der Bielschowsky'schen Arbeit, dass er in den von ihm untersuchten Fällen (siehe oben) nichts Ähnliches wie Bielschowsky gefunden habe. Für einen Teil des von Bielschowsky festgestellten glaubt er, dass ebenso wie in eigenen Befunden der Gedanke an regenerative Veränderungen nahe liege.

Es mag sich ja nun so verhalten, dass in den einzelnen Fällen die Verhältnisse vollkommen verschieden liegen, dass in manchen Gliomen Regenerationen von Nervenfasern vorkommen, in anderen solche fehlen mögen. Es mag dies auch mit dem Alter der Gliome zusammenhängen. Ohne Bielschowsky irgendwie zu widersprechen, haben andererseits unsere Befunde die seinigen auf jeden Fall in dieser Richtung nicht erhärten können. Bewiesen ist ein häufiges Vorkommen regenerierten Nervenfasern in Gliomen durch Bielschowsky wohl noch nicht. Dessen Befunde in Gliomen sind nun aber in Analogie zu setzen zu denen Nageottes und Marinescos bei Tabes. Aus fast ganz den gleichen mittelst der Ramony Cajal'schen Methode erzielten Bildern schliessen diese Autoren auch dort auf Regeneration der Nervenfasern, besonders im Spinalganglion. Wir haben jene Befunde und Schlüsse schon (S. 117) besprochen, weisen daher hier nur auf jene und die vollkommene Analogie zwischen denen von Bielschowsky und Marinesco hin. Die Anregung nun, welche durch derartige Beobachtungen gegeben wird, ist eine überaus wichtige. Handelt es sich doch überhaupt darum, die Frage der Regenerationsfähigkeit der Zentralnervenelemente und der hierbei sich abspielenden Vorgänge mit Hilfe der neuen Darstellungsmethoden des Achsenzylinders zu entscheiden. In letzter Instanz kann diese wohl nur mit Hilfe des Experiments gelöst werden. Auch Saltykow und Borst haben sich bei ihren neueren Untersuchungen in dieser Linie der hier in Frage stehenden Methoden noch nicht bedient.

Dagegen hat ebenfalls Ramona y Cajal und ferner Marinesco in Gemeinschaft mit Minea hier schon weiter gearbeitet. Letztere Autoren fanden im Rückenmark nach Durchschneidung desselben mittelst der Ramon y Cajal'schen Methode eine sichere Regeneration von Fasern, welche sowohl von den hinteren Wurzeln wie von Eigenfasern des durchschnittenen Rückenmarks selbst ihren Ausgang nahmen. Die mor-

phologischen Bilder, welche sich an diesen regenerativ wuchernden Nervenfasern ergaben, entsprachen ganz den bei den peripheren Nervenfasern gesehenen; es fanden sich auch jene Endkolben, welche auch den von uns im embryonalen Zentralnervengewebe stets gefundenen entsprechen. Ebenso verhält es sich in den allerdings in dieser Hinsicht wenig vollständigen Versuchen Ramons. Auch wir waren bereits vor einiger Zeit und vor Kenntnis der Ramon y Cajal und Marinesco und Minea'schen Arbeiten derselben Frage näher getreten. Genauere Untersuchungen speziell für das Gehirn sind hier wohl noch ein Bedürfnis und die Bielschowsky-sche Methode dürfte sich wegen ihrer grossen Vorzüge — gute Übersichtsbilder und Darstellung möglichst zahlreicher Nervenfasern — auch hier bewähren. Unsere Versuche, welche am Gehirn von Kaninchen ausgeführt wurden, sind aber noch keineswegs zum Abschluss gelangt. Wir halten uns, falls sie neue oder sichere Resultate zeitigen, ihre spätere Mitteilung und somit ein Eingehen auf die Frage vor.

Wir wollen aus unseren verschiedenen Untersuchungen der Nervenfasern in erkrankten Gehirnen und Rückenmarken hier keine zusammenfassenden Schlüsse ziehen; alles Nötige wird aus den Beschreibungen und den jedes Kapitel zusammenfassenden Darstellungen mit Leichtigkeit zu ersehen sein. Nur auf zwei Punkte wollen wir hier noch kurz aufmerksam machen.

Einmal betonen wir nochmals, dass wir ganz bestimmte Degenerationsformen, welche unter den verschiedensten pathologischen Zuständen hervortraten feststellen konnten. Diese liessen sich durch oft betonte Merkmale von ähnlichen Formen in Entwickelung begriffener (embryonaler) Nervenfasern leicht trennen. Jene Degenerationsformen waren nicht ihrer Ätiologie entsprechend verschieden, vielmehr riefen die verschiedensten Ursachen gleiche Wirkungen hervor. Wohl aber konnten wir hier zwei verschiedene wenn auch nicht scharf geschiedene Typen aufstellen, je nachdem es sich um akute Zerfallserscheinungen der Nervenfasern oder um chronische allmähliche Zerstörung dieser, welche mehr in das Gebiet der Aufbrauchkrankheiten gehört, handelte. Die Unterschiede sind aus den Beschreibungen an Ort und Stelle leicht ersichtlich.

Zweitens wollen wir zusammenfassend noch darauf hinweisen, dass wir die Achsenzylinder ausserordentlich viel widerstandsfähiger fanden als wie die Markscheiden. Es entspricht dies lange Erhaltenbleiben des nackten Achsenzylinders dessen gleichartigem Verhalten zur Zeit der ersten Anlage, bevor er noch von einer Markscheide umgeben ist. Ebenso wie die Bildung des Achsenzylinders der der Markscheide weit voraneilt, so kann auch bei Krankheitsschädigungen der Achsenzylinder weit länger erhalten blei-

ben als letztere. So finden wir denn in zahlreichen krankhaften Herden des Zentralnervensystems, wenn auch nicht so vollständig wie bei der multiplen Sklerose, weit mehr Nervenfasern erhalten, als sich früher nach den Resultaten der uns einzig zu Gebot stehenden Markscheidenfärbung ahnen liess. Niemand aber würde diese Ergänzung der Markscheidenmethode freudiger begrüssen als der Entdecker der letzteren selbst, Weigert, welcher stets betonte, wie neue Methoden und Mehrung unserer Erkenntnisse Hand in Hand gehen müssen.

Literatur.

Im Folgenden soll die in das Gebiet vorliegender Abhandlung gehörende Literatur in einzelnen Unterabteilungen zusammengestellt werden. Dabei liessen sich vielfache Wiederholungen von Arbeiten, die in mehrere Gebiete gehören, nicht vermeiden. Um diese Wiederholungen nicht zu zahlreich werden zu lassen, sind zahlreiche solche Arbeiten nur in einer Rubrik aufgeführt worden. Vor allem ist zwischen der Literatur, welche zum normalen Verhalten der Neurofibrillen, zur Genese der Nervenelemente und zur Neuronenlehre gehört — welche also den Abschnitt I unserer Abhandlung darstellen — keine scharfe Grenze gezogen werden.

Literatur zur Färbetechnik.

Bielschowsky, Neurol. Zentr. 1902. Nr. 13. p. 579. — 1903. Nr. 21. p. 997.
— Journ. f. Psychol. u. Neurol. 1904. Bd. III. p. 169. — 1905. Bd. IV. p. 227.
v. Lenhossék, Neurol. Zentr. 1904. Nr. 13.
Ramon y Cayal, Zeitschr. f. wiss. Mikrosk. B. 20. p. 401.
— Trab. lab. invest. biol. Univ. Madrid 1904. III. p. 65.
Weigert, Zeitschr. f. wiss. Mikrosk. Bd. 21. p. 1.

Literatur zum normalen Verhalten der Neurofibrillen.

Apáthy, Mittlgn. d. Zool. Stat. z. Neapel. 1897. Bd. 12. p. 495.
Auerbach, Anat. Anzeiger. 1904. Bd. 25. p. 47.
Azoulay, Presse méd. 1904.
compt. rend. de la soc. de Biol. 1904. p. 465.
Barfurth, Anat. Anzeiger. Bd. 27. Erg. Heft. p. 160.
Bartels, Zeitschr. f. Nervenheilkde. 1904. Bd. 11. p. 289.
Beale, Philos. Transact. of the Roy soc. London. 1860. p. 611.
— „ „ „ „ „ „ „ 1862. p. 889.
— „ „ „ „ „ „ „ 1863. p. 543.
— „ „ „ „ „ „ „ 1865. —
— Arch. of med. London. 1863. Vol. 3. p. 234, 243, 249.
— „ „ „ „ 1864. Vol. 4. p. 19. u. 127.
— Proc. of the roy soc. London. 1864.

Bergen, Anat. Anzeiger. 1905. Bd. 27. p. 225.
Besta, Ann. d. Nevrol. 1904. Anno 22, f. 5. p. 496.
Bethe, Anat. Anzeiger 1896. Verh. d. anat. Ges. Kiel 1898.
— Arch. f. mikr. Anat. 1897. Bd. 50. p. 189, 1897. Bd. 51. p. 382. 1898. Bd 55. p. 513.
— Morphol. Arbeiten (Schwalbe). 1898. Bd. 8. H. 1. p. 95.
— Neurol. Zentr. 1899. Nr. 12.
— Zeitschr. f. wiss. Mikrosk. 1900. Bd. 17.
— Allgem. Anatomie und Physiol. d. Nervensystems. Leipzig 1903. Thieme.
— Deutsche med. Woch. 1904, Nr. 33. 1905, p. 1201.
— Münchner med. Woch. 1905. p. 1954.
Bethe-Mönckeberg, Arch. f. mikr. Anat. 1899. Bd. 54. p. 135.
Bielschowsky, Journ. f. Psychol. und Neurol. 1904. Bd. III. H. 4.
— Journ. f. Psych. und Neurol. Bd. 5. p. 128.
— und Wolff, Journ. f. Psychol. und Neurol. Bd. 4. II. 1,2. 1904.
— und Brodmann, Journ. f. Psychol. u. Neurol. 1905. Bd. V. H. 5.
Bochenek, compt. rend. de l'assoc. d. anatom. Lyon 1901.
Brachet, Bull. de la Soc. roy. des sciences méd. et nat. de Bruxelles. 1905. Oct.
Brock, Mon. f. Psych. u. Neurol. Bd. 16. H. 5. p. 467.
Brodmann, Neurol. Zentr. 1905. Bd. 24. p. 669.
— 2. Anatom. Ges. Vers. Rostock 1906. 1—5. VII.
— Anat. Anzeiger 1906. Bd. 29. Erg. Heft p. 288.
— Neurol. Centr. 1905. Nr. 14. p. 669. 1907. Nr. 8.
Caracciolo, Clin. mod. 1905. Bd. XI. p. 445.
Cavalié, Compt. rend. de la soc. de Biol. 1903. Bd. 55. p. 209.
Cox, Intern. Mon. f. Anat. u. Phys. 1898. Bd. 15. H. 8.
Döllken, Neurol. Zentr. 1906. Nr. 20. p. 956. 1907. Nr. 2. p. 70.
Dogiel, Arch. f. mikr. Anat. 1895. Bd. 46. p. 394.
— Anat. Anzeiger. 1905. Bd. 27. p. 97.
— Anat. Anzeiger. 1896. p. 157. Bd. 15.
Donaggio, Riv. sper. di fren. 1896 Vol. 22. f. 4.
— „ „ „ „ 1898. Vol. 24. f. 2. p. 66.
— „ „ „ „ 1899. Vol. 25. f. 2 u. 3,4.
— „ „ „ „ 1900. Vol. 26. f. 4.
— „ „ „ „ 1901. Vol. 27. f. 1 u. f. 4.
— „ „ „ „ 1902. Vol.28 . f. 1.
— „ „ „ „ 1903. Vol. 29. f. 1,2.
— „ „ „ „ 1904. Vol. 30. f. 2. p. 397,
— Gazz. med. Ital. 1896 anno 53. Nr. 45. p. 461.
— „ „ „ 1902. Nr. 45.
— „ „ „ 1904. Nr. 12.
— Congr. internat. de Phys. Zürich. Sept. 1901.
— V. Congr. intern. de Phys. Turin. Sept. 1901.
— Arch. ital. de Biol. 1901. Bd. 36. f. 1. p. 97, 198.
— Bibliogr. anat. T. 12. f. 5. 1902. (1 riunione dei patologi Ital. in Torino. Oct. 1901.) XI. Congr. d. soc. fren. ital. Oct. 1901.
— Luciani: Tratt. di fisiol. 1902. Milano.
— Internat. Congr. Madrid. 1903.
— Ann. di Nevrol. 1904. Vol. 22. p. 492.
— Monit. Zool. ital. 1904. Anno 15. Nr. 10.
— Lo Sperim. 1905 anno 59. p. 658.
— Rev. of Neurol. and Psych. 1905. Vol. 3. p. 81.
Durante, XII. Congr. des méd. alién. et neur. de France etc. Bruxelles. 7 août 1903. Arch. d. Neur. 1903, Bd. 16. S. II. p. 343 und p. 1089.
Dustin, Bull. de la soc. roy. d. sc. méd. e natur de Bruxelles. 1905. Année 63. Nr. 9. p. 292.
Economo, Arch. f. Psych. 1906. Bd. 41. H. 1. p. 158.
Edinger, Anat. Anzeiger. 1906. Bd. 28. Nr. 17, 18.

Embden, Arch. f. mikr. Anat. 1901. Bd. 57. p. 70.
Flechsig, Neurol. Zentr. 1903. p. 202 u. 1079.
Flemming, Arch. f. mikr. Anat. Bd. 46. Ergebn. d. Anat. 1897. p. 218.
Fragnito, Le névr. 1905. Vol. 7. p. 1.
— Ann. di Nevrol. Anno 23. f. 1,2. 1905.
— „ „ „ Anno 23. f. 6. 1905.
Franca, Compt. rend. de la Soc. de Biol. 1905. T. 58. p. 410. Nr. 9 und Nr. 14. p. 652.
Van Gehuchten, Le syst. nerv. de l'homme, deux. édit. 1897.
— Nederl. Tijdschr. voor Geneesk. Erste Hefte. 1905. p. 1812.
— Le névraxe. 1904. Vol. 6 f. 1. p. 83 u. p. 217.
— Le névrase. 1905. Vol. 7. p. 117.
Gemelli, Anat. Anzeiger. Bd. 27. p. 449. Br. 18/19. 1905.
Gentès et Bellot, Compt. rend. de la soc. de Biol. 1904. T. 57. p. 604.
Gierlich, Deutsche Zeitschr. f. Nervenheilkde. 1906. Bd. 32. p. 96.
Haenel, Berl. Klin. Woch. 1903. Nr. 8 9.
Hartmann, Neurofibrillenlehre und ihre Bedeutung. Vortr. Wien-Leipzig. Braumüller. 1905.
Held, Arch. f. Anat. u. Phys. anat. Abt. 1895, 1897, 1897 Suppl.-Bd., 1902 und 1905.
— Arbeiten d. math. phys. Kl. d. Kgl. Sächs. Ges. d. Wiss. 1903 und 1904. Bd. 29. Nr. 2.
— Neurol. Zentr. 1905. p. 706. Anat. Anzeiger 1906. Bd. 29. Erg.-Heft. p. 185.
Herxheimer, Verhdlgen. der deutsch. path. Ges. 10. Tagung. 1906. p. 139.
Holmgren, Anat. Anzeiger. 1899. Bd. 16. p. 161.
— Anat. Hefte. 1900. Bd. 15. p. 149. 1904. Bd. 25.
Jäderholm, Arch. f. mikr. Anat. 1905. Bd. 67. p. 103.
Jánsky, Casopisces. lekarski. 1905. p. 873.
Joris, Nouv. rech. sur les rappts. anat. des neurones. Bruxelles. 1903. Hayez.
— A propos d'une nouvelle méth. de colorat. d. neurofibr. Struct. et rappts. des cellul. nerv. Bruxelles. 1904.
Koelliker, Zeitschr. f. wiss. Zool. 1885. Bd. 48.
— Anat. Anzeiger. 1900. Bd. 18. p. 18, 511.
Kölpin, Centr. f. Nervenheilkde. 1905. p. 676.
Kolmer, Anat. Anzeiger. Bd. 27. 1905.
Kopsch, Sitzgsber. der Kgl. Preuss. Akad. d. Wiss. Berlin. 1902. Bd. 40.
Kronthal, Neurol. Zentr. 1903. Nr. 4.
v. Kupffer, Sitzgsber. der naturw. Klasse d. bayer. Akad. d. Wiss. München. 1883. p. 475.
Lache, Compt. rend. de la soc. de Biol. 1905. T. 58. p. 1902.
Laignel-Lavastaine, Compt. rend. de la soc. de Biol. 1905. Bd. 58. p. 661.
v. Lenhossék, Bau des Nervensyst. Auflage II. 1895. Berlin.
— Neurol. Zentr. 1904. Nr. 13.
— Pester med.-chir. Presse. 1905. p. 1067.
Levi, Anat. Anzeiger. Bd. 27. 1905. p. 158.
London, Arch. f. mikr. Anat. u. Entw. 1905. Bd. 66. H. 1. p. 111.
Lugaro, Riv. patol. nerv. e ment. 1898. Vol. 3. f. 10. p. 433.
— Riv. patol nerv. e ment. 1904. p. 265 und p. 549. (XII. Congr. de soc. fren. Ital. Genova. 1904. Oct.)
— Monit. Zool. Ital. 1904. p. 350.
— Ann. di Nevrol. 1904. Bd. 22. p. 492. (XII. Congr. d. soc. fren. Ital. in Genova. Oct. 1904.) Riv. sperm. 1905. Bd. 31. f. 1.
— Arch. di anat. e di embriol. 1906. Vol. V. f. 1.
Lugiato, Riv. sperm. 1905. Bd. 30. p. 826.
Ludlum. Journ. of nerv. and ment. dis. 1905. Vol. 32. f. 1. p. 16.
Mahaim, Bull. de la Soc. Roy. d. sc. méd. et nat. de Bruxelles 1905. Ser. 4. T. 19. Nr. 4,5. p. 256.
Mann, Anat. Anzeiger. 1898. Bd. 15. Erg. Hefte. p. 39. (Anat. Ges. Kiel. 1898.).
Marinesco, Compt. rend. de l'accad. d. sciences. 1897. 12. IV.
— Journ. de Neurol. Bruxelles. 1904. rev. neur. 1899. p. 179. 1904. p. 405 u. 813.
— Compt. rend. de la soc. de Biol. 1904. p. 407.
— Compt. rend. de la soc. de Biol. 1905. T. 58. p. 536.
— Le névraxe. Vol. 8. 1906. fasc. 1. p. 9.

Martinotti, Giorn. acc. med. di Torino. 1905.
S. Meyer, Ber. d. math.-phys. Kl. d. Kgl. Sächs. Akad. d. Wiss. Leipzig 1897.
— Arch. f. mikr. Anat. 1899. Bd. 54. p. 297.
— Anat. Anzeiger. 1901. Bd. 20. p. 535.
Michotte, Acad. méd. belgique. 24. IX. 1904. (Sem. méd. 1904. p. 317.)
— Le névraxe 1904. Vol. 6. f. 2. p. 203 und f. 3. p. 257.
Misch, Intern. Mon. f. Anat. u. Phys. 1903. Bd. 20. f. 10—12.
Münzer, Neurol. Zentr. 1903. p. 62.
Nageotte, Rev. des idées. 1905.
Nissl, Münchner med. Woch. 1898. p. 988.
— Neuronlehre u. ihre Anhänger. 1903. Jena. Fischer.
Olmer et Stephan, Compt. rend. de la soc. de Biol. T. 58. p. 166.
Parhon et Papinian, Compt. rend. de la soc. de Biol. 1905. T. 58. Nr. 8. p. 360.
Paton, Med. records. 1903. Vol. 64. p. 119.
La Pegna, Ann. di Nervol. 1904. Anno 22. p. 494 u. 543.
Pighini, Ann. di Nevrol. 1905. p. 79.
Poschiarissky, Ziegl. Beitr. 1907. Bd. 41. f. 1. p. 52.
Prentiss, Arch. f. mikr. Anat. 1903. Bd. 62. p. 592.
Ramon y Cajal Rev. trimestr. micr. 1896. f. 1.
— Trabajos del instituto invest. lab. biol. Univers. Madrid. 1903. T. 2. f. 1, 2, 3, 4. 1904. T. 3. p. 9, 287, 1905. T. 4. p. 1, 37.
— Internat. Monatsschr. f. Anat. u. Phys. 1904. Bd. 21. p. 369.
— Test. del sist. nerv. del hombre y de los vertebrad. Madrid Bibl. anat. 1904. T. 13. f. 5.
Reich, Neurol. Zentr. 1905. p. 488.
Rossi, Le névraxe. 1903. Vol. 5. p. 175, 191. 1904. Vol. 6. p. 331. 1905. Vol. 7. p. 89.
Schaffer, Rev. neurol. 1905. Nr. 21. (15. XI.).
H. Schultze, Arch. f. mikr. Anat. u. Entw. 1878. p. 276.
M. Schultze, Bonner Universitätsprogramm. 1868. Handb. d. Gewebelehre v. Stricker. 1871. p. 129.
Schiefferdecker, Deutsche med. Woch. 1905. Ver. Beil. p. 613.
— Arch. f. mikr. Anat. 1906. Bd. 67, p. 783.
Scott, Tr. of the canad. Inst. 1898/9. Vol. 6. p. 405.
Siemerling, Deutsche med. Woch. 1898.
Simarro, Rev. ibero american. di ciencias medic. 1900. rev. trim. microgr. 1900.
Slonim, Arbt über Neurofibrillen (hersg. v. London) Z. Lehre vom fein. Bau d. Nervenzell. b. norm. u. einigen path. Zustdn. St. Petersburg. Mai 1906.
Soukanoff, Neurol. Zentr. 1903. p. 488.
Takasu, Anat. Anzeiger. Bd. 26. 1905. p. 225.
Tello, Trab. labor. investig. Univ. Madrid. 1903. T. 2. p. 223.
— „ „ „ „ „ 1904. T. 2. p. 113.
Thannhofer, Anat. Anzeiger. Bd. 26. 1905. p. 623.
Vincenzi, Anat. Anzeiger. 1905. Bd. 27. p. 20.
Vogt, Mon. f. Psych. u. Neurol. 1902. Bd. 11. p. 167.
Wolff, Journ. f. Psych. u. Neurol. 1904. Bd. 4. H. 4. 1905. H. 4.
— Biol. Zentr. 1905. p. 679.
— Anat. Anzeiger. 1905. Bd. 26. p. 125.

Literatur zur Genese der Nervenelemente.

Apáthy, Biol. Zentr. 1887/88. Bd. 7, 1889/90. Bd. 9.
— Mittlgen. d. Zool. Stat. Neapel. 1891/93. Bd. 10. 1897. Bd. 12. p. 495.
— Verh. d. anat. Ges. 14. Vers. Pavia. 1900. p. 211.

Balfour, Handb. d. vergl. Embryol. Deutsch v. B. Vetter. Jena. 1881. Bd. 2.
— Philos. trans. 1876. Bd. 166.
Barfurth, Anat. Anzeiger. Bd. 27. Frg. H. p. 160. (Anat. Ges. Genf. 1905.)
Beard, Quart.-Journ. of micr. science. 1889. Bd. 29, Anat. Anzeiger. 1892.
Becker, Arch. f. Psych. 1895. Bd. 27.
Besta, Riv. sper. di fren. 1904. Vol. 30. p. 96, 133, 633, ann. di nevrol. 1904. Bd. 22.
Bethe, Allg. Anat. und Physiol. d. Nervensyst. Leipzig. 1903. Thieme.
Bidder und v. Kupffer, Untersuchgen. üb. d. Textur des Rückenmarks. Leipzig. 1857.
Van Bierdlich, Journ. de Neurol. 1890.
Bombicci, Arch. per le sc. med. 1899. Vol. 23. Nr. 6, 16 u. 24.
Brodmann, Anat. Vers. 1906. Rostock.
Capobianco, Ann. di Nevrol. 1905. Anno 23. p. 50.
Capobianco e Fragnito, Ann. di Nevrol. 1898. f. 2,3.
Colucco e Piccinino, Ann. di Nevrol. 1900. Anno 18. f. 2.
Dall' Isola, Riv. di Patol. nerv. e ment. 1898. Vol. 3. f. 9.
Dogiel, Anat. Anzeiger. 1896. Bd. 12.
— Mon. f. Anat. u. Physiol. 1897. Bd. 14.
Dohrn, Mittlgen. d. Zool. Stat. Neapel. 1888. Bd. 8 und 1901. Bd. 15. p. 82 und 186. Anat. Anzeiger. 1892.
Fragnito, Ann. di Nervol. 1899. Vol. 17. f. 3. 1900. Vol. 18. p. 246 u. 433. 1902. Vol. 20. f. 3. 1904. Vol. 22. f. 5. 1905. Vol. 23. f. 1,2 und 6.
— Atti del X. Congr. d. soc. fren. Ital. 1890.
— Anat. Anzeiger. 1903. Bd. 22. p. 292.
França, Compt. rend. de la soc. de Biol. 1905.
Froriep, Verh. d. anat. Ges. 18. Vers. Jena. 1904. Anat. Anzeiger. 1904. Bd. 25. Ergz. Heft. p. 12.
Golowne, Anat. Anzeiger. 1890.
Harrison, Amer. Journ. of Anatomy. 1906. Vol. V. p. 121.
— Sitzgsber. der Niederl. Ges. f. Natur- u. Heilk. Bonn. 1904.
— Arch. f. mikr. Anat. 1901. Bd. 57. p. 354.
Held, Neurol. Zentr. 1905. Nr. 15.
— Anat. Vers. 1906. Rostock. Anat. Anz. 1906. Bd. 29. Erg.-Heft. p. 185.
Hensen, Zeitschr. f. Anat. u. Entw. 1876.
— Entwicklgsgesch. der Nervenbahnen im Embryo d. Säugetiere. Kiel u. Leipzig. 1903.
His, Compt. rend. de 13me Congr. intern. de méd. 1900. Sect. d'histol. et d'embriol. p. 36.
— Arch. f. Anat. und Phys. anat. Abteilg. 1887 und 1890. Suppl.-Bd.
— Abhdlgen. d. math.-phys. Kl. d. Kgl. Sächs. Ges. d. Wiss. Bd. 15. Nr. 4.
— Entwicklg. d. menschl. Gehirns etc. Leipzig. 1904.
Holmgren, Jahrb. d. Psych. u. Neurol. 1905. Bd. 26.
Joris, Bull. de l'acad. de Belgique. 1904. S. 4. T. 18. Nr. 6. p. 353.
Kerr, Transact. of the roy. soc. of Edinbourgh. 1904. Vol. 41. Nr. 7. p. 119.
v. Kölliker, Ann. d. scienc. natur. 1846. S. 3. Vol. 5.
— Lehrb. d. Gewebelehre. Aufl. 6. (1896). Bd. 2.
— Anat. Ges. 1892. Anat. Ges. Jena. 1904. Anat. Anzeiger 1904. Bd. 25. p. 1.
— Z. f. wiss. Zool. 1905. Bd. 83. p. 1.
Kohn, Anat. Ges. Genf. 1905. Anat. Anzeiger. 1905. Bd. 27. Ergz.-H. p. 145.
Kronthal, Anat. Anzeiger. 1902. p. 448.
— Von der Nervenzelle und d. Zelle im Allg. 1902. Jena. Fischer.
v. Kupffer, Arch. f. mikr. Anat. 1890. Bd. 35.
Lebouecq, Bull. de l'Accad. roy. de Belgique. 1876.
v. Lenhossék, Naturf. Gesellsch. 1890. Basel. Anat. Anzeiger 1892.
— Anat. Anzeiger. 1906. Bd. 28. p. 287.
Levi, Riv. di patol. nerv. et ment. 1897. Vol. 2.
Lugaro, Riv. di patol. nerv. e ment. 1896.
— Congr. de Soc. fren. Ital. Napoli. Oct. 1899. Atti p. 148 u. 166.

Müller, Nord. med. Ark. Bd. 23. 1891. Nr. 26.
Neal, Mark annivers. New York. 1903. p. 291.
Paladino, Rend. d. R. acc. d. sc. fis. e mat. di Napoli. Nov. 1896.
La Pegna, Ann. di Nevrol. 1904. Bd. 22. p. 494 und p. 543. (12. Congr. d. soc. frod. Ital. Genova. 1904.
Pighini, Riv. sper. di fren. 1904. Vol. 30. p. 169.
— Ann. di Nevrol. 1904. Vol. 22.
— Annali di Nevrol. 1905. p. 479.
— Bibliogr. anatom. 1905. T. 14 f. 1, p. 94.
— Mon. Zool. Ital. Anno 14. Nr. 9.
— Bibliogr. anat. 1905. f. 1.
Pugnat, Bibliogr. anat. 1901. T. 9. f. 5/6. p. 276.
Olmer, Compt. rend. de la soc. de Biol. 1899.
Olmer et Stephan, Compt. rend. de la Soc. de Biol. 1905. T. 58. p. 166.
Raffaele, Anat. Anzeiger. 1900. Bd. 18. Nr. 15/16.
Ramon y Cajal, La Cellule. 1890 u. 1891.
— Riv. trim. micr. 1896. T. I.
— „ „ „ 1900. T. V.
— Test. del. sist. nerv. del hombre y de los vertebr. 1897. T. 1.
— Anat. Anzeiger. Jahrg. 5. p. 609 u. 631.
— Trabajos de lab. de investig. biol. de la Univ. de Madrid. 1903. T. 2. 1904. T. 3.
Remak, Observat. anat. et micr. d. syst. nerv. struct. Berlin. 1838.
Retzius, Biol. fovering Forh. 1891.
— Biol. Unters. N. F. Bd. 5. 1893.
— „ „ „ „ Bd. 12. 1905.
— Arch. de Anat. e de Embr. 1904. Vol. 3. f. 2.
Rouget, Arch. de Physiol. 1875. S. II. T. II.
Sagemehl, Unters. über d. Entwicklg. d. Spin. Nerv. Dorpat. 1882.
Scott, Tr. of the canad. Instit. 1898/99. Vol. 6. p. 405.
O. Schultze, Verh. d. phys. med. Ges. z. Würzbg. Nr. F. 1905. Bd. 37. p. 267.
— Arch. f. d. Ges. Physiol. 1905. Bd. 108. p. 72.
— Arch. f. mikr. Anat. 1905. Bd. 66. H. 1. p. 41.
— Verh. d. anat. Ges. Jena 1904. Anat. Anzeiger. 1904. Bd. 25. p. 131 und Erz. H. p. 2.
Sedgwick, Quart.-Journ. of micr. scienc. 1895. Vol. 37.
Sibelius, Deutsche Zeitschr. f. Nervenheilkde. 1901. Bd. 20. H. 1/2. p. 35.
Smirnow, Arch. f. mikr. Anat. 1902. Bd. 59. p. 459.
Stefanowska, Evol. des cellul. nerv. chez la souris après la naiss. Bruxelles. 1898.
Strasser, Merkel Bonnets Erg. d. Anat. 1892. Bd. 1.
Tello, Trabajos de lab. de investig. biol. de la Univ. de Madrid. 1904. T. III.
v. Thannhofer, Anat. Anz. 1905. Bd. 26. p. 623.
Valenza, Giorn. d. assoz. Napoli di med. e natur. 1899. T. 30. p. 77.
Vignal, Arch. de Physiol. 1883.
— Developpmt. du syst. nerv. cérébr.-spin. Paris. Masson. 1889.
Van Wijhe, Über die Mesodermsegm. u. die Entwickelung d. Nerven d. Selachierkopfes. Amsterdam. 1882.

Literatur zur Regeneration des Zentralnervensystems.

Bickeles, Neurol. Zentr. 1903. p. 248.
— „ „ 1904. p. 559.
Bielschowsky, Journ. f. Psychol. u. Neurol. 1906. Bd. 7.
Borst, Ziegl. Beitr. 1904. Bd. 36.
Fickler, Deutsche Zeitschr. f. Nervenheilkde. 1900. Bd. 17.

Hegler, Arbtn. a. d. Geb. d. path Anat. u. Bakt. Hersg. von v. Baumgarten. 1902. Bd. 4. H. 1. p. 45.
Jolly, Arch. f. Psych. Bd. 26.
Klebs, Allg. Path. Bd. 2.
Marburg, Neurol. Zentr. 1906. p. 710.
Marinesco et Minea, Rev. Stiint. med 1905.
— Compt. rend. de la soc. de Biol. 1906. 16. VI. Sem. méd. 1906. 18. IV.
Meyer und Beyer, Arch. f. Psych. Bd. XII.
Morena, Ann. di nevrol. 1904. Bd. 22.
Nageotte, Nouv. Ionogr. de la Salpêtrière. 1906. Nr. 3. p. 217.
— C. r. d. l. Soc. de Biol. 1907. T. 62. p. 62, 289, 381.
Neumann, Arch. f. mikr. Anat. 1880. Bd. 18 u. Arch. f. Entwicklgsmech. 1898. Bd. 6.
Saltykow, Arch. f. Psychol. 1905. Bd. 40.
Shirres, The Montr. med. Journ. 1905. Vol. 34. p. 239.
Stroebe, Zugl. Beitr. Bd. 15.
— Zentr. f. allg. Path. etc. 1895. Bd. 6. p. 890.
Thomas, C. r. de la soc. de Biol. 1894.
Volkmann, D. Arch. d. klin. Med. Bd. 42. 433.

Literatur zur Neuronenlehre.

Athias, Trabalho do lab. de hist. e Psych. da escola med. chir. de Lisboa. 1905.
Baltus. Rev. de philos. 1905.
— Journ. d. sc. méd. de Lyon. 1905.
Barker, Journ. of nerv. and ment. diseases. 1900. Sept.
Barren, Americ. Journ. of Anatomy. 1903. Vol. II. Nr. 2. p. 231.
Bethe, Neurol. Zentr. 1903. p. 60.
— Allg. Anat. u. Physiol. d. Nervensyst. Leipzig. Thieme. 1903.
— Deutsche med. Wochenschr. 1904. Nr. 33. p. 1201.
Bielschowsky, Journ. f. Psychol. und Neurol. Bd. 1. H. 3 4. 1905.
Capobianco, Arch. ital. de Biol. 1905. T. 44. f. 2.
Debray, Journ. de Neur. 1904. Nr. 6. p. 101.
Déjerine, Rev. neur. 1904.
Dogiel, Anat. Anzeiger. 1904. Bd. 25. H. 22. p. 588. 1905. Bd. 27. H. 4 5. p. 67.
Durante, Revue neurol. 1903. T. XI. p. 1089.
— Arch. de neurol. 1903. S. II. T. 16. p. 343. XIII. Congr. d. med. alien. et neur. de France etc. Brux. 7. Aug. 1903.
— Bull. med. 1905.
Edinger, Schmidt's Jahrb. 1898.
Haenel, Berl. klin. Woch. 1903. p. 192.
His, Arch. f. Anat. u. Phys. 1879. p. 543.
— „ „ „ „ „ 1883. p. 163.
— „ „ „ „ „ 1887. p. 368.
— Abhdlgen. d. math. phys. Kl. d. Kgl. Sächs. Ges. d. Wiss. 1886. Bd. 13. p. 479. 1887/88. Bd. 14. p. 339. 1889. Bd. 15. p. 313 u. 673. 1891. Bd. 17. p. 2.
Hoche, Die Neuronenlehre und ihre Gegner. Berlin. 1899. Hirschwald.
Joris, Nouv. rech. sur les rappts. anatom. des neurones. Bruxelles. Hayez. 1903.
— Histogenèse du Neurone. Bruxelles. Hayez. 1904.
Kolmer, Anat. Anzeiger. 1905. Bd. 26. p. 560.
v. Lenhossék, Verhdlgen. d. X. intern. Kongr. Berl. 1890. Bd. II. p. 115.
— Anat. Anzeiger. 1892. Bd. 7. p. 519. 1906. Bd. 28. p. 287.
Levi, Monit. zool. Ital. 1904. Anno 15. Nr. 4.

Lugaro, Arch. ital. di anat. e di embriol. 1904. Vol. 3. H. 2. p. 412.
— Riv. di pat. nerv. e. ment. 1904. p. 550.
Marinesco, Rev. neurol. 1904. Bd. 12. p. 405 u. 813.
— Rev. neur. 1905. p. 1125.
Marinesco et Minea, Rev. stiintel. med. 1905. Sept. Nr. 5.
A. Meyer, Journ. of. compar. Neurol. 1098. Bd. 8. Nr. 3/4.
S. Meyer, Arch. f. mikr. An. u. Entw. 1899. Bd. 54. p. 297.
Mills, Montreal. med. Journ. Dic. 1903.
Morena, Arbeiten aus d. Inst. Obersteiner. 1905. Bd. 21.
Münzer, Wiener klin. Rundsch. 1899. Nr. 6.
— Neurol. Centr. 1902. p. 1090. 1903. p. 62.
— 74. Naturf. Verh. Karlsbad. 1902. 77. Naturf. Vers. Meran. 1905.
Nissl, Verhdlgen. d. Ges. deutsch. Naturf. u. Ärzte. 1900. Sept.
— Die Neuronenlehre und ihre Anhänger. Jena. Fischer. 1903.
Parker, The americ. Naturalist. 1900. June. Vol. 34. Nr. 402.
Perroncito, Bull. d. soc. med.-chir. di Pavia. 1905.
Pflüger, Arch. f. d. ges. Phys. Bonn. 1906. Bd. 112. H. 1.
Pupin, These. Paris. 1896.
Ramon y Cajal, Anat. Anzeiger. 1890. Bd. 5. p. 609.
— Proc. of the roy Soc. London. 1894. p. 444.
— Trab. del lab. de invest. biol. d. l. Univ. de Madrid. 1905. T. 4. p. 119.
— Compt. rend. de la Soc. de Biol. 1906. T. 59. p. 422.
Retzius, Biol. Untersuchungen. Stockholm. 1893. N. F. Bd. V. p. 48, N. F. Bd. 12.
Robertson, Brain. 1899. p. 203.
Schaffer, Budapesti orvosi uisag. 1904. Nr. 46/47.
Schenck, Würzburger Abhdlg. a. d. Gesamtgebiete d. prakt. Med. Bd. 2. p. 183.
Schiefferdecker, Neurone und Neuronenbahnen. Leipzig. Barth. 1906.
Slonim, Arbeiten über Neurofibr. etc. St. Petersburg. 1906. Mai.
Verworn, Das Neuron in Anat. u. Physiol. Jena. Fischer. 1900.
Waldeyer, Deutsch. med. Woch. 1891. Nr. 44.
Wolff, In.-Diss. Jena. 1903.

Literatur zu den physiologischen Schwankungen, experimentell-pathologischen Veränderungen usw. der Neurofibrillen.

Athias, Anat. Anzeiger. Bd. 28.
Bacci, Riv. sper. di fren. 1906. Bd. 23. f. 3/4.
Bellot, Thèse de Bordeaux. 1905.
Bianchini, Le nevriti infettive. Bologna. 1906. Zanichelli.
Cerletti e Sambalino, Journ. of ment. Pathol. 1905. Vol. 7. Nr. 3.
Donaggio et Fragnito, Atti del XII. Congr. de la soc. fren. Ital. Genova. 1904. Oct.
— Riv. di fren. 1905. Vol. 31. p. 383.
Donaggio, Riv. sper. di fren. 1896. Vol. 22. f. 4.
— „ „ „ „ 1898. Vol. 24. f. 2, 3, 4.
— „ „ „ „ 1900. Vol. 26 f. 4.
— Congr. delle soc. Ital. di Patol. 1902.
— Riv. sper. di fren. 1902. Vol. 27. f. 4. 1903. Vol. 29. f. 1/2. 1904. Vol. 30. f. 2/3. 1906. Vol. 32. f. 1/2.
— Intern. Kongr. Madrid. 1903.
— Gazz. med. Ital. 1904. Nr. 12.
— Monit. zool. Ital. 1904. Nr. 10.
— Ann. di Nevrol. 1904. Anno 22. f. 1/2.

Donagio, Compt. rend. de Congr. Internat. d. Physiol. Turin. 1901. (Arch. Ital. de Biolog. T. 36 f. 1.)
-- Bibliogr. anat. T. 12. f. 3. 1902. f. 5.
— Gazz. med. Ital. 1902. Nr. 45.
— Lo Sperim. 1905. Anno 59. p. 658. (III. Congr. d. soc. ital. di Patol. 1905. Aprile).
França, Compt. rend. de la soc. d. biol. 1905. T. 58. p. 410 u. 652.
Gentès et Bellot, Compt. rend. de la soc. de Biol. 1904. T. 57. p. 604. 1905. T. 58. p. 153.
Lugaro, Riv. di pat. nerv. e ment. 1898. Vol. 3. f. 10. p. 433.
Lugiato, Ann. nevrol. 1904. Vol. 22. p. 506. (XII. Congr. fren. ital.).
Marchand, Compt. rend. de la soc. de Biol. 1904. T. 57. p. 251.
Marinesco, Compt. rend. des séanc. de l'acad. des sc. 1897.
— Compt. rend. de la soc. de Biol. 1904. Bd. 56. p. 406, 600.1905. T. 58. p. 536.
— Rev. neur. 1900. 1904. Bd. 57. p. 62. p. 522. 1905. p. 1.
— Journ. de Neurol. 1904.
— Compt. rend. de la soc. de Biol. 1904.
— Rev. neurol. 1905. Nr. 1. Rev. stiintel. med. 1905.
Modena, Ann. del manicomio di Ancona. 1905. Anno 3.
Mühlmann, Verh. d. path. Ges. 1906. p. 100.
Pavlani, Riv. di patol. nerv. e ment. 1905. Vol. X. f. 7.
Ramon y Cajal, Compt. rend. de la soc. de Biol. 1904. p. 372.
— Trab. labor. investig. biol. Univ. Madrid. 1904. T. 3. p. 9 u. 287.
— y Garcia, Trab. lab. indestig. biol. d. univ. d. Madrid. 1904. T. 3. p. 213.
Riva, Riv. sper. di fren. 1905. Bd. 31. f. 2.
— „ „ „ „ 1906. Bd. 32. f. 1/2.
Rossi, Le Névraxe, Vol. VII.
Scarpini, Riv. sper. di fren. 1905. Vol. 31. f. 3/4.
— Gazz. degli osped. e. d. clin. 1906. Anno 27.
Schaffer, Neurol. Zentr.-Bl. 1906. Nr. 18.
Slonim, Arbeiten über Neurofibr. etc. St. Petersburg. Mai. 1906.
Tibati, Riv. di patol. nerv. e ment. 1905. f. 8.
Tello, Trab. labor. investig. biol. Univ. Madrid. 1904. T. 3. p. 113.

Literatur zur Rückenmarks-Pathologie.

Bartels, Deutsche Zeitschr. f. Nervenheilkde. Bd. 24. p. 403.
— Neurol. Zentr. 1994. p. 194.
Bielschowsky, Neurol. Zentr. 1903. Nr. 16. p. 770.
— Neurol. Zentr. 1904. Nr. 2. p. 59.
Blumenau, Obozrenji Psichiatrii. 1905. Bd. 4. (ref. Neurol. Zentr. 1905. Nr. 24).
Hoffmann, Münch. med. Woch. 1903. Nr. 46.
Marinesco, Sem. med. 18. IV. 1906.
Nageotte, Nouv. Iconog. de la Salpêtrière. 1906. Nr. 3. p. 217.
— C. r. d. l. soc. de Biol. 1907. T. 62. p. 62, 289, 381.
Spielmeyer, Arch. f. Psych. Bd. 40. II. 2. p. 389.
Strähuber, Zieglers Beitr. 1903. Nr. 33.
— Neurol. Zentr. 1904. Nr. 2.
Thomas, Revue neurol. 1906. Nr. 6. p. 249.

Literatur zur Gehirnpathologie.

Alquier, Revue neurol. 1905. p. 146.
Ballet et Laignel, Rev. neurol. 1904. p. 762.
Bellot, Thèse de Bordeaux. 1905.
De Buck et Déroubaix, Le Névraxe. Vol. 7. f. 2. p. 161.
Dagonet, Ann. med. psych. 1905. Janv-Fevr. p. 26.
Fragnito, Ann. di nevrol. Anno 22. f. 1/2.
Gentès et Bellot, Compt. rend. de la soc. de biol. 1905. T. 58. p. 153.
Jánsky, Casopis. ces lek. 1905. p. 873. (ref. Neurol. Zentr. 1905. p. 996).
Marchand, Compt. rend. de la soc. de Biol. 1904. T. 57. p. 251.
Marinesco, Rev. neurol. 1904. Nr. 9 u. Nr. 15.
— Journ. de Neurol. 1905. Nr. 12.
— Compt. rend. de la soc. de Biol. 1905. Vol. 58. Nr. 12. p. 536.
Parhon et Papinian, Compt. rend. de la soc. de Biol. 1905. Vol. 58. Nr. 8. p. 360.
Schaffer, XXX. Wanderversammlg. d. südwestdeutsch. Neurol. u. Irrenärzte. 1905.
— Neurol. Zentr. 1905. Nr. 9. p. 386.
— Journ. f. Psych. u. Neurol. Bd. 6. p. 84.
— Neurol. Zentr. 1906. Nr. 1. p. 2. Nr. 18. p. 834.

Literatur zu den Geschwülsten und Tuberkeln des Gehirns.

Bielschowsky, Journ. f. Psych. u. Neurol. 1906.
Marburg, Jahrb. f. Psych. und Neurol. 1905. Bd. 26. p. 270.
— Neurol. Zentr. 1906.
Raubitschek, Wiener klin. Woch. 1904. Nr. 39.

ATLAS.

Tafel I.

Wenn in den folgenden Tafeln einzelne Nr. fehlen (also z. B. Fig. Nr. 5 direkt hinter Nr. 3 folgt), so erklärt sich dies daraus, dass wir wegen der allzu grossen Zahl unserer Photographien bei der Reproduktion noch einzelne derselben ausschalten mussten.

Was die angewandte Optik betrifft, so wurden teils Zeisssche, teils Winkelsche, hier und da auch Leitzsche Objektive und Okulare gebraucht. Die Photographien wurden mittelst der Winkelschen Kamera hergestellt; die aus Objektiv- und Okular-Vergrösserung sowie Bildweite ausgerechnete Vergrösserung ist bei der Beschreibung jeder Photographie mit angegeben. Was die Zeichnungen betrifft, so entspricht die bei jeder einzelnen angegebene Vergrösserung der bei der Herstellung derselben verwandten Optik, jedoch musste ein Teil der Zeichnungen bei der Reproduktion aus technischen Gründen in verkleinertem Massstabe wiedergegeben werden. Eine wenn auch nur ganz unbedeutende Verkleinerung war auch bei der Reproduktion einiger weniger Photographien notwendig.

Tafel I.

Fig. 1. Übersichtsbild durch die Grosshirnrinde eines 3 monatlichen Embryos. Man erkennt die Einteilung in transversal verlaufende Zonen, unter welchen die beiden dunkleren Körnerschichten auffallen (s. S. 5). Bielschowsky-Präparat. Vergr. 45.

Fig. 2. Übersichtsbild durch die vordere Zentralwindung eines 6 monatlichen Embryos. Einteilung in transversale Zonen hier schon deutlicher, wenn auch Zone 4, 5 u. 6 nicht scharf geschieden zu erkennen sind (s. S. 8). Bielschowsky Pr. Vergr. 45.

Fig. 3. Pyramidenzellen (der 5. Schicht) von demselben 5 monatlichen Embryo. Die Gestalt derselben ist schon deutlich pyramidenförmig, der Spitzenfortsatz ist zu erkennen, die auch schon längsgerichteten Zellen hängen aber noch vielfach in einem Syncytium zusammen (s. S. 8). Bielschowsky Pr. Vergr. 500.

Fig. 5. Isolierte grosse Pyramidenzelle desselben Präparates, Spitzenfortsatz sehr deutlich. Die Zellen von Fig. 3 u. 5 enthalten noch keinerlei Fibrillen. Bielschowsky Pr. Vergr. 600.

Fig. 6. Tangentiale Randzone eines 6 monatlichen Embryos. Ganz feine deutlich tangential gerichtete Fibrillen mit kleinen Knötchen. Auch sieht man kleine Knötchen mit ganz kurzen feinen Ausläufern oder auch ohne solche (s. S. 9). Bielschowsky Pr. Vergr. 400.

Fig. 7. Partie der der weissen Substanz benachtbartsten Schicht (6. Zone) der grauen Substanz. Zwischen den Zellen zahlreiche knopfförmige und längliche kleine schwarze Massen mit kürzeren und längeren Fibrillen, nach zwei oder nach einer Seite, zum Teil auch ohne solche (s. S. 7 u. 9). Bielschowsky Pr. Vergr. 400.

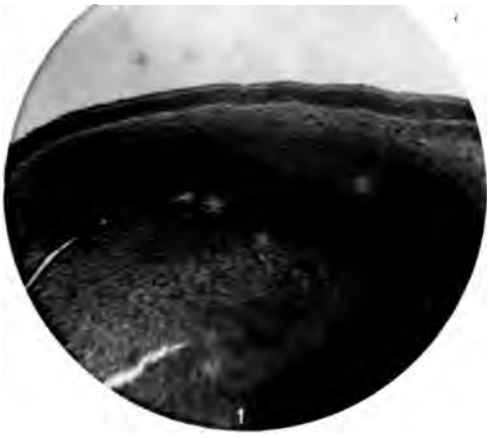
1

2

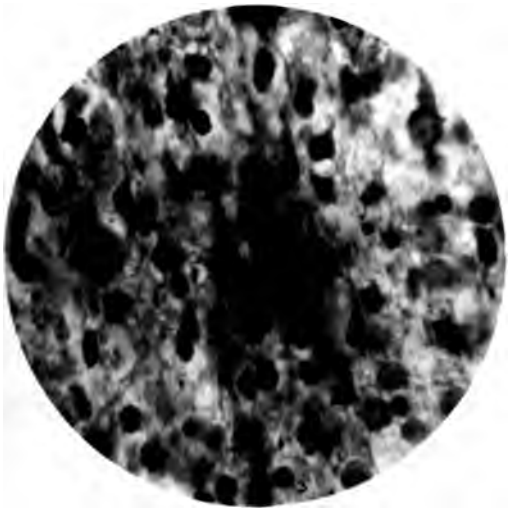
3

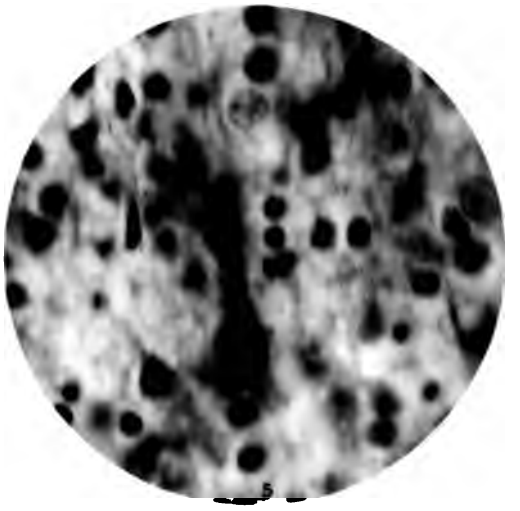
5

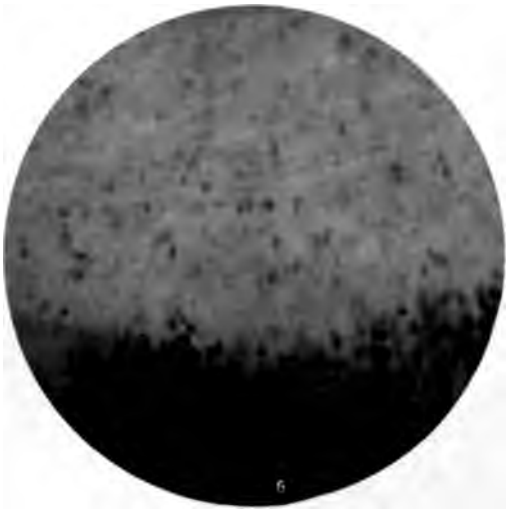
6

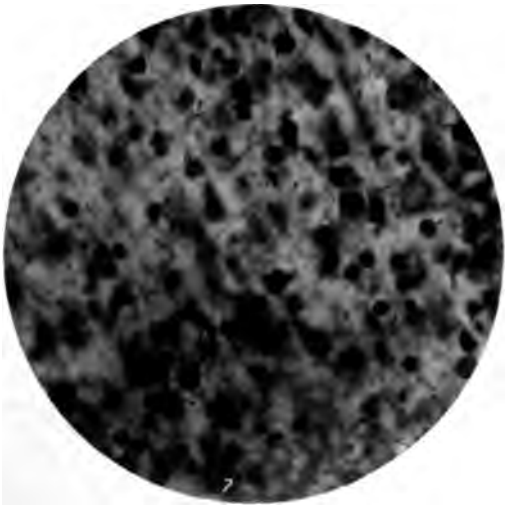
7

Tafel II.

Tafel II.

Fig. 9. Übersichtsbild durch die vordere Zentralwindung eines 9—10 monatlichen Fötus (ausgetragenen Kindes). Deutliche Einteilung in 6 Zonen. Bielschowsky Pr. Vergr. 40.

Fig. 10. Tangentiale Randzone von der vorderen Zentralwindung eines gleichaltrigen Fötus. Zahlreiche lange tangential gerichtete Fibrillen mit nur noch wenigen Anschwellungen. Bielschowsky Pr. Vergr. 400.

Fig. 11. Kleine Pyramidenzellen derselben Gegend eines Fötus aus demselben Alter. Keine deutlichen Fibrillen. Bielschowsky Pr. Vergr. 400.

Fig. 12. Riesen-Pyramidenzellen desselben Schnittes. An diesen deutliche Fortsätze, besonders Spitzenfortsatz. Zwischen den Zellen zahlreiche extrazelluläre Fibrillen, z. T. noch mit Anschwellungen (s. S. 10). Bielschowsky Pr. Vergr. 400.

Fig. 14. Grenze der grauen und weissen Substanz von derselben Gegend desselben Falles. Zahlreiche Fibrillen, besonders in der weissen Substanz (unterer Teil des Bildes). Bielschowsky Pr. Vergr. 400.

Fig. 15. Partie mitten aus der weissen Substanz desselben Embryos. Zahlreiche sich schneidende Fibrillen, z. T. mit (länglichen) Anschwellungen (s. S. 11). Bielschowsky Pr. Vergr. 400.

9


10

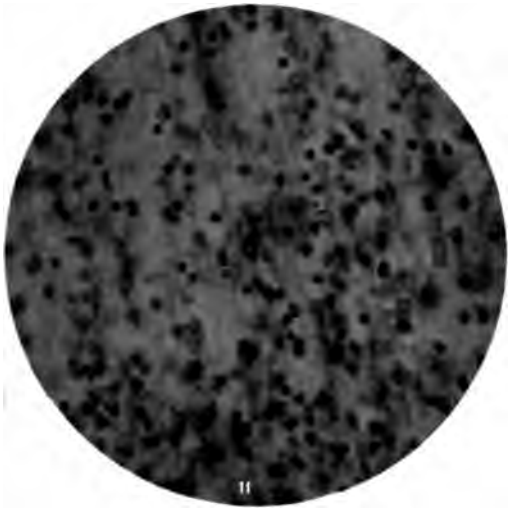
11

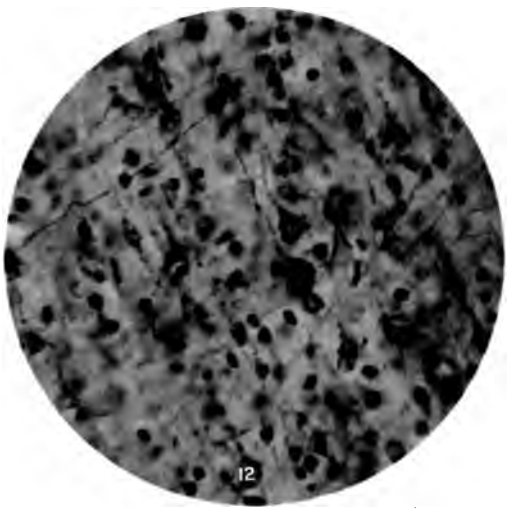
12

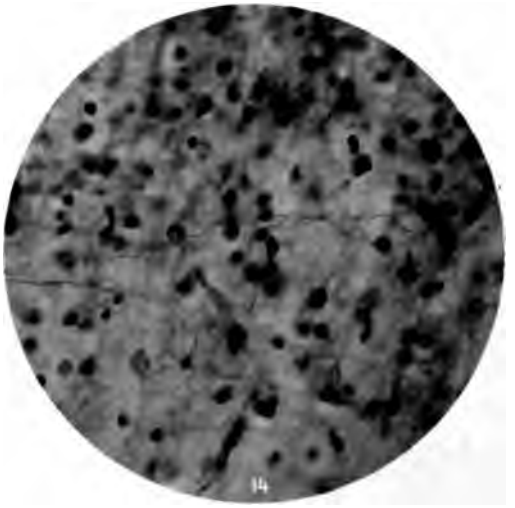
14

15

Tafel III.

Fig. 16. Partie aus dem Pulvinar des Thalamus opticus eines 9—10monatlichen Embryos. Die mit zahlreichen Ausläufern versehenen Zellen zeigen in ersteren wie im Zellleib deutliche Fibrillen. In dem letzteren bilden sie ein deutliches Netzwerk. Die Verdichtung dieses tritt als perinukleärer Ring um den hellen Kern deutlich hervor. Zahlreiche extrazelluläre Fibrillen (s. S. 21). Bielschowsky Pr. Vergr. 650.

Fig. 17. Einzelne Zellen desselben Schnittes zeigen bei stärkerer Vergrösserung die gleichen Verhältnisse, insbesondere das Fibrillennetzwerk noch deutlicher. Bielschowsky Pr. Vergr. 1200.

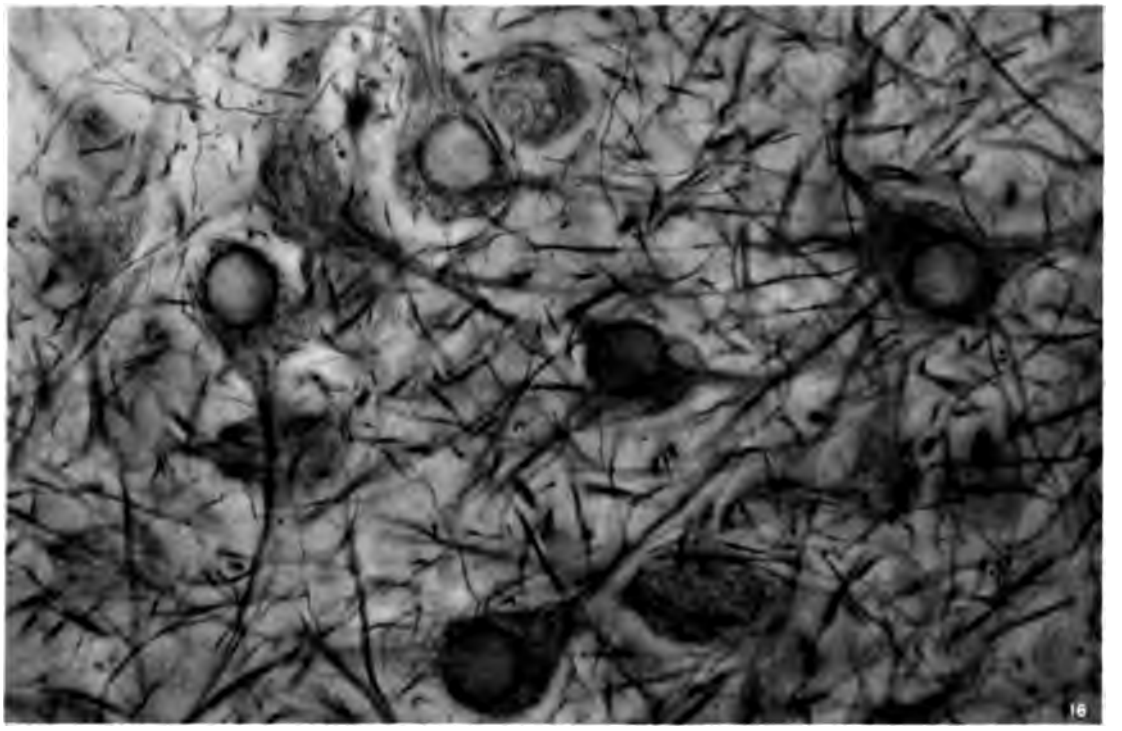

16

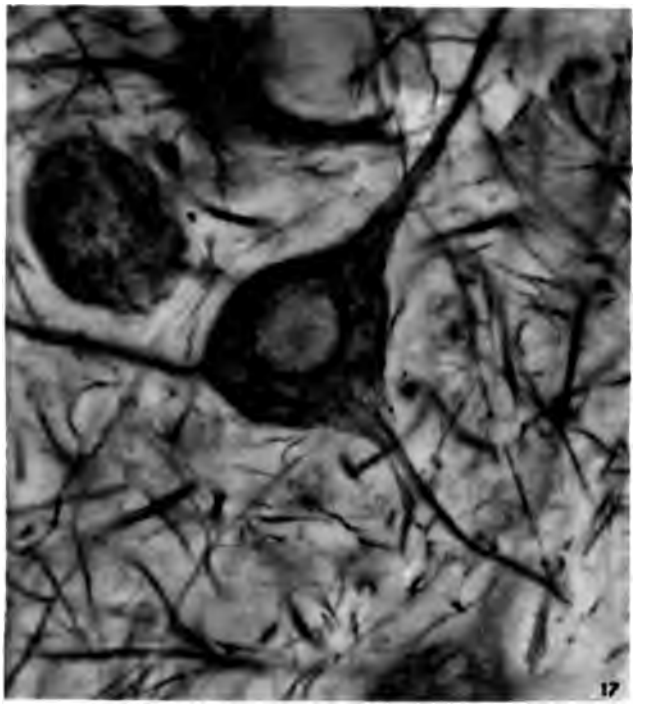

17

Tafel IV.

Tafel IV.

Fig. 18. Übersichtsbild durch das Rückenmark. Halsmark eines 3 monatlichen Embryos. Genaue Beschreibung s. S. 36. Bielschowsky Pr. Vergr. 40.

Fig. 19. 3 monatlicher Embryo. Ganglienzellen des Vorderhorns; in diesen keine Fibrillen, dagegen dazwischen zahlreiche extrazelluläre solche (s. S. 37). Bielschowsky Pr. Vergr. 500.

Fig. 20. 3 monatlicher Embryo. Zellen des Hinterhorns, weniger entwickelt und kleiner wie die des Vorderhorns (vorige Figur). Zwischen den Zellen auch nur ganz spärliche Fibrillen (s. S. 37). Bielschowsky Pr. Vergr. 500.

Fig. 21. 3 monatlicher Embryo. Vordere Wurzel, aus schon sehr zahlreichen Fibrillen bestehend, und benachbartes Gebiet des Vorderhorns, ebenfalls sehr fibrillenreich. Bielschowsky Pr. Vergr. 260.

Fig. 22. 3 monatlicher Embryo. Übersichtsbild durch ein Spinalganglion mit ein- und austretender Wurzel. Man erkennt die einzelnen Fibrillen und die Zellen des Ganglion (s. S. 37). Bielschowsky Pr. Vergr. 160.

18

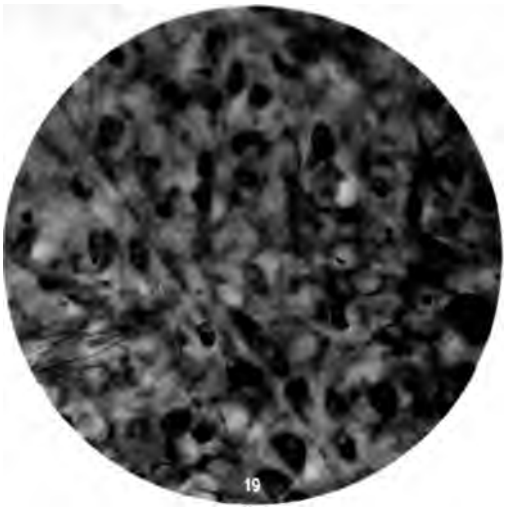
19

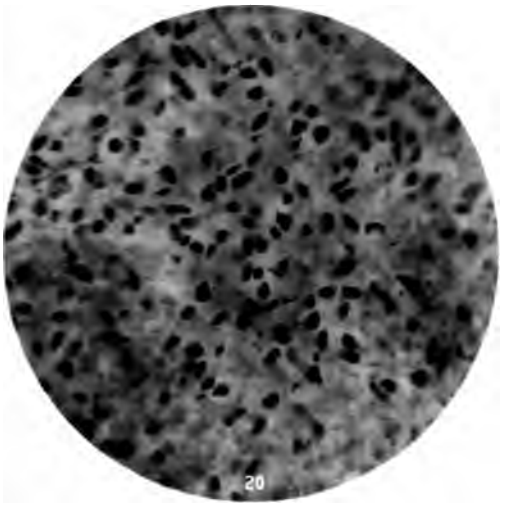
20

21

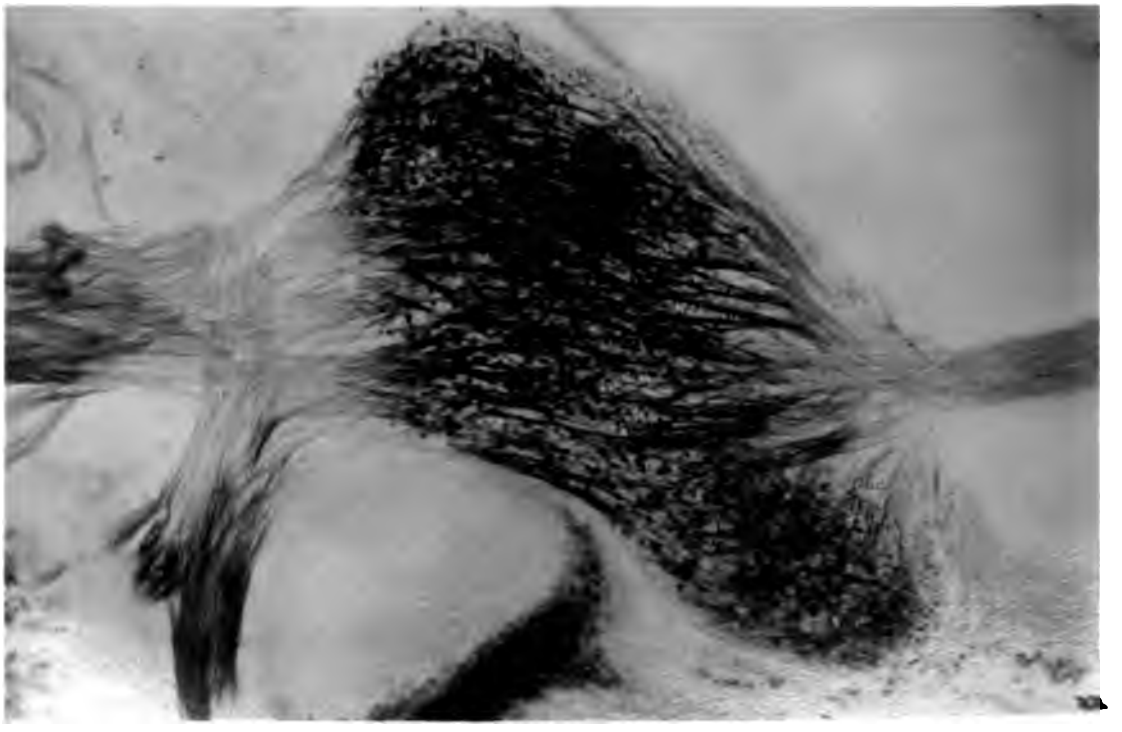

Tafel III.

Tafel V.

Fig. 25. 3 monatlicher Embryo. Längsschnitt, welcher die vordere Wurzel und einen Teil des Seitenstranges getroffen hat. Im Gegensatz zu den aus deutlichen Fasern bestehenden Bündeln der vorderen Wurzeln zeigt der Seitenstrang nur. und zwar besonders in seinem lateralen Gebiet, vereinzelte und überaus feine Fibrillen mit zahlreichen knopfförmigen Anschwellungen, sowie letztere ohne deutliche Fibrillen. Bielschowsky Pr. Vergr. 400.

Fig. 26. 5 monatlicher Embryo. Vorderhornzellen mit deutlichen Ausläufern. Zahlreiche extrazelluläre Fibrillen. Bielschowsky Pr. Vergr. 120.

Fig. 27. 5 monatlicher Embryo. Hinterhorn. Kleine Zellen und nur ganz vereinzelte Fibrillen. Bielschowsky Pr. Vergr. 120.

Fig. 29. Übersichtsbild durch das Lendenmark eines 6 monatlichen Embryos. Man erkennt sowohl die nunmehr dunkler gefärbten, d. h. fibrillenreichere Stränge als auch die Zellen des Hinterhorns und besonders die in mehreren Gruppen abgrenzbaren des Vorderhorns. Bielschowsky Pr. Vergr. 30.

Fig. 30 und Fig. 32 zeigen einzelne Vorderhornzellen mit sehr zahlreichen, glatten, die Zellen durchsetzenden (Fig. 32) Fibrillen. Bielschowsky Pr. Fig. 30. Vergr. 750. Fig. 32. Vergr. 800.

25

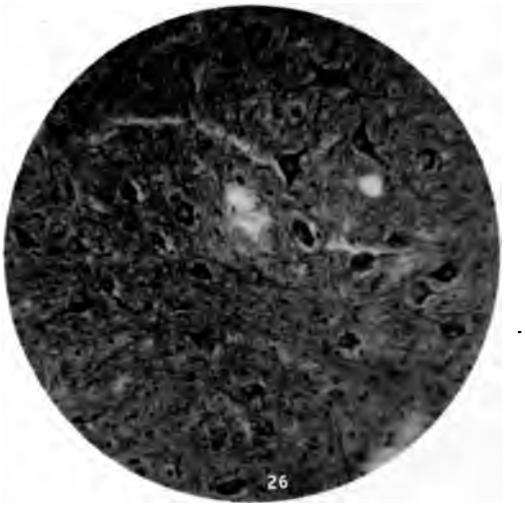
26

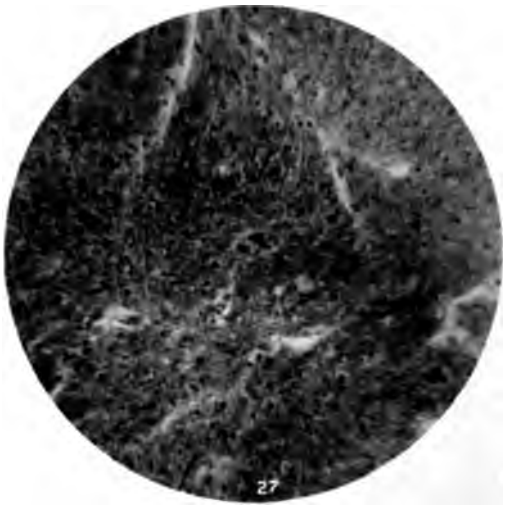
27

29

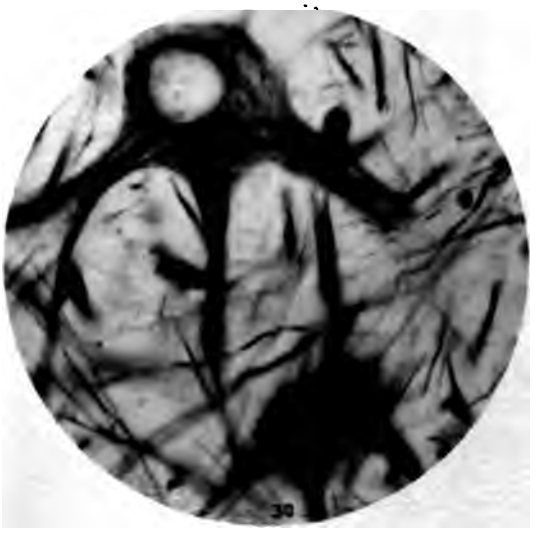
30

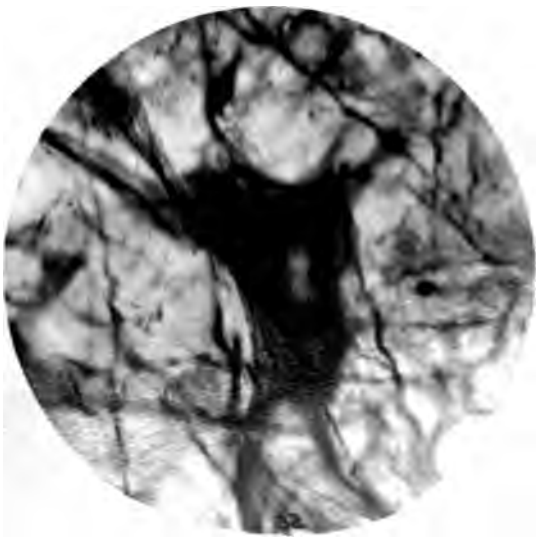
32

Tafel VI.

Tafel VI.

Fig. 34. 6 monatlicher Embryo. Halsmark. Hinterstrang. Man erkennt den Burdachschen Strang deutlich fibrillenreicher als den Gollschen. Bielschowsky Pr. Vergr. 350.

Fig. 35. Vorderstrang desselben Embryos. Die Pyramiden-Vorderstrangbahn erscheint fast ganz frei von Fibrillen (s. S. 44). Bielschowsky Pr. Vergr. 80.

Fig. 36. Ebenfalls 6 monatlicher Embryo. Querschnitt durch den dorsalen Teil des Seitenstranges. Der mediale Teil desselben ist dunkler gefärbt (fibrillenreicher), ebenso, wenn auch in geringerem Grade, die rechts im Bilde gelegene Kleinhirnseitenstrangbahn. Die in der Mitte gelegene Pyramidenseitenstrangbahn erscheint ganz hell, fibrillenarm (s. S. 43, 44). Bielschowsky Pr. Vergr. 80.

Fig. 38. Embryo des gleichen Alters. Längsschnitt durch den frontalen Abschnitt des Seitenstranges. Man erkennt an und vereinzelt auch zwischen den Fibrillen längliche und knötchenförmige dunkle Massen (s. S. 43). Bielschowsky Pr. Vergr. 700.

Fig. 39. Derselbe Embryo. Längsschnitt durch den dorsalen Teil des Seitenstranges. Man erkennt die in Fig. 36 auf einem entsprechenden Querschnitt beschriebene Dreiteilung hier ebenfalls sehr deutlich (s. S. 43). Bielschowsky Pr. Vergr. 100.

Fig. 40. Desgleichen bei stärkerer Vergrösserung. Man sieht links im Bilde den fibrillenreicheren medialen Abschnitt des dorsalen Seitenstrangs. Die Fibrillen enthalten zahlreiche Knötchen. Rechts im Bilde liegt die Pyramidenbahn, welche nur ganz vereinzelte Fibrillen mit jenen Knötchen, dagegen zahlreiche Knötchen ohne deutliche Fibrillen aufweist. Bielschowsky Pr. Vergr. 500.

36

40

Tafel VII.

Tafel VII.

Fig. 41. Vorderhornzellen eines 9—10 monatlichen Embryos. Die sehr zahlreichen Fibrillen laufen glatt durch die Zellen hindurch, was allerdings bei der Reproduktion dieser Photographie kaum zu erkennen ist. Bielschowsky Pr. Vergr. 1000.

Fig. 45. 9—10 monatlicher Embryo. Hintere Wurzel und Seitenstrang. Man erkennt in letzterem noch die gleichen Verhältnisse, wie auf Tafel VI, Fig. 36. Ebenso ist das der hinteren Wurzel benachbarte Gebiet des Hinterstrangs fibrillenarm (s. S. 46). (Auch diese Reproduktion zeigt den Unterschied lange nicht so deutlich wie die Original-Photographie.) Bielschowsky Pr. Vergr. 60.

Fig. 46. Dasselbe bei Färbung auf Markscheiden (Weigert). Vergr. 60.

Fig. 47. Querschnitt durch das Rückenmark eines dreiwöchentlichen Kindes. Sämtliche Bahnen (auch Pyramidenbahnen) sind angelegt (s. S. 48). Bielschowsky Pr. Vergr. 30.

Fig. 48. Ebenfalls Querschnitt durch das Rückenmark des gleichen dreiwöchentlichen Kindes. Markscheiden-Präparat (Weigert). Ein Teil des Seitenstrangs (Pyramidenbahn), Lissauersche Randzone und ein benachbartes dreieckiges Feld des Hinterstrangs erscheinen noch hell, d. h. die Markscheiden fehlen hier noch (s. S. 48). Vergr. 30.

Das Rückenmark dieses dreiwöchentlichen Kindes wies, wie auch auf der Photographie zu ersehen, angeborene Veränderungen (Hydromyelie) auf. Wir wählten aber diesen Fall aus, weil die Verhältnisse, welche wir hier demonstrieren wollten, durchaus der normalen Entwickelung (Vergleich mit anderen etwa gleichalterigen normalen Kindern) entsprachen, uns aber in diesem Falle zur Reproduktion geeignete Photographien von gut gelungenen Fibrillen- und Markscheidenschnitten zur Verfügung standen.

45

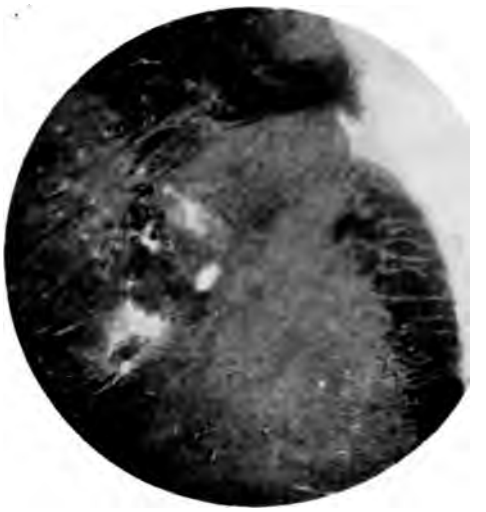

Tafel VIII

Tafel VIII.

Fig. 49. Dreiwöchentliches Kind. Partie aus dem Vorderhorn. Die Vorderhornzellen zeigen in ihrem Zellleib wie in ihren Fortsätzen sehr zahlreiche Fibrillen; diese lagern sich sehr deutlich bündelförmig zusammen, durchsetzen aber die Zellen ohne Anastomosen zu bilden, glatt durchziehend, oft von einem Fortsatz in den anderen verlaufend. Um den hellen Kern erkennt man die perinukleäre Verdichtungszone. Bielschowsky Pr. Vergr. 800.

Fig. 50. Einige andere Zellen desselben Vorderhorns zeigen dieselben Verhältnisse. Bielschowsky Pr. Vergr. 800.

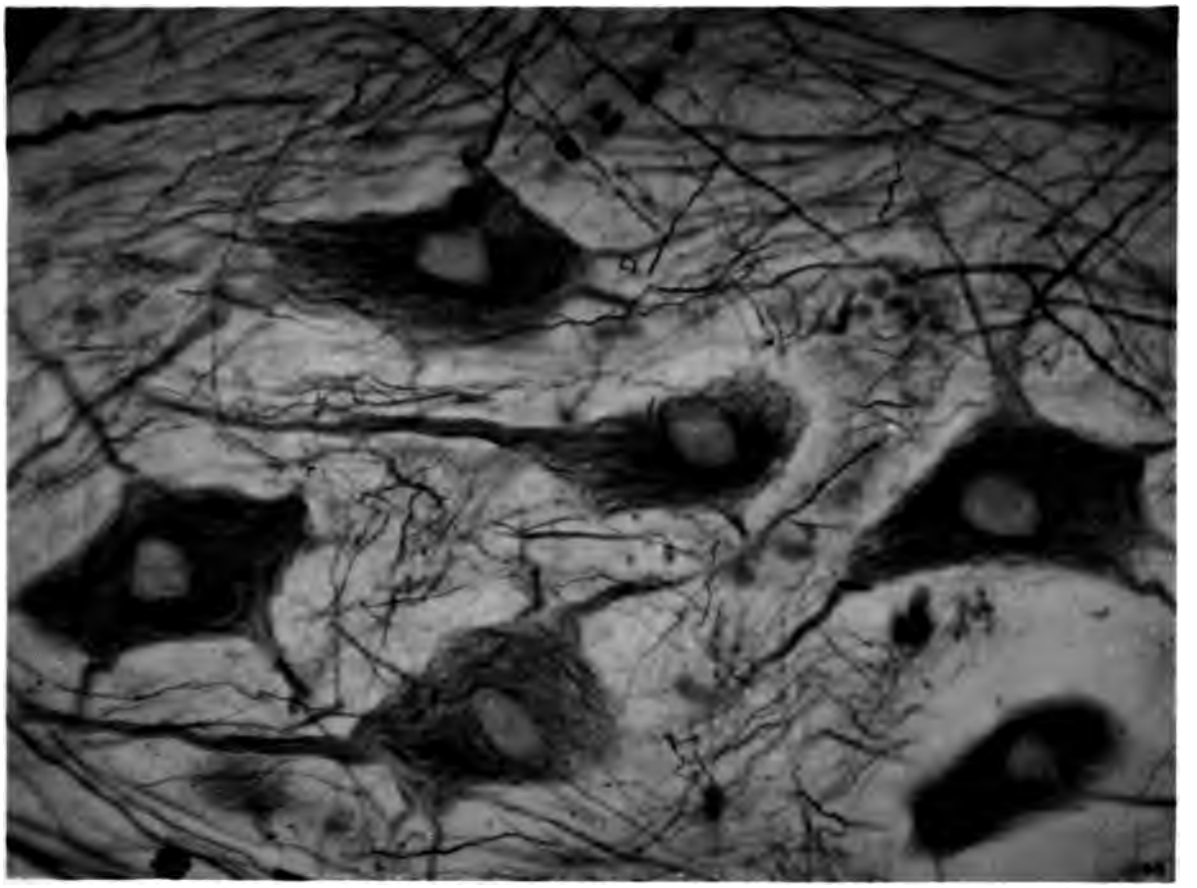

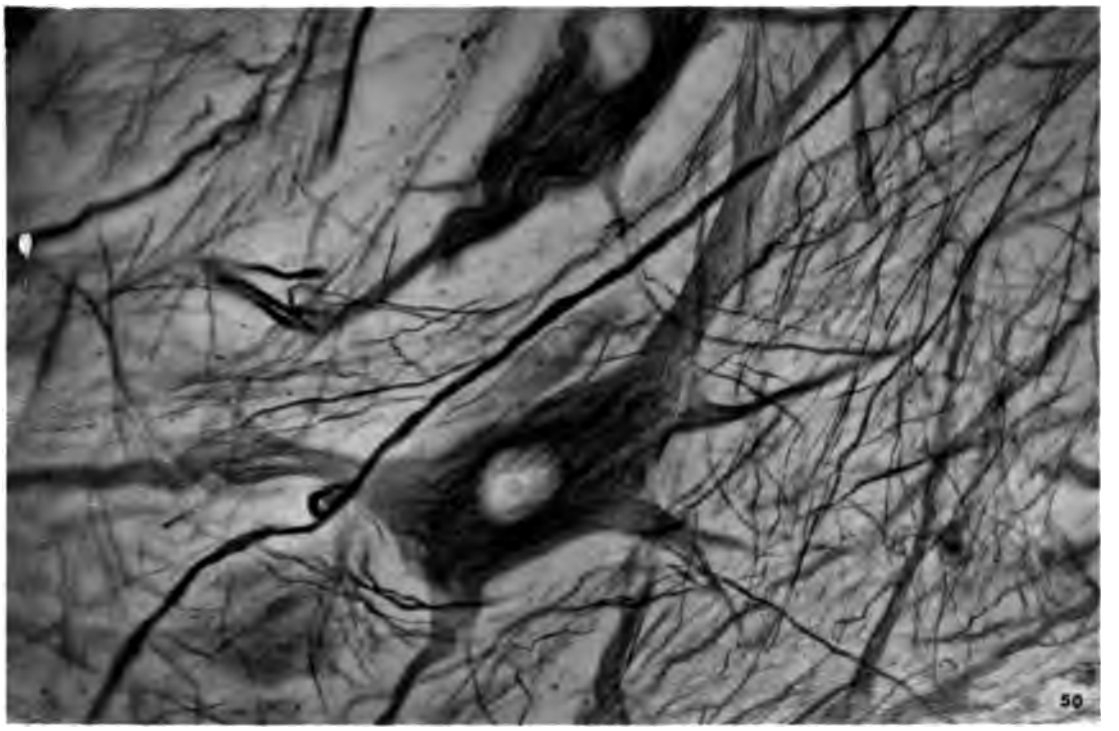
50

Tafel IX.

Tafel IX.

Fig. 51. Längsschnitt durch das Halsmark des auf Seite 107 ff. beschriebenen Falles von aufsteigender Hinterstrangsdegeneration infolge Einknickung des zweiten Lumbalwirbels. Man erkennt im Bilde links den Burdachschen Strang reich an Fibrillen, rechts den Gollschen mit rarefizierten, aber doch noch ziemlich zahlreichen, wenig veränderten Fibrillen. Bielschowsky Pr. Vergr. 450.

Fig. 52. Das Entsprechende im Markscheidenpräparat (Weigert). Der dunkle Teil links im Bilde entspricht dem markscheidenreichen Burdachschen Strang, das helle Gebiet dem nur ganz wenige und stark veränderte Markscheiden aufweisenden Gollschen. Vergr. wie in Fig. 51.

Fig. 53. Längsschnitt durch das Halsmark des auf Seite 110 ff. beschriebenen Falles von Hinterstrangsdegeneration eines siebenjährigen Kindes. Die Fibrillen im Gollschen Strang (rechts im Bilde) rarefiziert, aber noch ziemlich zahlreich, zum Teil mit gleichmässigen Anschwellungen versehen. Bielschowsky Pr. Vergr. wie in Fig. 51.

Fig. 54. Das Entsprechende im Markscheidenpräparate (Weigert). Der Gollsche Strang (das helle Gebiet rechts im Bilde) weist nur sehr vereinzelte, stark veränderte Markscheiden auf. Der linke markscheidenreichere Teil des Bildes entspricht der Grenze des Gollschen und Burdachschen Stranges. Der eigentliche Burdachsche Strang ist im Bilde nicht mitgetroffen. Die in Fig. 53 und 54 dargestellten Gebiete entsprechen sich also nicht völlig, wodurch der Unterschied an Fibrillen und Markscheidenzahl etwas übertrieben erscheint. Vergr. wie in Fig. 51.

Fig. 55. Längsschnitt durch das Halsmark des auf Seite 112 beschriebenen Falles beginnender Tabes. Die Fibrillen des Gollschen Stranges (rechts im Bilde) sind im Gegensatz zu denen des Burdachschen (links im Bilde) rarefiziert, z. T. dünner und zeigen scharf konturierte Anschwellungen, an einigen Stellen auch helle Zwischenstücke. Vergr. wie in Fig. 51.

Fig. 56. Das Entsprechende im Markscheidenpräparate (Weigert). Im Gegensatz zu dem dunkel gefärbten Burdachschen Strang sind im Gollschen nur wenige und stark aufgequollene Markscheiden zu erkennen. Vergr. wie in Fig. 51.

51

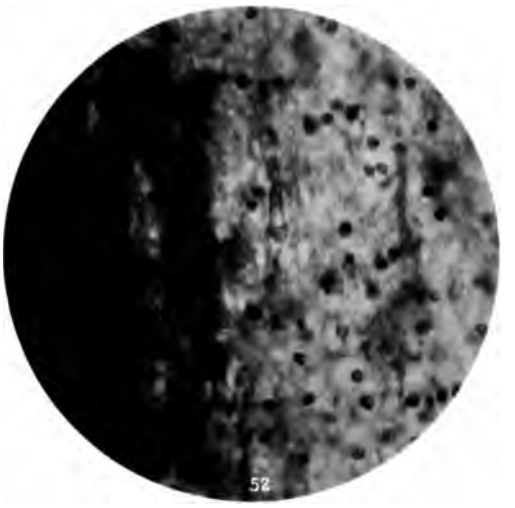
52


53

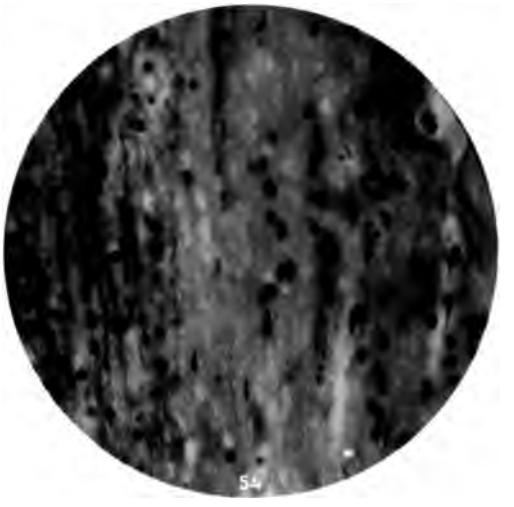
54

55

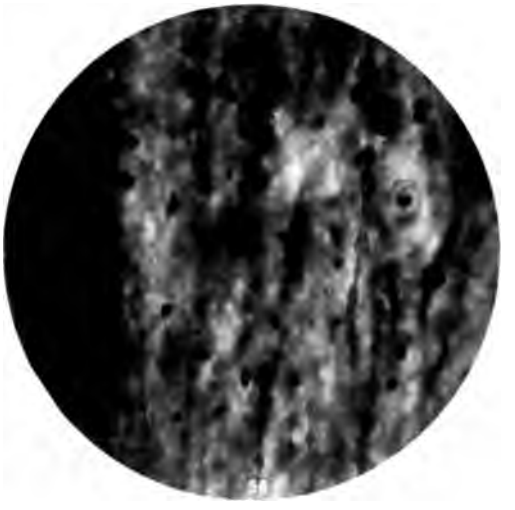

Tafel X.

Tafel X.

Fig. 57. Tangentiale Randzone der vorderen Zentralwindung von einem normalen Gehirn eines Erwachsenen. Das Bild soll den Reichtum an Fibrillen, insbesondere tangential verlaufenden, im Vergleich zu den folgenden, von pathologisch veränderten Gehirnen stammenden, zeigen. Bielschowsky Pr. Vergr. 350.

Fig. 58. Entsprechende Stelle von dem auf Seite 153 ff. beschriebenen Fall von progressiver Paralyse. Diese tangentiale Randzone zeigt sehr starken Ausfall der Fibrillen, besonders der auf weite Strecken hin verfolgbaren transversal verlaufenden. Bielschowsky Pr. Vergr. wie in Fig. 57.

Fig. 59. Partie aus der tangentialen Randzone der vorderen Zentralwindung des auf Seite 163 ff. beschriebenen Falles von Delirium tremens. Sehr starke Rarefizierung der Fibrillen. Bielschowsky Pr. Vergr. 650.

Fig. 60. Partie aus der zentralen Randzone der vorderen Zentralwindung eines der auf Seite 165 beschriebenen Fälle von Urämie. Ebenfalls starke Rarefizierung der Fibrillen. Bielschowsky Pr. Vergr. wie in Fig. 59.

Fig. 61. Pyramidenschicht der hinteren Zentralwindung des auf Seite 157 ff. beschriebenen Falles von seniler Demenz. Die Zellen erscheinen zumeist in toto dunkel, von unregelmässiger Gestalt, mit verringerten Ausläufern. Zudem sind mehrere der auf Seite 158 beschriebenen dunklen Gebilde zu erkennen. Bielschowsky Pr. Vergr. 75.

Fig. 62. Grosse Pyramidenzellen desselben Schnittes bei stärkerer Vergrösserung zeigen die Veränderungen der Zellen und ihrer Fortsätze noch deutlicher. Bielschowsky Pr. Vergr. 325.

57


58

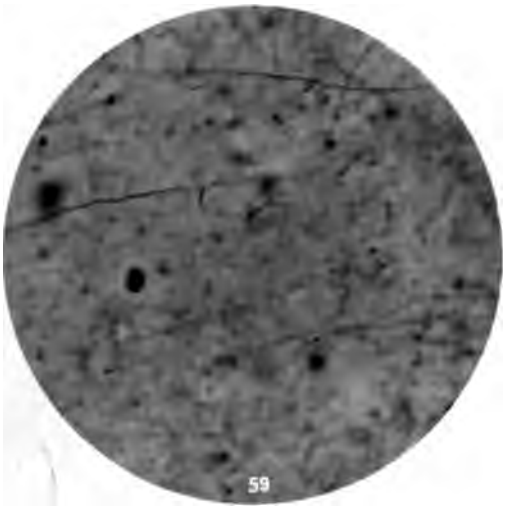
59

60

61

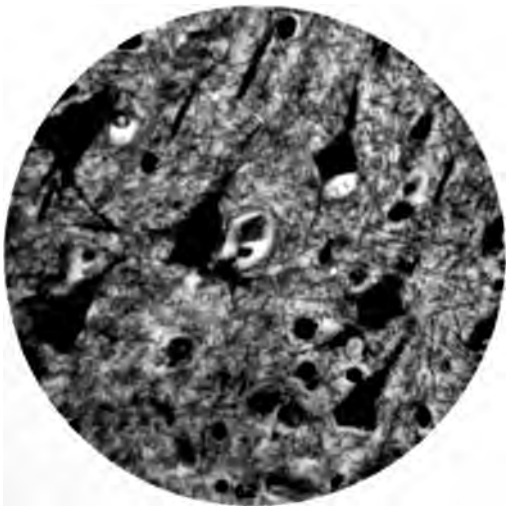

Tafel XI.

Tafel XI.

Fig. 63. Beetzsche Riesenzellen von Pyramidentypus aus der vorderen Zentralwindung des Seite 160 ff. beschriebenen Falles von Delirium tremens. Die obere Zelle zeigt einen ganz schwarz gefärbten Kern, an der unteren ist ein solcher nicht zu erkennen. Das Protoplasma der Zellen zeigt ganz unregelmässig verklumpte, schwarze Massen bildende Fibrillen und helle vakuolenartige Räume dazwischen. Die grösseren Fortsätze, besonders der Spitzenfortsatz, zeigen verbackene Fibrillen, die kleineren Fortsätze sind an Zahl verringert, z. T. wie abgebrochen. Auch um die Zellen, besonders die obere erscheint ein heller, fibrillenfreier Hof. Bielschowsky Pr. Vergr. 650.

Fig. 65. Übersichtsbild durch kleine Blutungen des auf Seite 119 ff. beschriebenen Falles. Die Blutherde erscheinen durch Imprägnation der roten Blutkörperchen mit Silber schwarz. Bielschowsky Pr. Vergr. 55.

Fig. 66. Eine derartige Blutung desselben Falles bei stärkerer Vergrösserung zeigt die in der kleinen Blutung noch sehr zahlreich erhaltenen Fibrillen. Bielschowsky Pr. Vergr. 450.

Fig. 67. Partie einer ebensolchen Blutung des gleichen Falles bei noch stärkerer Vergrösserung zeigt die einzelnen zwischen den roten Blutkörperchen erhaltenen nicht sicher veränderten Fibrillen. Bielschowsky Pr. Vergr. 600.



65



67



66

Tafel XII.

Tafel XII.

Fig. 68. Schnitt durch die 2 Monate alte Blutung mit beginnender Kapselbildung (s. S. 127 ff.). Die Bindegewebszellen und Fasern erscheinen dunkel, nach oben im Bilde stösst an diese Schicht der Rest des Blutkoagulums, unten rechts sieht man noch einen kleinen Teil benachbarten Gehirngewebes. Färbung mit Eisenhämatoxylin und nach van Gieson. Vergr. 450.

Fig. 69. Schnitt durch die (S. 130 ff.) beschriebene kleine apoplektische Zyste. In der oberen rechten Ecke erkennt man das Lumen der Zyste; an dieses stösst die etwa die rechte Hälfte des Bildes einnehmende dunkle Bindegewebsschicht mit dicken unregelmässigen Bindegewebsfasern. Das helle Gebiet in der linken Hälfte des Bildes entspricht der gliomatösen Wucherung. Hier sind, wenn auch stark rarefiziert, Neurofibrillen z. T. sehr kurz und mit scharf kontourierten Anschwellungen versehen, zudem zahlreiche Zellkerne zu erkennen. Bielschowsky Pr. Vergr. 500.

Fig. 70. Übersichtsbild desselben Falles. Man erkennt oben an das Lumen anstossend die dunkle Bindegewebsschicht, sodann die breite helle Schicht der gliomatösen Wucherung und ohne scharfe Grenze das im Fibrillenpräparat wieder dunkler erscheinende, allmählich normal werdende Gehirngewebe. Bielschowsky Pr. Vergr. 100.

Fig. 71. Übersichtsbild durch die Wandung einer alten apoplektischen Zyste. Die obere Hälfte des Bildes stellt den Teil der bindegewebigen Wand der Zyste dar, welcher der Gliaschicht benachbart liegt, und in dem sich die (dunklen) bindegewebigen Fasern und die (hell gefärbten) Bündel von Gliafasern durchflechten. Letztere hängen mit der in der unteren Hälfte des Bildes dargestellten gliomatösen Wucherung zusammen. Die zahlreichen grossen, hellen, mit kleinen und dunklen Kernen versehenen Zellen in dem Maschenwerk der Bindegewebsschicht entsprechen den S. 134 beschriebenen Fettzellen (Körnchenzellen). Färbung nach van Gieson. Vergr. 120.



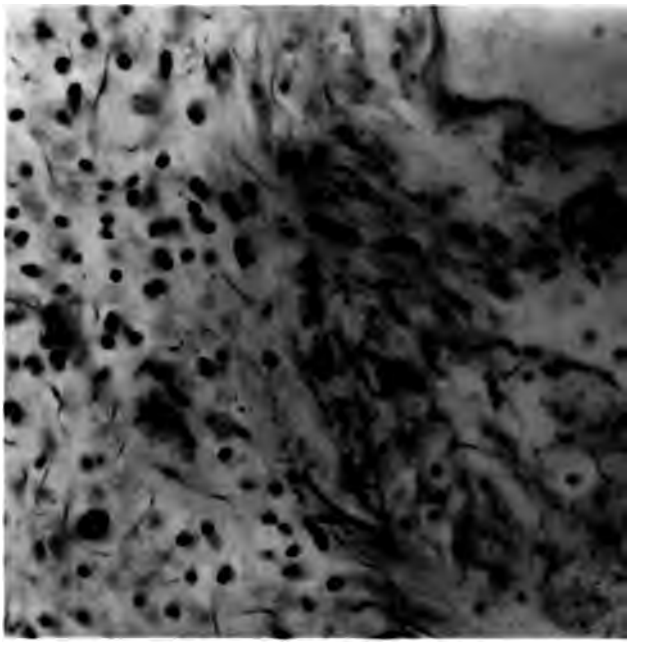



Tafel XIII.

Tafel XIII.

Fig. 73. Peripherwärts gelegene Partie der einen Teil der Wandung einer alten kleinen Zyste darstellenden Gliaschicht (s. S. 135 ff.). In dem gliomatösen Gewebe sind, wenn auch stark rarefiziert, noch zahlreiche Fibrillen vorhanden. Sie zeigen starke Veränderungen, unregelmässige Breite, zahlreiche Auftreibungen, hier und da mit hellen Zentren und streckenweise hell erscheinende Partien. Bielschowsky Pr. Vergr. 500.

Fig. 74. Partie aus der S. 144 ff. beschriebenen Erweichung. Färbung auf Markscheiden (Weigert). Man erkennt nur eine einzelne, ganz hell gefärbte stark veränderte Markscheiden. Vergr. 550.

Fig. 75. Partie desselben Falles. Gefärbt auf Fibrillen. Es sind, wenn auch stark rarefiziert, ziemlich zahlreiche Fibrillen, aber stark verändert (s. S. 141) zu erkennen. Bielschowsky Pr. Vergr. 550.

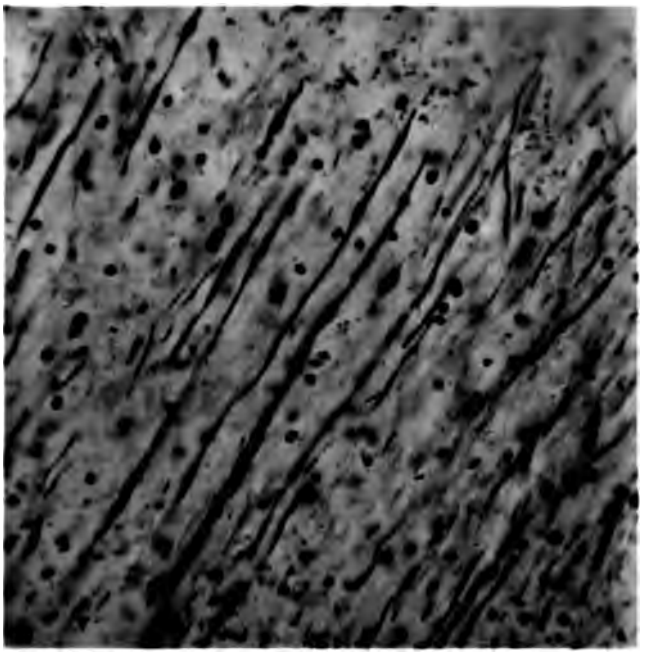



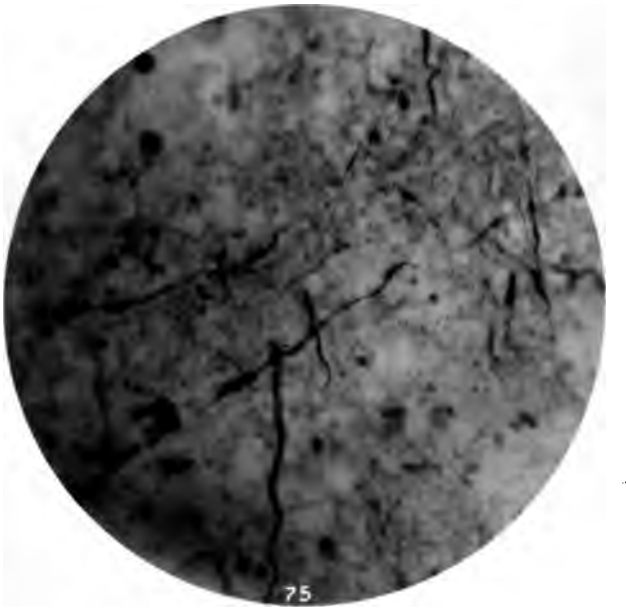
75

Tafel XIV.

Tafel XIV.

Fig. 76. Pyramidenschicht eines 6 monatlichen Embryos. Man erkennt die grossen Pyramidenzellen z. T. noch untereinander verbunden, aber schon längs gerichtet. Zwischen den Zellen fallen sehr zahlreiche kleine schwarze Pünktchen, z. T. mit ganz feinen kurzen Fasern auf. (s. S. 8 und 9 sowie Photographie Taf. I, Fig. 3 etc.) Bielschowsky Pr. Vergr. 575.

Fig. 77. 6 monatlicher Embryo. Tangentiale Randzone. Man erkennt die tangential verlaufenden Fibrillen mit zahlreichen Knötchen, sowie ganz kurze Fibrillen mit ebensolchen Knötchen. (s. S. 9 und Taf. I, Fig. 6.) Bielschowsky Pr. Vergr. 575.

Fig. 78. 6 monatlicher Embryo. Partie aus der weissen Substanz. Man erkennt zahlreiche knopfförmige Gebilde z. T. mit Fibrillen nach einer oder zwei Richtungen, sowie einige schon längere Fibrillen. (s. S. 7 und 9, sowie Taf. I, Fig. 7.) Bielschowsky Pr. Vergr. 575.

Fig. 79. Ganglienzellen des Nucleus cochlearis eines ausgetragenen neugeborenen Kindes. Man erkennt in dem Zellleib sehr zahlreiche Fibrillen in ausgesprochen netzförmiger Anordnung, während sie in den Fortzätzen parallel gerichtet verlaufen. Bielschowsky Pr. Vergr. 1000.

Fig. 80. Die entsprechenden Zellen eines 6 — 7 monatlichen Embryos. Man erkennt in den Zellen dasselbe Fibrillennetz, wenn auch noch weniger dicht; Bielschowsky Pr. Vergr. 1000. (s. zum Vergleich auch Tafel III, Fig. 16 und 17.)



76.

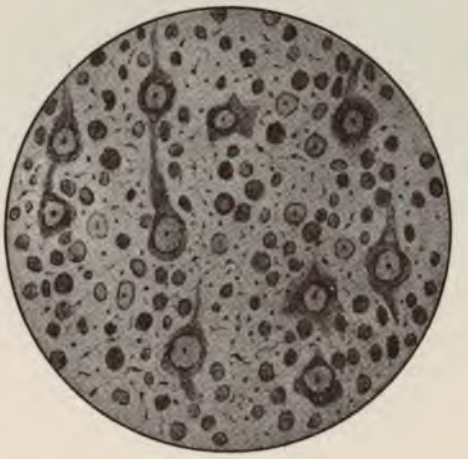

77.



78.

79.

80.

Verlag v. J. F. Bergmann, Wiesbaden.

Kgl. Univers.-Druckerei v. H. Stürtz, Würzburg.

Tafel XV.

Tafel XV.

Grosse Pyramidenzellen eines 9—10 monatlichen Fötus nach der Entwickelungsstufe der Fibrillen geordnet.

Fig. 81. Zeigt ganz feine Fibrillen nur im Spitzenfortsatz, Fig. 82—89 zeigen zahlreichere Fibrillen im Spitzenfortsatz, von denen einige auch in den Zellleib hineinziehen und hier meist um den Kern ausbiegen. Fig. 85 zeigt auch in einigen anderen Fortsätzen ganz feine Fibrillen. Fig. 90 und 91 zeigen auch im Zellleib schon zahlreichere feinste Fibrillen. In Fig. 92, 93 und 94 verläuft eine oder mehrere Fibrillen von einem Fortsatz durch den Zellleib hindurch, dem Kern ausweichend in einen anderen Fortsatz. In Fig. 95 ist dies in mehreren Ausläufern der Fall. Fig. 96, 97 und 98 zeigen in zahlreichen Ausläufern wie im Zellleib schon recht zahlreiche, feine, aber auch die Zelle glatt durchsetzende Fibrillen. Es sind dies die höchstentwickelten Stufen, welche in diesem Falle aufgefunden wurden. (Wegen der genaueren Beschreibung vergl. S. 10, 11.) Bielschowsky Pr. Vergr. 1000.



Verlag v. J. F. Bergmann, Wiesbaden.

Kgl. Univers.-Druckerei v. H. Stürtz, Würzburg.

Tafel XVI.

Tafel XVI.

Fig. 99. Vorderhornzellen eines 5 monatlichen Embryos. Die Fortsätze der Zelle weisen ganz feine Fibrillen auf, der Zellleib keine deutlichen solchen, wohl aber klumpige dunkel gefärbte Massen besonders um den ganz hellen und scharf abgesetzten Kern. Bielschowsky Pr. Vergr. 1000.

Fig. 100. Vorderhornzelle eines 6—7 monatlichen Embryos. Zellleib wie Fortsätze zeigen zahlreiche glatt durchlaufende Fibrillen, die sich um den Kern zu einem dunklen Ring verdichten. (s. S. 45 und vergleiche auch Taf. V, Fig. 30 und 32.) Bielschowsky Pr. Vergr. 1000.

Fig. 101. Vorderhornzellen eines 9—10 monatlichen Fötus. Die Fibrillen durchsetzen noch weit zahlreicher Zellleib und Fortsätze, ziehen aber auch glatt ohne Anastomosen zu bilden, durch die Zelle hindurch. An der Stelle des Kerns scheinen ebenfalls Fibrillen zu liegen, doch liegen dieselben in einer anderen Ebene, unterhalb bezw. oberhalb des Kerns. (s. S. 47 und vergleiche auch Tafel VII, Fig. 41.) Bielschowsky Pr. Vergr. 1000.



99.

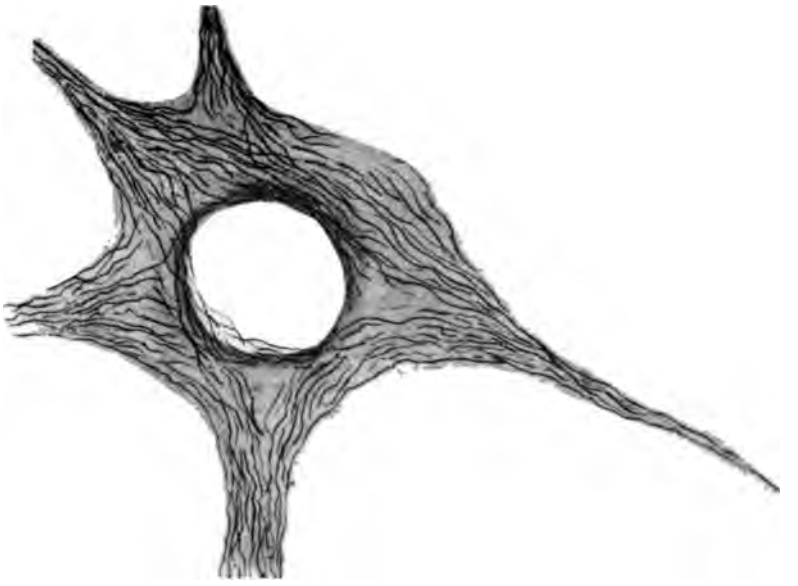

100.

101.

Verlag v J F Bergmann, Wiesbaden

Kgl. Univers.-Druckerei v H Stürtz, Würzburg.

Tafel XVII.

Tafel XVII.

Fig. 102. 6—7 monatlicher Fötus. Zellen aus der Clarke'schen Säule. In den Fortsätzen der Zellen befinden sich parallel gerichtete Fibrillen ebensolche, wenn auch spärlich, in dem Zellleib besonders um den Kern. Die einzelnen Fibrillen sind undeutlich und schwer zu verfolgen, doch scheinen sie eine Art Netzwerk darzustellen. Bielschowsky Pr. Vergr. 1000.

Fig. 103. 9—10 monatlicher Fötus (neugeborenes Kind). Zellen aus der Clarke'schen Säule. Die Fortsätze der Zellen zeigen parallel verlaufende Fibrillen. Der Zellleib weist im einzelnen schwer verfolgbare und nicht sehr dunkel gefärbte Fibrillen auf, welche aber offenbar ein anastomosierendes Netzwerk bilden. In der oberen Zelle sieht man zudem von den Fortsätzen aus einzelne dunkler gefärbte gerade und parallel verlaufende Fibrillen den Zellleib durchsetzen. (s. S. 54.) Bielschowsky Pr. Vergr. 1000.

Fig. 104. Längsschnitt durch das Halsmark des auf Seite 107 ff. beschriebenen Falles von aufsteigender Hinterstrangdegeneration infolge Einknickung des zweiten Lumbalwirbels. Links im Bilde der fibrillenreiche Burdach'sche, rechts der Goll'sche Strang mit rarefizierten Fibrillen. Dagegen ist in diesem letzteren die Glia gewuchert (in der Reproduktion nicht vollständig zum Ausdruck gebracht). Hier liegen auch zahlreiche Zellkerne (meist Glia-Zellen, vergl. auch Taf. IX, Fig. 51). Bielschowsky Pr. Vergr. 325.

Fig. 105. Partie aus dem Goll'schen Strang desselben Falles zeigt bei stärkerer Vergrösserung ebenfalls die Glia-Wucherung und Rarefikation der Fasern, sowie auch ganz leichte Veränderungen dieser. Bielschowsky Pr. Vergr. 500.

Fig. 106. Partie aus dem Burdach'schen Strang (Querschnitt) des Seite 110 ff. beschriebenen Falles von Hinterstrangdegeneration. Es handelt sich hier um eines der Präparate, in welchen, wie im Texte beschrieben, bei Silberimprägnation die Glia gut dargestellt erscheint, die Fibrillen nur undeutlich. Man unterscheidet das Gliafasernetz und die quer getroffenen Fibrillen als helle Punkte. Bielschowsky Pr. Vergr. 500.

Fig. 107. Partie aus dem Goll'schen Strang desselben Präparates. Man erkennt die Gliawucherung in Gestalt eines viel feineren und engeren Gliafaserfilzes. Die grösseren dunklen Punkte stellen Kerne der gewucherten Zellen dar, die etwas helleren entsprechen den Querschnitten der rarefizierten Fibrillen, sind aber bei der Reproduktion etwas zu klein und dunkel ausgefallen. Bielschowsky Pr. Vergr. 500.

102.

103.

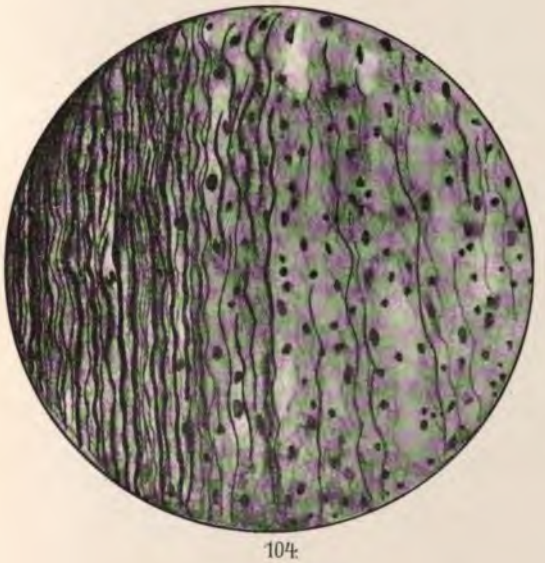

104.

105.

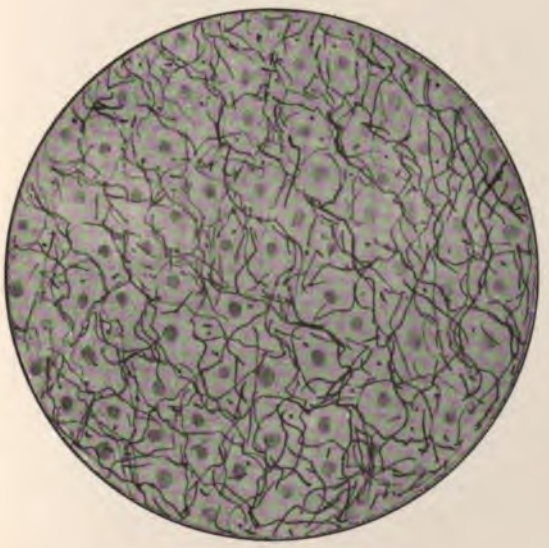

106.

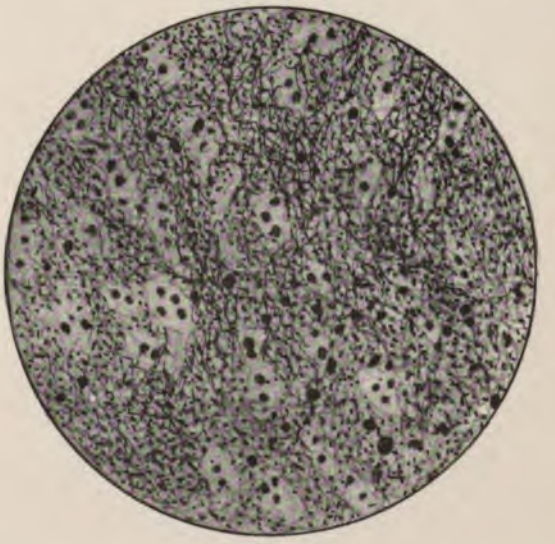

107.

Verlag v. J. F. Bergmann, Wiesbaden.

Kgl. Univers.-Druckerei v. H. Stürtz, Würzburg.

Tafel XVIII.

Tafel XVIII.

Fig. 108. Grosse Pyramidenzellen aus dem Frontallappen des Falles von seniler Demenz (s. S. 159). Die Kerne erscheinen dunkel, das Protoplasma ganz hell, ohne Fibrillen. Am Rande der Zellen liegen, besonders an Stellen des Abganges von Fortsätzen, verklumpte schwarze Massen. Die kleinen Fortsätze fehlen zum grossen Teil oder sind wie abgebrochen, fibrillenfrei, die Spitzenfortsätze enthalten zum Teil verklumpte Fibrillen, manche Strecken derselben erscheinen auch fibrillenfrei. Bielschowsky Pr. Vergr. 1000.

Fig. 109. Pyramidenzellen des S. 160 ff. beschriebenen Falles von Delirium tremens. Die Kerne sind ganz dunkel gefärbt, von Kernkörperchen ist nichts zu erkennen. Zellleib und Fortsätze sind ähnlich verändert wie in der vorigen Figur beschrieben, nur erscheint das Protoplasma noch heller, die verklumpten Massen weniger zahlreich. Bielschowsky Pr. Vergr. 500.

Fig. 110. Grössere Blutung des auf S. 119 ff. beschriebenen Falles. Inmitten der Blutung sind die stark veränderten Fibrillen, zum Teil wie zerrissen noch zu erkennen. (Genaueres s. S. 120.) Bielschowsky Pr. Vergr. 1500.

Fig. 111. Rand der auf S. 122 ff. beschriebenen grösseren Blutung. Zwischen den roten Blutkörperchen liegen die sehr stark veränderten Fibrillen. Bielschowsky Pr. Vergr. 1000.

Fig. 112. Partie aus dem äussersten Teil des Blutkoagulums einer bereits mit bindegewebiger Kapsel versehenen 2 Monate alten Blutung — Nervenfasern im höchsten Grade des akuten Zerfalles. (Genaueres s. S. 129.) Bielschowsky Pr. Vergr. 1000.

Fig. 113. Partie aus dem aussen an die bindegewebige Kapsel desselben Falles anstossenden Nervengewebes. Die Fibrillen sind stark rarefiziert und ebenfalls hochgradig verändert, wenn auch in geringerem Masse als innerhalb des Blutkoagulums. Bielschowsky Pr. Vergr. 500.

108.

109.

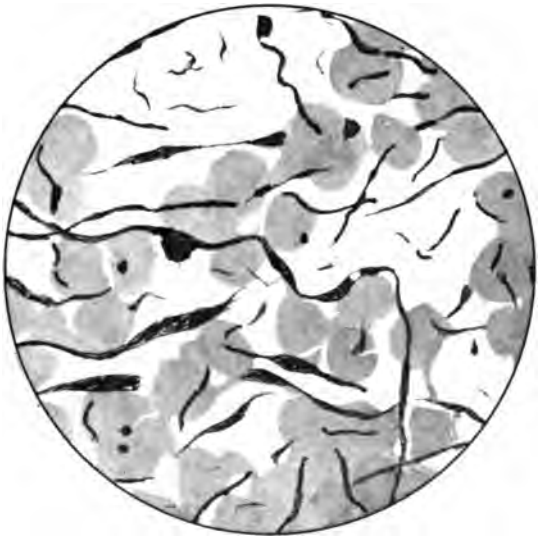

110.

111.

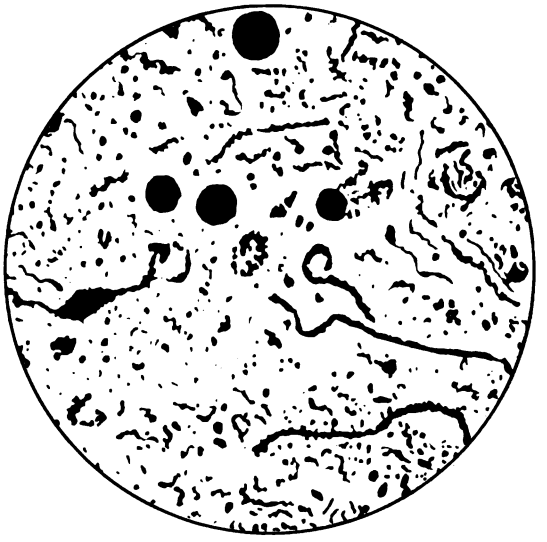

112.



113.

Verlag v. J. F. Bergmann, Wiesbaden

Kgl. Hofbuchdruckerei v. H. Stürtz, Würzburg.

Tafel XIX.

Tafel XIX.

Fig. 114. Einzelne sehr stark veränderte Nervenfasern aus der Blutung desselben Falles. Bielschowsky Pr. Vergr. 2250.

Fig. 115. Partie aus der gliomatösen Wucherung der auf S. 133 ff. beschriebenen alten apoplektischen Zyste. Man erkennt das Gliafasernetz mit 2 typischen Spinnenzellen und ferner die zahlreichen noch vorhandenen und in geringer Weise veränderten Fibrillen. Diese Veränderungen der Fibrillen stellen ein chronisches Stadium dar, im Gegensatz zu den in den vorangegangenen Figuren wiedergegebenen akuten Degenerationen derselben. Bielschowsky Pr. Vergr. 500.

Fig. 116. Bindegewebige Kapsel des auf S. 139 ff. beschriebenen älteren Kleinhirnabszesses. Man erkennt in dem lockeren Bindegewebe rechts im Bilde noch zahlreiche Fibrillen, welche in demselben Sinne, wie in der vorhergehenden Figur dargestellt, verändert sind. In dem derben Bindegewebe links im Bilde sind keine Fibrillen zu sehen. In den bindegewebigen Maschen liegen ferner zahlreiche polynukleäre Leukozyten (Eiterkörperchen). Vergr. 500.



114.

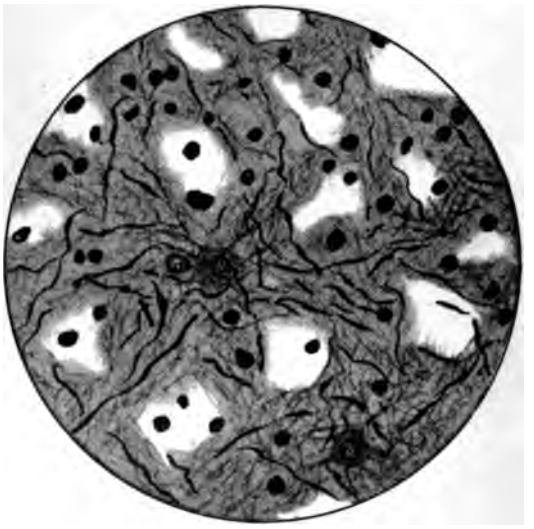

115.

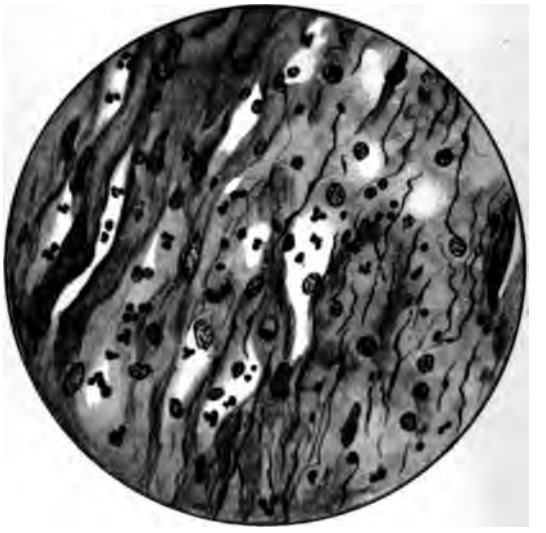

116.

Verlag v J F Bergmann, Wiesbaden

Kgl. Univers. Druckerei v. H. Stürtz, Würzburg.

Tafel XX.

Tafel XX.

Fig. 117. Partie mitten aus dem auf Seite 189 ff. beschriebenen Gliom. Man erkennt die den Tumor darstellenden Gliazellen und -fasern und im Tumor noch zahlreiche, wenn auch stark rarefizierte z. T. ganz feine, z. T. mit Anschwellungen versehene Fibrillen. Bielschowsky Pr. Vergr. 500.

Fig. 118. Partie mitten aus dem auf Seite 187 ff. beschriebenen Gliom. Die Tumorzellen zeigen hier ihre gliomatöse Natur nicht und liegen sehr dicht, auch Gliafasern sind an dieser Stelle nicht zu erkennen. Zwischen den Tumorzellen sind noch sehr zahlreiche Fibrillen, nur vereinzelt mit Anschwellungen versehen, zu erkennen. Bielschowsky Pr. Vergr. 500.

Fig. 119. Partie aus der Stelle des auf Seite 191 f. beschriebenen Falles von Sarkommetastase des Gehirns, wo der Tumor durch keine bindegewebige Kapsel abgegrenzt wird, sondern Tumorzellen einzeln ins benachbarte Gehirngewebe vordringen. Man erkennt zwischen letzteren die ziemlich stark veränderten Fibrillen, zumeist noch in Zügen zusammengelegen. Bielschowsky Pr. Vergr. 500.

Fig. 120. Randpartie des auf Seite 187 ff. beschriebenen Glioms (s. auch Fig. 118). Hier zeigt das Gehirngewebe, in welches Tumorzellen vorgedrungen sind, ein kaum verändertes Fibrillengeflecht, dahingegen sind die Ganglienzellen hier stark verändert. Ihre Fortsätze weisen zwar noch Fibrillen auf, der Zellleib dagegen erscheint ganz hell, fibrillenfrei, der zumeist exzentrisch gelegene Kern dunkel gefärbt. Die ganz rechts im Bilde gelegene Ganglienzelle weist in ihrem Protoplasma auch drei kleine Vakuolen auf. Bielschowsky Pr. Vergr. 500.

Fig. 121. Partie aus einem vollständig nekrotischen Gebiete desselben Tumors. Die Fibrillen sind noch an ihrer Form zu erkennen, aber fast ganz in Körnchen aufgelöst und stellen (ähnlich wie auf Taf. XVIII, Fig. 112, inmitten einer Blutung dargestellt) den höchsten Grad einer akuten Degeneration der Fibrillen dar. Bielschowsky Pr. Vergr. 500.

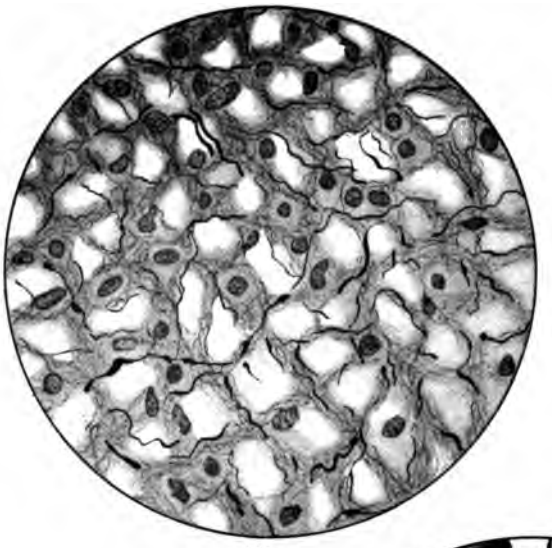

117.

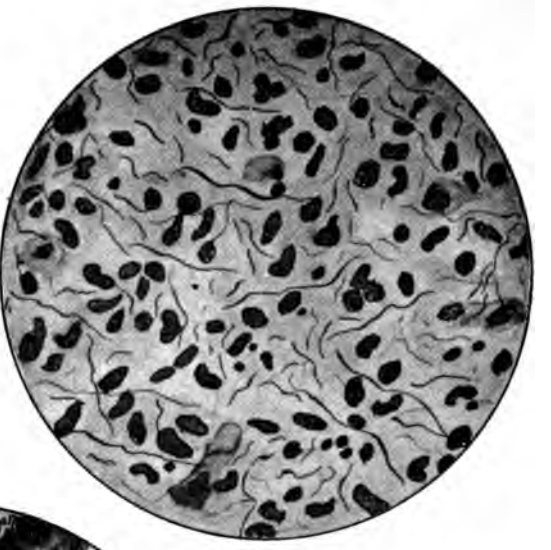

118.

119.

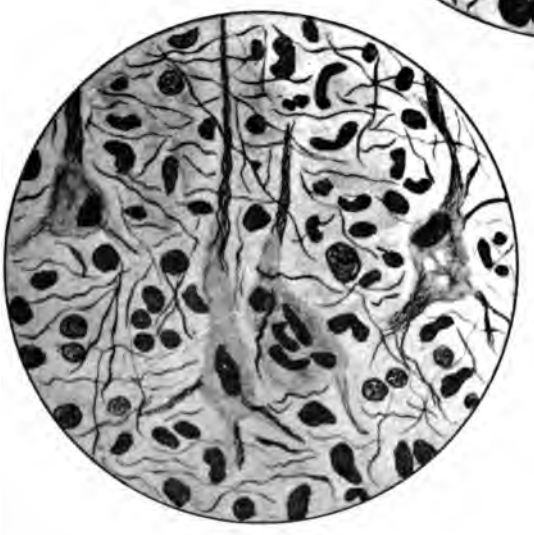

120.

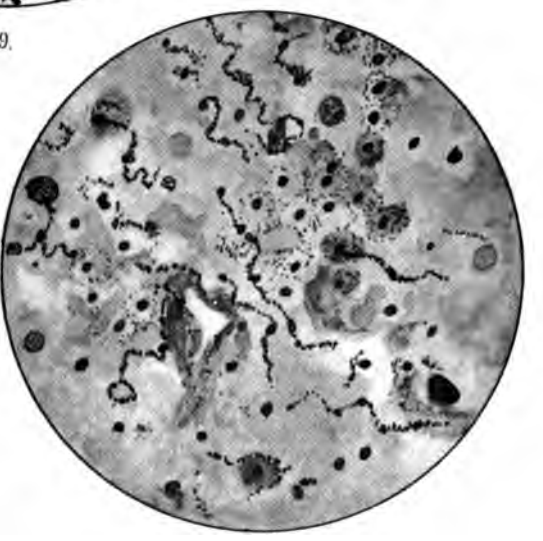

121.

Verlag v. J. F. Bergmann, Wiesbaden.

Kgl. Univers.-Druckerei v. H. Stürtz, Würzburg.

LANE MEDICAL LIBRARY
STANFORD UNIVERSITY MEDICAL CENTER
STANFORD, CALIFORNIA 94305
FOR RENEWAL: PHONE 497-6691

DATE DUE

QP
370
H581
1907
LANE
STORAGE

LANE MEDICAL LIBRARY
STANFORD UNIV. MED. CTR
SEP 2? 1987
STANFORD, CA 94305

QP
370
H581
1907
LANE
STORAGE

Herxheimer, Gott
Studien über d
Zentralnervensys
normales Verhalt
unter Pathologis
Gotthold Herxhei
Gierlich. -- Wi
1907. viii, 210 p.,
ill. ; 28 cm.

Atlas bound w
Bibliography:

BOOK
A000020

870926
HA /TS

11287

ANATOMY